



Luxação dorsal complexa da articulação metacarpofalangeana dos dedos longos: relato de caso e revisão da literatura

Complex dorsal dislocation of the metacarpophalangeal joint of the long fingers: case report and literature review

VICTORIA HERNÁNDEZ SOSA^{1*}
CAMILO PREGO MUJICA²
DENISSE HARTWIG³
VIRGINIA GIACHERO⁴
OSCAR JACOBO⁵

■ RESUMO

As luxações dorsais da articulação metacarpofalangeana dos dedos são lesões raras, vistas com mais frequência em pacientes jovens, secundárias a trauma por hiperextensão forçada do dedo na mão que estende. São classificadas como simples, quando a redução fechada é possível; ou complexas, quando a redução por métodos fechados não é possível devido à interposição de estruturas periarticulares. É importante distinguir entre uma luxação simples e uma complexa porque sua abordagem e tratamento são diferentes. O objetivo deste estudo é atualizar a abordagem clínica e as diferentes técnicas cirúrgicas utilizadas no tratamento das luxações complexas. Foi realizada uma revisão bibliográfica sobre a luxação dorsal metacarpofalangeana dos dedos longos, excluindo os do polegar, incluindo o Medline (interface PubMed), SciELO e bancos de dados acadêmicos do Google. Todos os artigos revisados concluem que as tentativas de redução incruenta nesses tipos de lesões costumam ser malsucedidas e levar a complicações adicionais. A redução cirúrgica aberta é o método de escolha, permitindo a recuperação anatômica articular com o menor risco de complicações. A imobilização pós-operatória com uma tala de travamento dorsal é recomendada por duas semanas, seguida por reabilitação por terapia ocupacional, esperando-se uma amplitude de movimento normal em seis semanas. A baixa frequência somada ao desconhecimento do médico emergencista ao realizar a manobra de redução pode, muitas vezes, levar à transformação de um simples deslocamento em complexo, tornando-o irreduzível e lesionando estruturas adjacentes, por isso, acreditamos ser fundamental conhecer o manejo desta lesão.

Descritores: Articulação metacarpofalangeana; Luxações articulares; Redução aberta; Placa palmar; Redução fechada.

■ ABSTRACT

Dorsal dislocations of the metacarpophalangeal joint of the fingers are rare injuries that are seen more frequently in young patients secondary to trauma due to forced hyperextension of the finger on the extending hand. They are classified as simple when closed reduction is possible, or complex when reduction by closed methods is not possible given the interposition of peri-articular structures. It is important to distinguish between a simple and complex dislocation because their approach and treatment differ. The objective of this study is to update the clinical approach and the different surgical techniques used in the treatment of complex dislocations. We conducted a bibliographic review on metacarpophalangeal dorsal dislocation of the long fingers, excluding those of the thumb, including the Medline (PubMed interface), SciELO and academic google databases.

Instituição: Hospital de Clínicas Dr. Manuel Quintela, Cátedra de Cirugía Plástica, Reparadora y Estética, Montevideo, Uruguai..

Artigo submetido: 22/10/2021.
Artigo aceito: 7/4/2022.

Conflitos de interesse: não há.

DOI: 10.5935/2177-1235.2022RBCP648-pt

¹ Hospital de Clínicas Dr. Manuel Quintela, Cátedra de Cirugía Plástica, Reparadora y Estética, Montevideo, Uruguai.

All the articles reviewed conclude that attempts at closed reduction in these types of injuries are often unsuccessful and often lead to additional complications. Open surgical reduction is the method of choice, allowing joint anatomical recovery with the lowest risk of complications. Postoperative immobilization using a dorsal locking splint is recommended for two weeks followed by rehabilitation by occupational therapy, expecting a normal range of motion at six weeks. The low frequency added to the ignorance of the emergency physician when performing the reduction maneuver can often lead to transform a simple dislocation into a complex one, making it irreducible and injuring adjacent structures, which is why we believe it is essential to know the management of this injury.

Keywords: Metacarpophalangeal joint; Joint dislocations; Open fracture reduction; Palmar plate; Closed fracture reduction.

INTRODUÇÃO

Lesões de trauma na mão são um motivo frequente para consultas de emergência. As luxações da articulação metacarpofalangeana (MCF) dos dedos longos são lesões raras e graves, dado o suporte de tecido conjuntivo presente ao redor dessa articulação e sua posição basal na mão^{1,2}. A estabilidade da articulação é aumentada pelas inserções bilaterais dos ligamentos metacarpais transversos profundos, que unem e estabilizam a placa palmar. Essa relação íntima proporciona estabilidade, mas também é responsável pela irredutibilidade da lesão. O indicador e o dedo mínimo não têm esse suporte bilateral e, portanto, estão mais sujeitos a lesões³.

As luxações são classificadas como simples quando a redução fechada é possível, permanecendo a placa volar fixada na falange proximal nesses casos e o dedo está altamente hiperestendido na posição de repouso (60 a 90°); ou complexa, quando a redução por métodos fechados não é possível devido à interposição de estruturas periarticulares, sendo sua apresentação clínica ainda mais rara⁴. A maioria dos autores concorda que a placa volar é o motivo da impossibilidade de redução incruenta dessas lesões^{5,6}.

Clinicamente, apresentam-se com a articulação metacarpofalangeana levemente hiperestendida (30-40°) e as interfalangeanas levemente fletidas, agregando a palpção da cabeça do metacarpo (MTC) em nível volar e diminuição da amplitude de movimento da MCF.

É importante distinguir entre uma luxação simples e uma complexa porque sua abordagem e tratamento são diferentes.

Luxações simples (ou subluxações) podem ser tratadas não cirurgicamente por redução fechada, enquanto as tentativas de redução fechada em luxações complexas geralmente não têm sucesso e costumam levar a complicações adicionais. A redução cirúrgica aberta é o método de escolha nessas lesões, permitindo a recuperação anatômica articular com o menor risco de complicações.

O tratamento adequado e o conhecimento das lesões nas mãos são de extrema importância, condicionando o prognóstico funcional do paciente e limitando o impacto e os custos para a saúde com um longo afastamento do trabalho. É imprescindível determinar o melhor tratamento para se conseguir uma recuperação da funcionalidade plena da mão e retornar ao trabalho o mais rápido possível, ressaltando que esse tipo de lesão ocorre, em sua grande maioria, na população trabalhadora.

OBJETIVO

O objetivo do presente estudo é realizar uma atualização da abordagem clínica e terapêutica, analisando as vantagens e desvantagens das diferentes técnicas cirúrgicas utilizadas no tratamento das luxações complexas a partir de um caso clínico operado pelo autor.

MÉTODOS

Foi realizada uma revisão narrativa da literatura sobre a luxação metacarpofalangeana dorsal dos dedos longos da mão. A busca foi realizada nas bases de dados Medline (interface Pubmed), SciELO e Google Acadêmico. Foram utilizadas as palavras-chave: “Articulação metacarpofalangeana”, “luxação”, “redução aberta”, “placa volar”.

Os resumos dos artigos da primeira busca foram analisados pelos autores, selecionando as publicações que atenderam aos seguintes critérios de inclusão: ensaios clínicos, séries de casos, relatos de casos e revisões bibliográficas que incluíram pacientes com diagnóstico de luxação dorsal metacarpofalangeana de dedos longos, artigos publicados nos idiomas inglês, espanhol e português e nenhuma restrição foi estabelecida quanto ao tempo de publicação.

Os critérios de exclusão foram: luxação metacarpofalangeana do primeiro dedo, publicações sem formato de artigo científico identificável.

É apresentado um caso clínico operado pelo autor que foi avaliado em serviço de emergências do Hospital de Clínicas de Montevideu - Uruguai no período de junho a dezembro de 2020.

Este trabalho é realizado de acordo com as normas do Comitê de Ética do Hospital de Clínicas, número de aprovação 32. As imagens dos pacientes nesta publicação possuem consentimento informado.

CASO CLÍNICO

Paciente do sexo feminino, 52 anos, destra, que apresentou queda da sua altura, sobre a mão esquerda em extensão. Ela consultou o pronto-socorro 12 horas após o trauma.

A hiperextensão energética determinou uma luxação dorsal complexa da articulação metacarpofalangeana do segundo dedo da mão esquerda, apresentando-se na emergência com atitude patológica, com a articulação MCF em 30° de extensão e as articulações interfalangeanas levemente fletidas, com impossibilidade de mobilização articular do segundo raio (Figura 1).

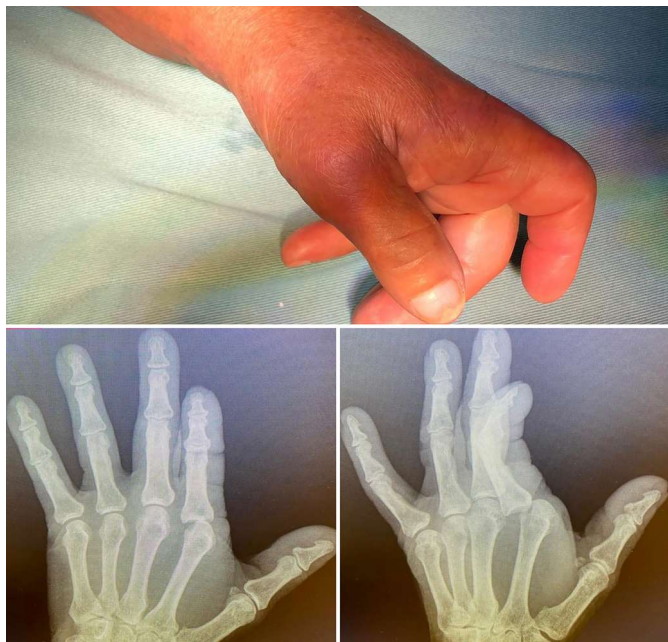

Figura 1. Apresentação clínica na emergência. A) Apresentação clínica na emergência: articulação metacarpofalangeana (MCF) hiperestendida a 30° e interfalangeana levemente fletida. B e C) Radiografias simples: incidência anteroposterior mostrando o deslocamento ulnar da falange proximal e o alargamento do espaço articular. A radiografia oblíqua confirma o deslocamento dorsal da falange proximal.

As radiografias da mão confirmaram a luxação descrita sem mostrar a presença de um sesamoide interposto (Figura 2).

Uma tentativa de redução fechada foi feita sob bloqueio regional com o punho, sem sucesso terapêutico, então a redução aberta foi coordenada na sala de cirurgia sob anestesia geral.

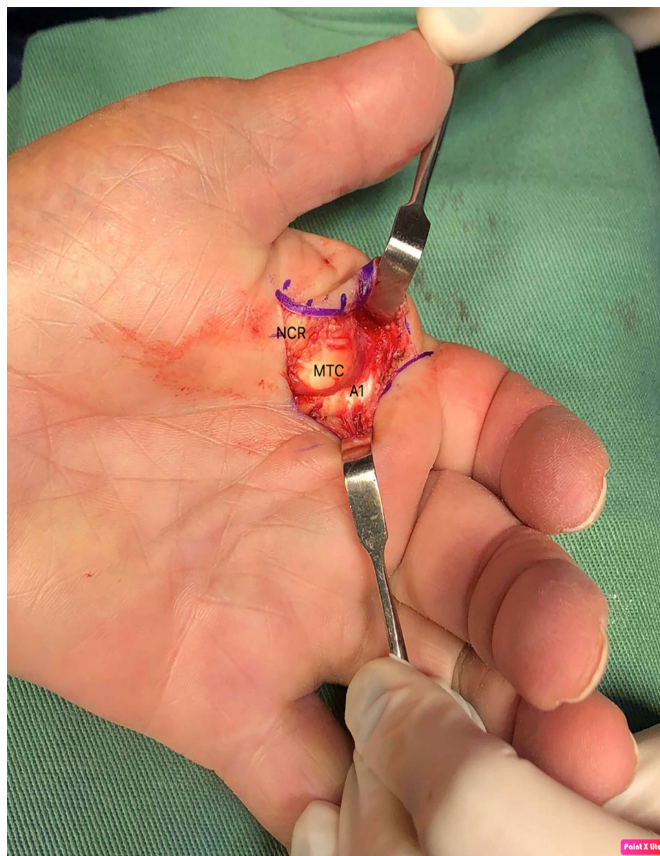


Figura 2. Imagens intraoperatórias. Aspecto clássico em exposição volar: a cabeça do metacarpo (MTC) é observada com o tendão flexor em direção ao ulnar e lumbricais em direção ao radial. A polia A1 (A1) é observada nos setores ulnar e distal antes de seu corte necessário para redução. O nervo digital radial (NCR) é reclinado radialmente a partir da cabeça do metacarpo.

Foi realizada em campo incruento com manguito pneumático, abordagem volar por meio de inserção sinusoidal centrada na cabeça do segundo metacarpo. Foram identificados os achados característicos dessas lesões: placa volar proximal desinserida, interposta e bloqueando a articulação, nervo colateral radial em estreita relação com a cabeça do metacarpo, que foi identificado e protegido durante a cirurgia, e deslocamento do flexor para ulnar e lumbrical em direção ao radial, produzindo um laço ao redor da cabeça do segundo MTC. A secção longitudinal da polia A1 e da placa volar foi realizada para recuperar a anatomia articular normal. A Figura 3 mostra a atitude normal da mão após a redução. Não houve complicações intra ou pós-operatórias.

A imobilização foi realizada com tala dorsal braquidigital bloqueada por duas semanas, seguida de reabilitação por terapia ocupacional composta por exercícios passivos e ativos de amplitude de movimento e terapias complementares para controle do edema e otimização do processo cicatricial. A paciente apresentou boa evolução, recuperando toda a amplitude articular com oito semanas.

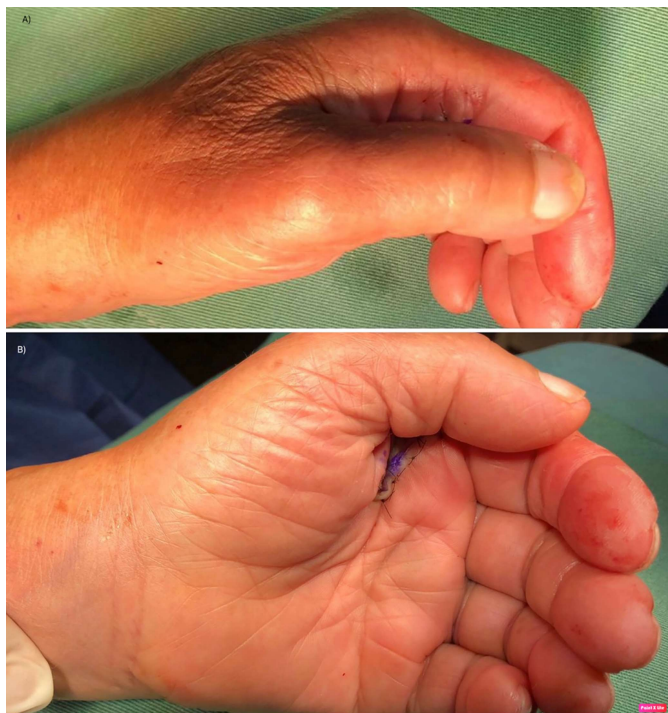

Figura 3. Pós-operatório imediato. Apresentação clínica em frente e perfil. Vê-se a correção da atitude patológica típica dessas lesões.

DISCUSSÃO

A patogênese e a anatomia dessas lesões foram inicialmente relatadas por Kaplan⁷, em 1957, que descreve que as várias estruturas envolvidas contribuem para a irredutibilidade da luxação por métodos fechados. Em 1876, Farabeuf descreveu seu manejo e tratamento com base na descrição de luxações MCF do polegar⁸.

As luxações metacarpofalangeanas dorsais dos dedos longos geralmente ocorrem em pacientes com história de trauma por queda com a mão estendida com o dedo em hiperextensão. Podem ocorrer em todas as articulações MCF, sendo mais frequentes nos dedos externos^{2,4} devido à sua maior vulnerabilidade ao trauma e à falta de estabilização pelos ligamentos metacarpais transversos profundos adjacentes. Na literatura, a maior parte dos laudos encontrados são do dedo indicador e, dentro destes, menos de 10% são abertos⁹.

As luxações são classificadas como simples quando a redução fechada é possível, nestes casos, a placa volar permanece fixada na falange proximal e o dedo está altamente hiperestendido na posição de repouso (60 a 90°); ou complexas, quando não é possível a redução por métodos fechados, devido à interposição de estruturas periarticulares, sendo sua apresentação clínica menos frequente^{2,4}.

É importante distinguir entre uma luxação simples e complexa porque sua abordagem e tratamento são diferentes. Luxações simples (ou subluxações) podem ser tratadas de maneira não cirúrgica por redução fechada.

A manobra é realizada flexionando suavemente o punho para relaxar os tendões flexores e, em seguida, aplicando pressão dorsal a volar gradual na base dorsal da falange proximal, flexionando a articulação MCF¹⁰. A tração longitudinal em vez de força aplicada com base na primeira falange pode transformar um deslocamento simples em complexo, transformando-a em irredutível e lesando as estruturas adjacentes, podendo levar à artrite degenerativa, com uma diminuição na amplitude final do movimento^{8,10-12}.

Denominam-se luxações complexas aqueles casos em que a placa volar se desprende de sua junção com o metacarpo e se interpõe entre a falange proximal e este^{2,4,13}. Foi relatado que a cabeça do metacarpo pode ficar presa entre as estruturas adjacentes do tendão. No caso do dedo indicador, os flexores movem-se ulnarmente e os lumbricais radialmente; e no quinto dedo o tendão abductor e o flexor curto do quinto dedo movem-se ulnarmente e os lumbricais radialmente^{2,4}. O ligamento natatório pode mover-se dorsalmente e o ligamento metacarpo transversal superficial no sentido proximal⁷.

Clinicamente, apresentam-se com a articulação metacarpofalangeana levemente hiperestendida (30-40°) e as interfalanganianas levemente fletidas secundariamente ao deslocamento dorsal da falange proximal, palpação da cabeça do MTC em nível volar e diminuição da amplitude de movimento do MCF¹¹. Também pode ser acompanhada por um ligeiro desvio no plano anteroposterior, no caso do dedo indicador em direção ao ulnar¹⁴. A presença de enrugamento da pele palmar na cabeça do metacarpo é reconhecida como um sinal patognomônico, que também pode associar feridas na pele com exposição da cabeça do metacarpo⁵.

A força de hiperextensão no momento do trauma determina a ruptura da porção membranosa mais fraca da placa palmar em sua inserção no metacarpo, o que determina seu deslocamento para ficar preso na articulação².

Em relação ao paraclínico, devem ser solicitadas radiografias frontais, laterais e oblíquas.

Uma radiografia anteroposterior geralmente mostra um aumento no espaço articular e um deslocamento da base da falange em direção ulnar. A presença de um sesamoide interposto dentro da articulação, geralmente movendo-se distal e ulnarmente da articulação, é um achado característico no diagnóstico de encarceramento da placa volar e sela a irredutibilidade fechada dessas lesões.

Geralmente, são melhor visualizados na abordagem oblíqua^{8,11,14,15}. Nestes casos, Kaplan definiu o tratamento como “liberação tripla”, acrescentando a extração da placa volar da articulação com o sesamoide. Esses ossos estão presentes em aproximadamente 70% da população, eles aparecem cobrindo a cabeça do MTC aos 12 anos de idade. Geralmente, são simples no segundo e terceiro MTC e podem ser dobrados no primeiro, quarto e quinto raios¹⁴.

No acesso lateral à radiografia, a base da falange proximal é dorsal à cabeça do metacarpo, podendo ou não associar fraturas osteocondrais na cabeça dorsal do mesmo.

As luxações complexas requerem tratamento cirúrgico por meio de uma abordagem que pode ser volar, dorsal, lateral ou combinada¹⁶.

A necessidade de redução cirúrgica se deve à anatomia da região, o que contribui para sua complexidade e dificuldade.

Kaplan descreveu as estruturas responsáveis pela natureza irreduzível da luxação como os ligamentos metacarpais transversos superficiais e profundos, o ligamento natatório, os tendões flexores e lumbricais^{3,7}.

O ligamento metacarpal transverso profundo desempenha um papel fundamental na estabilidade da articulação MCF. Eles estão intimamente ligados à placa volar e juntos constituem as estruturas mais relevantes na irreduzibilidade^{8,15,17}. Esse ligamento, que fica tenso no dorso da cabeça luxada do metacarpo, atua como um bloqueio mecânico, mantendo a articulação no lugar e impossibilitando sua redução. Gerrand & Shearer¹⁵, em sua revisão do caso, propuseram a redução para liberar a união remanescente da placa volar com o ligamento metacarpal transverso, preservando sua inserção distal no colo da falange proximal.

Como achado característico, a cabeça do metacarpo fica presa entre as estruturas adjacentes: flexores e lumbricais, e a placa volar se desprende de sua inserção proximal no colo do CMT. É sistematicamente deslocado para ser pesquisado no espaço articular dorsal na cabeça do CMT, que atua como uma obstrução mecânica na redução fechada^{2,14}.

A manobra de redução fechada nesses casos por meio de tração geralmente é insuficiente e gera uma alça para a cabeça do metacarpo, produzindo mais trauma nos tecidos adjacentes. Alguns autores recomendam, mesmo após o diagnóstico de luxação, evitar as manobras fechadas e optar pela redução aberta como primeira opção de tratamento^{5,14,15}.

Diaz Abele et al.¹, em sua revisão sistemática, recomendam reduzir as tentativas de redução fechada no pré-operatório e realizar a redução aberta com o mínimo de atraso. As tentativas anteriores de redução são potencialmente traumáticas e podem levar a maiores danos às superfícies articulares e até mesmo à criação de uma corda ao redor da cabeça do metacarpo devido à tração excessiva. Geralmente, a cirurgia requer um corte da placa volar, recomendando os autores o reparo com pontos em oito e a posterior imobilização com tala de bloqueio dorsal por duas semanas, seguida de reabilitação pela equipe de terapia ocupacional.

A redução aberta é realizada em centro cirúrgico sob anestesia regional ou geral, com campo sem sangue, sob manguito pneumático que permite realizar um

correto equilíbrio da lesão e identificar corretamente as estruturas lesadas. Atualmente, é bem conhecida a segurança do uso da anestesia local com epinefrina na cirurgia da mão, que proporciona anestesia e campo sem sangue, através da vasoconstrição, o que dispensa o uso de torniquete pneumático e anestesia geral¹⁸.

Há controvérsias quanto à abordagem cirúrgica mais adequada para a redução. Em sua descrição inicial, Kaplan defende a abordagem volar, como outros autores^{2,5,9,15}. Esta abordagem permite o acesso direto à lesão e posterior restauração anatômica da articulação, com possibilidade de reparo da placa volar. Isso pode ter relação com um menor risco de instabilidade tardia².

É realizada por meio de uma incisão cutânea em ziguezague ou sinusoidal, que permite extensão distal e proximal sobre a articulação MCF^{11,15}. Cuidados devem ser tomados com o nervo e a artéria colateral radial na lesão do segundo e terceiro dedo, e com o nervo colateral ulnar e artéria na lesão do quarto e quinto dedos^{2,15}. O dano neurovascular pode ser evitado por uma dissecação cuidadosa e pelo manejo mais atraumático dos tecidos.

Para redução, alguns autores³ referem a necessidade da secção da união remanescente do ligamento transverso profundo aderido à placa palmar e a incisão dos ligamentos natatório superficial e transverso.

A liberação da polia A1 diminui a tensão da alça ao redor do metacarpo. Ao aliviar a tensão no tendão, a falange proximal e a placa volar geralmente podem ser reposicionadas em suas posições anatômicas.

Se necessário, a placa palmar^{5,7} também pode ser liberada e ser aplicada uma tração mínima aos tendões flexores para então realizar a manobra de redução movendo a cabeça do CMT dorsalmente e fazendo uma ligeira flexão da articulação no sentido ulnar para radial, flexionando o falange proximal.

Alguns autores^{1,2,14,15} realizam o reparo da placa palmar com pontos em oito com fio inabsorvível após a manobra e outros não, justificando que as estruturas periarticulares limitam o risco de instabilidade posterior⁶.

Diaz Abele et al.¹, em sua revisão, relatam melhores resultados ao repará-lo, tendo a maior amplitude de movimento metacarpofalangeana ativa nesses casos. Nos casos em que foi realizada fixação óssea da placa palmar, obteve-se pior resultado da amplitude de movimento articular no pós-operatório. Gerrand & Shearer¹⁵, em sua revisão do caso, realizaram a sutura da placa volar ao periósteo do metacarpo no sentido proximal.

Os autores que defendem a abordagem dorsal^{17,19,20} entre suas vantagens destacam a boa exposição da placa volar e o baixo risco de lesão dos nervos digitais. Essa abordagem também é útil naquelas luxações que associam fraturas osteocondrais da cabeça do metacarpo que podem necessitar de fixação ou excisão do fragmento dependendo de seu tamanho.

A principal desvantagem é que a placa volar, que é dividida longitudinalmente para redução, não pode ser reparada por esta abordagem.

O'Neill et al.²¹, em seu relato de caso publicado em 2021, usaram uma abordagem dorsal obtendo bons resultados com um retorno funcional precoce um mês após a lesão, apesar do atraso no tratamento definitivo. Uma incisão centralizada é feita sobre a articulação e o tendão extensor e a cápsula articular devem ser seccionados longitudinalmente. A placa volar que aparece imediatamente interposta também é seccionada longitudinalmente para, posteriormente, realizar a redução flexionando o punho e o dedo.

Barry et al.¹⁷, em seu estudo combinando sua experiência clínica com a dissecação de amostras anatômicas de mãos de cadáveres, comparam as abordagens volar e dorsal. Na dissecação de cadáveres, destaca-se a vulnerabilidade do feixe neurovascular radial em relação à cabeça do metacarpo do segundo dedo do pé. Destaca-se a vantagem do acesso dorsal, por ser mais simples e sem risco de lesar estruturas vitais, com a vantagem de poder abordar qualquer fratura osteocondral associada à cabeça do CMT. Não houve diferença aparente na estabilidade após a redução por ambas as abordagens. Ressaltam também que em todas as dissecações a redução exigia necessariamente a liberação parcial ou total do ligamento transversal profundo, enquanto a secção dos ligamentos transversais superficial e natatório era necessária apenas para uma melhor exposição. A abordagem volar permitiu a restauração anatômica da articulação e o acesso ao reparo da placa volar; este autor não encontrou estudos que avaliassem sua relação com a instabilidade de longo prazo. Barry et al.¹⁷ recomendam uma abordagem volar para cirurgias de mão mais experientes e uma abordagem dorsal para aqueles que estão começando a cirurgia.

Pereira et al.²² relataram um caso de luxação de MCF do dedo indicador em que foi realizada redução aberta por via lateral, encontrando a interposição da placa volar e um fragmento osteocondral que bloqueava a redução.

Uma incisão reta longitudinal foi feita na face lateral da articulação MCF, a cápsula articular foi seccionada longitudinalmente acima do ligamento colateral, o feixe neurovascular volar e os ramos do nervo dorsal foram identificados e protegidos. Por meio dessa abordagem, foi obtido acesso às estruturas dorsal e volar, a placa volar interposta foi reduzida e reinserida com sutura de Vycril 4.0. Foi identificado um fragmento osteocondral que foi identificado e fixado com parafuso de 1,7mm.

Em relação às complicações, uma das mais encontradas precocemente é a perda da amplitude articular, que se manifesta com maior frequência nas lesões com resolução cirúrgica retardada e infecções articulares graves associadas às luxações expostas; e lesão do nervo colateral digital².

Dentre as complicações tardias, foram descritas osteoartrose da articulação e osteonecrose, também associadas a repetidas tentativas fracassadas de redução fechada, luxações abertas e imobilização prolongada.

A imobilização pós-operatória é uma questão controversa. Rubin et al.¹³, em sua série de casos, realizaram mobilização protegida imediata e usaram imobilização em um paciente por um período de três dias.

Diaz Abele et al.¹, em sua revisão sistemática, sugerem imobilização com tala dorsal bloqueada por duas semanas seguida de reabilitação por terapia ocupacional, que consiste em exercícios passivos e ativos de amplitude de movimento, e terapias complementares para controlar o edema e otimizar o processo de cicatrização²³.

McLaughlin¹⁰, em seu trabalho, relata uma amplitude de movimento menos satisfatória em luxações complexas imobilizadas por mais de duas semanas.

Durakbasa & Guneri², por outro lado, realizaram imobilizações em suas séries de sete casos por uma média de três semanas, com seguimento médio de 91 meses, relatando excelentes resultados funcionais em todos os seus pacientes, destacando-se como dados importantes no resultado que cinco deles correspondem à idade pediátrica. A recuperação com uma amplitude de movimento normal é geralmente esperada dentro de 6 semanas.

CONCLUSÕES

Luxações complexas da articulação metacarpofalangeana são lesões raras diagnosticadas por achados clínicos com articulação metacarpofalangeana levemente hiperestendida, leve desvio ulnar do dedo envolvido, palpação volar da cabeça da MTC e presença de covinhas na pele palmar.

As tentativas de redução fechada de luxações complexas geralmente são malsucedidas e as tentativas repetidas geralmente levam a complicações adicionais. A redução cirúrgica aberta é o método de escolha para o tratamento dessas lesões, permitindo que a anatomia articular se recupere com o menor risco de complicações.

Mesmo após o diagnóstico de luxação complexa, recomenda-se evitar manobras fechadas e optar pela redução aberta como primeira opção de tratamento.

Várias são as abordagens descritas. A abordagem volar permite o acesso direto à lesão e a restauração anatômica da articulação com possibilidade de reparo da placa volar, podendo estar relacionado a um menor risco de instabilidade tardia. A abordagem dorsal também oferece boa exposição à lesão, com menor risco de lesão dos nervos digitais e também proporciona bom acesso nos casos que associam fraturas osteocondrais da MTC.

Recomenda-se realizar imobilização com uma tala de travamento dorsal por duas semanas, seguida de reabilitação e terapia para controlar o edema e otimizar o processo de cicatrização.

Como esses pacientes são avaliados por médicos de emergência, o conhecimento dessa lesão, o diagnóstico adequado e o encaminhamento imediato aos cirurgiões de mão para tratamento cirúrgico são essenciais e determinam o prognóstico funcional dessas lesões.

COLABORAÇÕES

VHS	Análise e/ou interpretação dos dados, Coleta de Dados, Redação - Preparação do original.
CPM	Redação - Revisão e Edição.
DH	Redação - Revisão e Edição, Supervisão.
VG	Redação - Revisão e Edição, Supervisão.
OJ	Redação - Revisão e Edição, Supervisão

REFERÊNCIAS

- Diaz Abele J, Thibaudeau S, Luc M. Open metacarpophalangeal dislocations: literature review and case report. *Hand (N Y)*. 2015;10(2):333-7. DOI: 10.1007/s11552-014-9646-6
- Durakbasa O, Guneri B. The volar surgical approach in complex dorsal metacarpophalangeal dislocations. *Injury*. 2009;40(6):657-9. DOI: 10.1016/j.injury.2008.10.027
- Nussbaum R, Sadler AH. An isolated, closed, complex dislocation of the metacarpophalangeal joint of the long finger: a unique case. *J Hand Surg Am*. 1986;11(4):558-61. DOI: 10.1016/S0363-5023(86)80198-8
- Stiles BM, Drake DB, Gear AJ, Watkins FH, Edlich RF. Metacarpophalangeal joint dislocation: indications for open surgical reduction. *J Emerg Med*. 1997;15(5):669-71.
- Mudgal CS, Mudgal S. Volar open reduction of complex metacarpophalangeal dislocation of the index finger: a pictorial essay. *Tech Hand Up Extrem Surg*. 2006;10(1):31-6. DOI: 10.1097/00130911-200603000-00006
- Wright CS. Compound dislocations of four metacarpophalangeal joints. *J Hand Surg Br*. 1985;10(2):233-5. DOI: 10.1016/0266-7681(85)90025-7
- Kaplan EB. Dorsal dislocation of the metacarpophalangeal joint of the index finger. *J Bone Joint Surg Am*. 1957;39-A(5):1081-6.
- Green DP, Terry GC. Complex dislocation of the metacarpophalangeal joint. Correlative pathological anatomy. *J Bone Joint Surg Am*. 1973;55(7):1480-6.
- Imbriglia JE, Sciulli R. Open complex metacarpophalangeal joint dislocation. Two cases: index finger and long finger. *J Hand Surg Am*. 1979;4(1):72-5. DOI: 10.1016/S0363-5023(79)80108-2
- McLaughlin HL. Complex "locked" dislocation of the metacarpophalangeal joints. *J Trauma*. 1965;5(6):683-8.
- Elghoul N, Bouya A, Jalal Y, Zaddoug O, Benchakroun M, Jaafar A. Complex metacarpophalangeal joint dislocation of the litter finger: A sesamoid bone seen within joint. What does it mean? *Trauma Case Rep*. 2019;23:100225. DOI: 10.1016/j.tcr.2019.100225
- An MT, Kelley JP, Fahrenkopf MP, Kelpin JP, Adams NS, Do V. Complex Metacarpophalangeal Dislocation. *Eplasty*. 2020;20:ic3.
- Rubin G, Orbach H, Rinott M, Rozen N. Complex Dorsal Metacarpophalangeal Dislocation: Long-Term Follow-Up. *J Hand Surg Am*. 2016;41(8):e229-33. DOI: 10.1016/j.jhsa.2016.05.010
- Silberman WW. Clear view of the index sesamoid: a sign of irreducible metacarpophalangeal joint dislocation. *JACEP*. 1979;8(9):371-3. DOI: 10.1016/S0361-1124(79)80262-2
- Gerrand CH, Shearer H. Complex dislocation of the metacarpophalangeal joint of the index finger with sesamoid entrapment. *Injury*. 1995;26(8):574-5. DOI: 10.1016/0020-1383(95)98148-C
- Becton JL, Christian JD Jr, Goodwin HN, Jackson JG 3rd. A simplified technique for treating the complex dislocation of the index metacarpophalangeal joint. *J Bone Joint Surg Am*. 1975;57(5):698-700.
- Barry K, McGee H, Curtin J. Complex dislocation of the metacarpophalangeal joint of the index finger: a comparison of the surgical approaches. *J Hand Surg Br*. 1988;13(4):466-8. DOI: 10.1016/0266-7681(88)90182-9
- Lalonde DH, Martin A. Epinephrine in local anesthesia in finger and hand surgery: the case for wide-awake anesthesia. *J Am Acad Orthop Surg*. 2013;21(8):443-7.
- Bohart PG, Gelberman RH, Vandell RF, Salamon PB. Complex dislocations of the metacarpophalangeal joint. *Clin Orthop Relat Res*. 1982;(164):208-10.
- Yadav SK, Nayak B, Mittal S. New approach to second metacarpophalangeal joint dislocation management: the SKY needling technique. *Eur J Orthop Surg Traumatol*. 2021;31(1):189-92. DOI: 10.1007/s00590-020-02728-w
- O'Neill ES, Qin MM, Chen KJ, Hansdorfer MA, Doscher ME. Dislocation of the metacarpophalangeal joint of the index finger requiring open reduction due to the presence of an intra-articular sesamoid bone. *SAGE Open Med Case Rep*. 2021;9:2050313X211021180. DOI: 10.1177/2050313X211021180
- Pereira JM, Quesado M, Silva M, Carvalho JDD, Nogueira H, Alves J. The Lateral Approach in the Surgical Treatment of a Complex Dorsal Metacarpophalangeal Joint Dislocation of the Index Finger. *Case Rep Orthop*. 2019;2019:1063829. DOI: 10.1155/2019/1063829
- Affi AM, Medoro A, Salas C, Taha MR, Cheema T. A cadaver model that investigates irreducible metacarpophalangeal joint dislocation. *J Hand Surg Am*. 2009;34(8):1506-11. DOI: 10.1016/j.jhsa.2009.06.001

*Autor correspondente: **Victoria Hernández Sosa**
Mac Eachen, 1302, Montevideu, Uruguai.
CEP: 11300
E-mail: victoria.hernandezsosa@gmail.com