




ACADEMIA ESPAÑOLA
DE DERMATOLOGÍA
Y VENEREOLOGÍA

ACTAS Dermo-Sifiliográficas

Full English text available at
www.actasdermo.org



DERMATOLOGÍA PRÁCTICA

Alopecia, quimioterapia y gorras de frío o «scalp cooling system»



D. Amarillo^{a,b,*}, D. de Boni^c y M. Cuello^a

^a Servicio de Oncología Clínica, Hospital de Clínicas, Facultad de Medicina, Universidad de La República, Montevideo, Uruguay

^b Departamento Básico de Medicina, Hospital de Clínicas, Facultad de Medicina, Universidad de La República, Montevideo, Uruguay

^c Instituto Nacional del Cáncer, Montevideo, Uruguay, Unidad de Oncología Cutánea, Servicio de Oncología Clínica, Hospital de Clínicas, Facultad de Medicina, Universidad de La República, Montevideo, Uruguay

Recibido el 24 de mayo de 2021; aceptado el 26 de septiembre de 2021

Disponible en Internet el 12 de octubre de 2021

PALABRAS CLAVE

Quimioterapia;
Alopecia;
Gorros fríos;
Uso de gorras de frío

KEYWORDS

Chemotherapy;
Alopecia;
Cold caps;
Scalp cooling systems

Resumen La alopecia es un efecto generalmente transitorio del tratamiento con citostáticos, generador de una importante repercusión emocional en el tratamiento contra el cáncer, muchas veces responsable de rechazo de distintas maniobras terapéuticas. Si bien en la mayoría de los casos es reversible, esto puede involucrar meses, amplificando el impacto, sobre todo psicológico, de los tratamientos. En los últimos años han surgido estrategias con gorras de frío, o «scalp cooling system» que buscan prevenir, o al menos limitar, este efecto adverso, con resultados que se han mostrado promisorios. El objetivo de esta revisión es analizar la evidencia con la que contamos respecto a los efectos y eficacia de este tipo de técnicas que han empezado a inmiscuirse dentro de nuestra práctica clínica diaria.

© 2021 AEDV. Publicado por Elsevier España, S.L.U. Este es un artículo Open Access bajo la licencia CC BY-NC-ND (<http://creativecommons.org/licenses/by-nc-nd/4.0/>).

Chemotherapy, Alopecia, and Scalp Cooling Systems

Abstract Chemotherapy-induced hair loss in cancer is usually temporary but can take a significant emotional toll on patients and lead to treatment refusal in many cases. Although hair loss is usually reversible, regrowth can take months, causing greater psychological distress. Recent years have seen the emergence of cold caps, or scalp cooling systems, designed to prevent or at least reduce chemotherapy-induced hair loss. The results to date are encouraging. We review the evidence on the effects and effectiveness of these systems, which are making their way into routine clinical practice.

© 2021 AEDV. Published by Elsevier España, S.L.U. This is an open access article under the CC BY-NC-ND license (<http://creativecommons.org/licenses/by-nc-nd/4.0/>).

* Autor para correspondencia.

Correos electrónicos: damarillo@hc.edu.uy, dahiana.amarillo@gmail.com (D. Amarillo).

<https://doi.org/10.1016/j.ad.2021.09.003>

0001-7310/© 2021 AEDV. Publicado por Elsevier España, S.L.U. Este es un artículo Open Access bajo la licencia CC BY-NC-ND (<http://creativecommons.org/licenses/by-nc-nd/4.0/>).

Introducción

La alopecia genera importantes efectos psicosociales en las personas que reciben tratamiento con quimioterapia. Se estima que en un 47-58% es de los aspectos que más preocupa respecto al tratamiento, y que hasta en un 8% influye en la elección del mismo¹. Si bien no todos los tratamientos son alopeciantes, y el riesgo varía con los distintos agentes, la alopecia suele comenzar a las 1-2 semanas del inicio, completándose en el primer-segundo mes². La mayoría de las veces es reversible, pero no en todos los casos, y muchas veces el pelo presenta cambios en su forma, color, cantidad³. Si bien en los últimos años se han estudiado e implementado algunas estrategias, como el uso de gorras de frío o «scalp cooling system», en la práctica diaria aún hay dudas respecto a su eficacia o incluso se plantea la posibilidad de que se generen efectos nocivos con su uso. El objetivo de esta revisión es analizar la evidencia con la que contamos respecto a los efectos, eficacia y seguridad de este tipo de técnicas.

Quimioterapia y alopecia

El pelo es un apéndice cutáneo con múltiples funciones (termorregulación, protección)⁴. Cada cabello está compuesto por 3 capas (médula, corteza y cutícula), siendo el producto del folículo piloso. La base del folículo piloso se compone por el bulbo capilar, integrado por la papila dérmica y la matriz capilar. La papila dérmica controla el número de queratinocitos de la matriz, que es lo que determina el tamaño de la fibra capilar⁵. El daño en esta porción del pelo genera alopecias no cicatrizales. En la matriz de la protuberancia o «bulge» del folículo piloso (en la porción media del folículo) residen las células madre epiteliales, y el daño de esta estructura puede generar alopecia irreversible (fig. 1).

Después de formados, los folículos pilosos se someten a ciclos de vida caracterizados por periodos de crecimiento (anágeno), regresión (catágeno) y descanso (telógeno) tras lo cual el cabello se desprende (exógeno). El 80-90% de los cabellos en un momento dado se encuentran en periodo anágeno⁵. Durante este, las células de la matriz mitóticamente activas en el bulbo piloso se diferencian y dividen, lo que resulta en una tasa de crecimiento del cabello de aproximadamente 0,35 mm por día en el caso de cuero cabelludo, durando el periodo de 2 a 6 años. El 1 al 3% está en catágeno, la fase de involución, donde el crecimiento se detiene y el folículo regresa con programas de apoptosis. Aproximadamente del 5 al 10% de los folículos restantes están en telógeno, durante el cual se detiene toda la actividad mitótica y el cabello adquiere un aspecto característico de la fase, completamente queratinizado, listo para desprenderse⁶ (fig. 1).

El término alopecia se refiere a la ausencia parcial o total de cabello en cualquier área de crecimiento normal del cabello. La alopecia inducida por quimioterapia es más prominente en el cuero cabelludo, con predilección por las áreas con baja densidad total de cabello, en particular la corona y las áreas frontales, donde la recuperación del cabello es más lenta⁷.

La quimioterapia citotóxica genera muerte por apoptosis en las células que se encuentran en división mitótica,

y esto incluye a las células queratinocíticas proliferantes del bulbo piloso². Esto genera alopecia por dos mecanismos fundamentalmente (fig. 2).

Si la proliferación de los queratinocitos de la matriz del folículo piloso se inhibe severamente, el cabello puede separarse en el bulbo y desprenderse, un proceso denominado efluvio anágeno, que representa la pérdida abrupta del pelo que está en fase de crecimiento. Menos frecuentemente se da un efluvio anágeno distrófico, en el cual la alopecia es menor, y lo que se da fundamentalmente es un retraso en el crecimiento del cabello por retraso en la proliferación de los queratinocitos^{2,8} (fig. 2).

Por otra parte, pueden darse constricciones que resulten en rotura del tallo del cabello en el orificio folicular durante la fase de reposo o telógeno, conocido como efluvio telógeno². El daño no letal en los queratinocitos proliferantes puede generar respuestas proliferativas como mecanismo de defensa en algunos sectores, lo cual explica la alopecia «parcheada» o desigual que puede verse en algunos casos.

La reversibilidad de la alopecia va a depender del grado de daño de las células madre de la protuberancia o «bulge». Dado que la mayoría se encuentra en estado quiescente mientras se aplica el tratamiento, las mismas no se ven afectadas en su totalidad, por lo que la alopecia inducida por quimioterapia suele ser reversible. El folículo piloso reanuda el ciclo normal con los queratinocitos supervivientes después de la interrupción del tratamiento, y el crecimiento del cabello se hace evidente en tres a seis meses. Este cabello frecuentemente tiene características diferentes al original. El 65% experimenta un efecto de encanecimiento, rizado o alisado, probablemente debido a los efectos diferenciales de la quimioterapia sobre los melanocitos del folículo y el epitelio de la vaina radicular interna, y estos efectos a menudo se resuelven con el tiempo⁹. Se han reportado algunas alopecias prolongadas e incluso irreversibles con algunos agentes como taxanos^{10,11}.

El riesgo de alopecia inducida por los distintos agentes de quimioterapia es variable, y muchas veces depende del esquema y la dosis (tabla 1).

Varios estudios han evaluado intervenciones farmacológicas con el intento de prevenir el daño por quimioterapia del folículo piloso, pero hasta ahora ninguna ha sido aprobada por las agencias reguladoras. El minoxidil tópico es conocido por su uso para la alopecia androgénica, pero estudios que lo han evaluado en prevención de alopecia por quimioterapia aplicando solución al 2% 2 veces al día no mostró una prevención de la alopecia grave¹². Otros fármacos como finasteride, espirolactona, calcitriol tópico no han mostrado tampoco resultados satisfactorios, además de que es preocupante su seguridad, por elevar el nivel de estrógenos en muchos casos (que como sabemos es perjudicial para las células del cáncer de mama, donde más se utilizan estas estrategias)¹³.

Prevención de la alopecia con gorras de frío

Ante la ausencia de estrategias farmacológicas, se intentaron diseñar enfoques terapéuticos con la intención de disminuir físicamente la cantidad de fármaco administrado

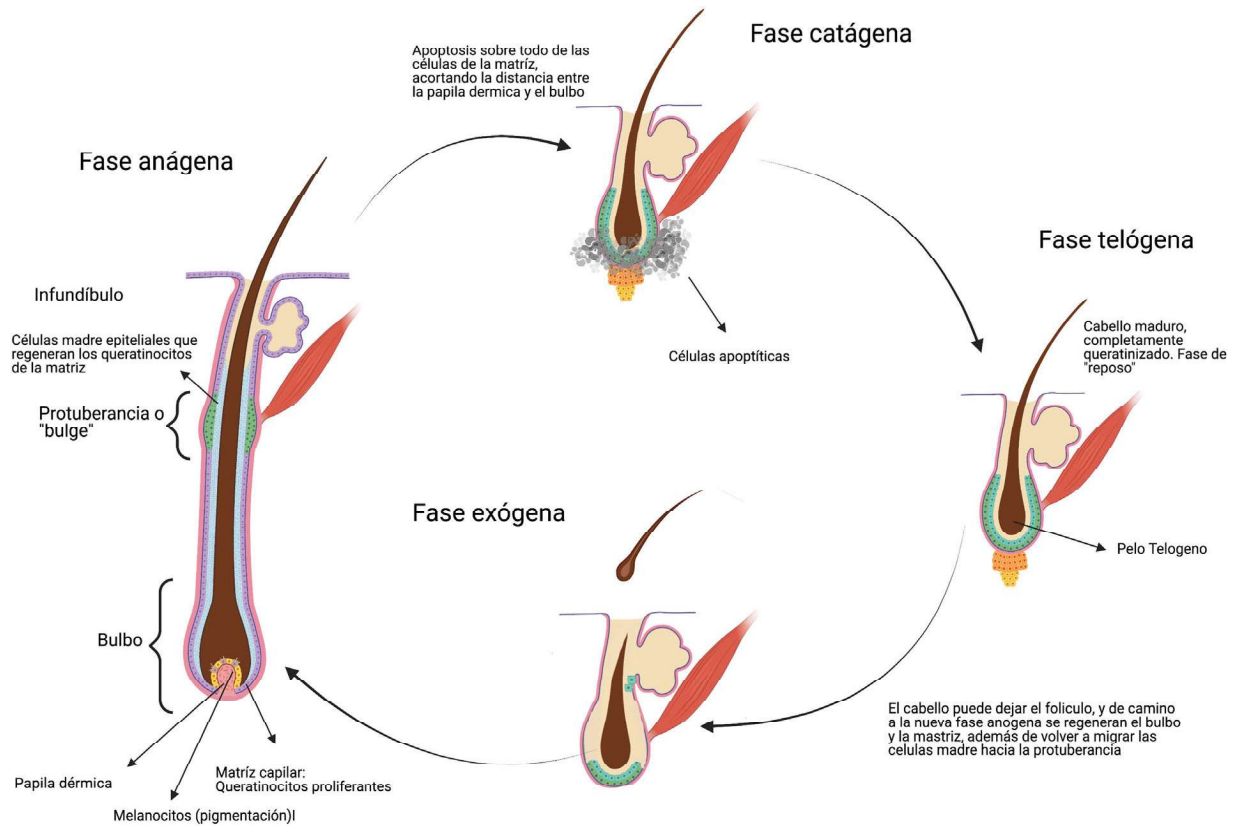


Figura 1 Ciclo normal de crecimiento del cabello (imagen creada con BioRender).

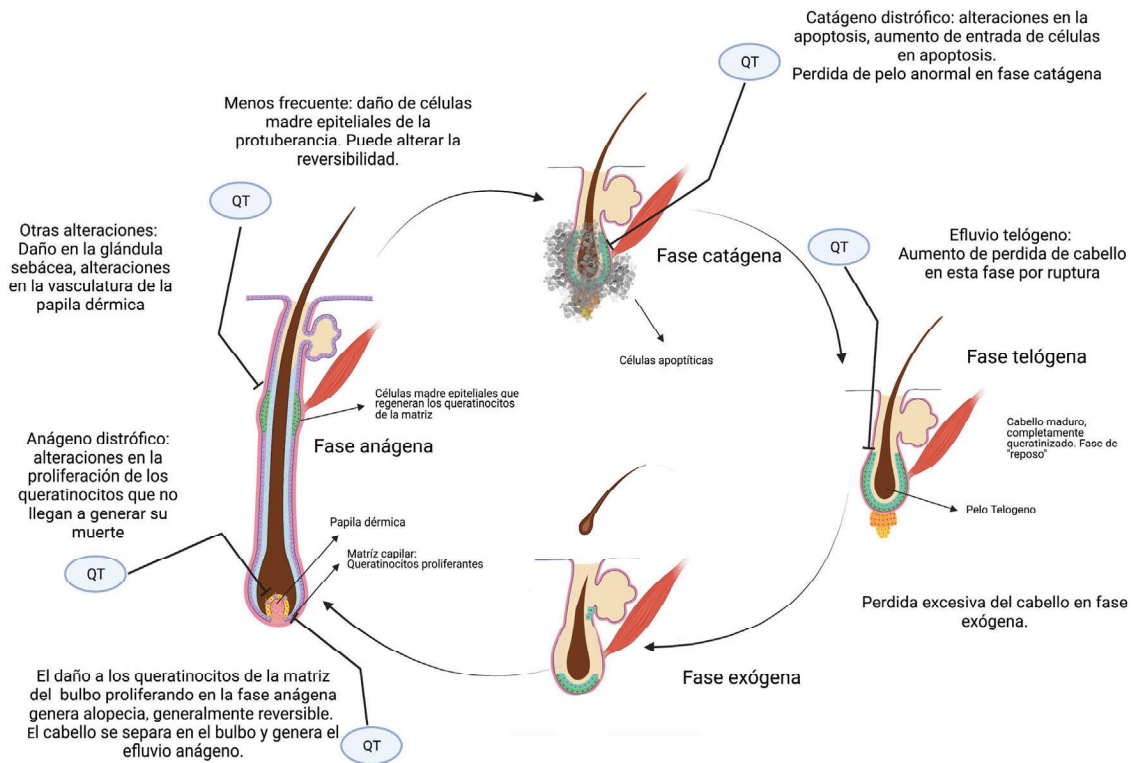


Figura 2 Alopecia y quimioterapia. Principales sitios donde la quimioterapia afecta el ciclo del cabello y genera alopecia (imagen creada con BioRender).

Tabla 1 Asociación entre distintos agentes de quimioterapia y riesgo de alopecia

Tabla 1	Severa	Moderada	Leve
Frecuente	<ul style="list-style-type: none"> - Doxorubicina > 40mg/m² (100%) - Epirubicina > 30 mg/m² (70-96%) - Paclitaxel cada 3 semanas (83-93%) - Docetaxel (76-85%) - Ifosfamida (1-83%) - Ciclofosfamida iv (>300m/m²) (40-60%) - Etopósido (8-66%) 	<ul style="list-style-type: none"> - Metrotexate (1-10%) - Carboplatino AUC 5-6 (2-3%) - Paclitaxel semanal (10-15%) 	<ul style="list-style-type: none"> - Bleomicina
Infrecuente	<ul style="list-style-type: none"> - Vincristina - Vinblastina 	<ul style="list-style-type: none"> - Oxaliplatino 	<ul style="list-style-type: none"> - Fluoracilo - Capecitabine - Carboplatino semanal - Cisplatino

Fuente: Chon et al.⁷, <http://www.bccancer.bc.ca/drug-database-site>.

al bulbo piloso. Uno de estos, fue la generación de hipotermia del cuero cabelludo, a través de distintas estrategias.

El mecanismo de acción de la hipotermia del cuero cabelludo incluye la vasoconstricción local de los vasos sanguíneos, lo que resulta en una reducción de la llegada de los citostáticos al cuero cabelludo, una disminución de la tasa metabólica de las células del folículo y por ende una menor absorción celular de las drogas¹⁴.

Se han utilizado distintas modalidades de terapia de frío o hipotermia de cuero cabelludo en varios escenarios, y ante varios esquemas de quimioterapia. El uso de este sistema de gorras de frío se recomienda tanto en las guías de la NCCN con un nivel de evidencia IIA¹⁵ como en las nuevas guías de manejo de efectos adversos cutáneos de ESMO, con un nivel de evidencia IIB¹⁶.

Hay dos dispositivos automáticos aprobados por la FDA para tratamiento con PQT en tumores sólidos, en base a ensayos clínicos prospectivos en pacientes con cáncer de mama. La eficacia es variable y depende del tipo y la intensidad de la quimioterapia, con una conservación del cabello significativamente menor en pacientes que reciben antraciclinas en comparación con los regímenes no basados en antraciclinas.

Los dispositivos automáticos regulados utilizan una unidad de enfriamiento portátil que hace circular un refrigerante para que la temperatura se mantenga dentro de un rango estrecho. Por otro lado, existen otros dispositivos no regulados (ejemplo gorras de gel congeladas) que se postula que alcanzarían temperaturas mayores que los dispositivos automáticos, y se cambian a medida que pierden frío una vez colocadas.

Independientemente del dispositivo específico que se use, se debe colocar aproximadamente 30-45 min antes de que comience la infusión de quimioterapia para permitir el enfriamiento gradual del cuero cabelludo. El enfriamiento se mantiene durante un período de tiempo después del final de la infusión, generalmente al menos 90 min, dependiendo del esquema y la droga¹⁶.

Varios estudios prospectivos han evaluado dispositivos automáticos de hipotermia del cuero cabelludo en mujeres con cáncer de mama en estadios precoces. No contamos con estudios prospectivos que evalúen la eficacia de los dispositivos no automáticos, o en otros tipos tumorales.

En un estudio de cohorte prospectivo multicéntrico publicado en JAMA 2017¹⁷, se compararon 101 pacientes con cáncer de mama precoz que recibieron quimioterapia basada en taxanos sin antraciclina que usaron el dispositivo DigniCap® con 16 controles. La alopecia menor al 50% fue del 66,3% en el grupo de intervención en comparación con ninguno del grupo control ($p < 0,001$). Además mejoró la percepción de la pérdida del cabello, sentirse molesto por la pérdida del cabello y sentirse menos atractivo físicamente. La toxicidad primaria fue cefalea leve, y tres pacientes dejaron de utilizar el dispositivo por sensación de frío.

Un segundo estudio randomizado publicado también en JAMA en 2017 (the SCALP trial¹⁸) aleatorizó 182 pacientes 2 a 1 para el uso del dispositivo Paxman® o nada durante la quimioterapia para cáncer de mama. El 36% recibió quimioterapia basada en antraciclina, mientras que el resto recibió un taxano monodroga o en combinación con carboplatino, ciclofosfamida, pertuzumab y/o trastuzumab. La tasa de éxito se definió como pérdida de cabello menor al 50%, de que no requiere una peluca, y fue determinado por un médico que desconocía la randomización, después de finalizada la quimioterapia. El dispositivo se consideró como exitoso en el 50,5% de los pacientes y en 0% en el grupo control ($p = 0,0061$). Los eventos adversos fueron todos grado 1 y 2, principalmente cefalea y sensación de frío. Un análisis exploratorio post hoc indicó que solo el 16% de los pacientes que recibieron quimioterapia basada en antraciclina tuvieron eficacia, en comparación con el 59% de los que recibieron taxanos, aunque los intervalos de confianza fueron muy amplios. Se considera por tanto, generador de hipótesis que con antracíclicos la eficacia es menor. Un estudio japonés utilizó el mismo dispositivo y reportó resultados similares¹⁹.

El estudio COOLHAIR también evaluó DigniCap® en 79 pacientes con cáncer de mama precoz²⁰. Se observó preservación del cabello en el 39,3% de los pacientes en el grupo que utilizó gorros fríos frente al 0% en el grupo control ($p < 0,001$). El uso de peluca fue significativamente menos frecuente (40,7% vs. 95,5%, $p < 0,001$). En 2019 se publicó un cuarto estudio²¹, que evaluó el dispositivo DigniCap® en 139 pacientes con cáncer de mama precoz que recibieron quimioterapia. La mayoría (95%) recibió al menos cuatro ciclos de quimioterapia basada en antraciclina, y luego taxanos secuenciales. Cuando se pudo utilizar el dispositivo en todos los ciclos de quimioterapia, 43% perdió menos del 50% de su cabello. Nueve pacientes interrumpieron el tratamiento por eventos adversos. En 2020²² se evaluó DigniCap® en 135 pacientes con cáncer de mama precoz (adyuvante en un 74%). La tasa de éxito en la prevención de la alopecia fue del 60% (81/135) a las 3 semanas de finalizado el tratamiento. Se informaron tasas de éxito más altas con los regímenes sin antraciclina (taxano más ciclofosfamida) (71%) en comparación con los regímenes con antraciclina (54%; $P < 0,001$).

Un metaanálisis en 2015 incluyó tres ensayos randomizados previos²³, concluyó que la hipotermia del cuero cabelludo fue la única intervención que redujo significativamente el riesgo de alopecia inducida por quimioterapia (RR de 0,38, IC 95% 0,32- 0,45). No se informaron eventos adversos significativos asociados, aunque los estudios no siempre realizaron un seguimiento de la toxicidad a largo plazo. Un análisis de subgrupos sugirió un grado similar de eficacia para la hipotermia independientemente del tipo de tumor, pero la mayoría de los pacientes incluidos tenían cáncer de mama y los datos de los pacientes sin este tumor no estaban detallados. Otro metaanálisis en 2018²⁴ con un total de 654 pacientes (66% cáncer de mama) concluyó, con calidad de evidencia moderada, que las gorras frías pueden prevenir la alopecia de forma significativa (mayor al 50%) (RR de 0,57 IC 95% 0,45-0,72) en comparación con el control (I² = 11%; $P < 0,00001$).

Los eventos adversos de la hipotermia del cuero cabelludo son generalmente leves e incluyen molestias para el paciente como sensación de frío, dolor de cabeza, náuseas, piel seca y claustrofobia²³⁻²⁵.

Se describe en la literatura preocupación sobre la posibilidad de aumentar el riesgo de metástasis en el cuero cabelludo con el uso de estos dispositivos. La incidencia de estas metástasis se ha estudiado mejor en el cáncer de mama, donde el riesgo ha mostrado ser muy bajo. Los estudios que mencionamos no han mostrado asociación significativa. En una revisión sistemática y metaanálisis en 2017²⁵, dentro de las 1959 pacientes que usaron gorros fríos, con un seguimiento de 43,1 meses mostraron una tasa de incidencia de metástasis del cuero cabelludo de 0,61% (IC 95% 0,32-1,1) versus 0,41% en el grupo control (1238 pacientes) (IC 95% 0,13-0,94); $p = 0,43$. En el estudio prospectivo DigniCap descrito anteriormente, ningún paciente ha desarrollado metástasis en el cuero cabelludo en una mediana de seguimiento de cuatro años¹⁷.

Como hemos analizado, la principal evidencia proviene de pacientes con cáncer de mama tratadas con antraciclinas y taxanos en estadios localizados, pero se ha trasladado a otros regímenes de quimioterapia y otros tumores, además de pacientes con tratamientos paliativos, en quienes la alopecia afecta de forma importante la calidad de vida³.

Es importante tener en cuenta que no es una estrategia para todos los casos. No se recomienda en pacientes pediátricos, dado que no ha sido evaluado en dicha población. No se plantean como buenos candidatos los que reciben infusiones continuas por 24 h (no se ha evaluado) o más, así como tampoco aquellos que reciben radioterapia encefálica²⁶. Estaría contraindicado en pacientes con enfermedad por crioglobulinas, crioglobulinemia y distrofia postraumática por frío, así como también no se recomienda su uso en pacientes con neoplasias hematológicas, incluidas leucemia y algunas formas de linfoma, y en aquellos que se someten a un trasplante de médula ósea o de células madre con dosis mielosupresoras de quimioterapia y/o radioterapia. Es importante considerar que no hay datos de seguridad respecto a las metástasis en cuero cabelludo en algunas patologías que tienen elevada tendencia las metástasis cutáneas (como algunos tumores de pulmón o de piel)²⁷.

Recientemente ambos dispositivos aprobados (DigniCap® y Paxman®) se encuentran disponibles en varios centros oncológicos de Europa, incluyendo España.

Conclusiones

El uso de gorras de frío automatizadas es una opción aprobada y generalmente bien tolerada para prevenir la alopecia, fundamentalmente en el tratamiento adyuvante para el cáncer de mama, aunque se ha extrapolado a otros tumores y escenarios con ciertas salvedades. No hay estudios prospectivos con otro tipo de gorros fríos (ejemplo de gel), por lo que se desconoce si pueden extrapolarse los resultados. En regímenes con antraciclinas las tasas de éxito son más bajas. La técnica no parece aumentar el riesgo de metástasis cutáneas en el cuero cabelludo en pacientes con cáncer de mama en estadio temprano, ni parece comprometer los resultados oncológicos (aunque hace falta mayor seguimiento).

Conflicto de intereses

Los autores declaran no tener ningún conflicto de intereses.

Bibliografía

1. Mc Garvey EL, Baum LD, Pinkerton RC, Rogers LM. Psychological sequelae and alopecia among women with cancer. *Cancer Pract.* 2001;9:283-9.
2. Paus R, Haslam IS, Sharov AA, Botchkarev VA. Pathobiology of chemotherapy-induced hair loss. *Lancet Oncol.* 2013;14:e50-9, [http://dx.doi.org/10.1016/S1470-2045\(12\)70553-3](http://dx.doi.org/10.1016/S1470-2045(12)70553-3).
3. Hesketh PJ, Batchelor D, Golant M, Lyman GH, Rhodes N, Yardley D. Chemotherapy-induced alopecia: Psychosocial impact and therapeutic approaches. *Support Care Cancer.* 2004;12:543-9, <http://dx.doi.org/10.1007/s00520-003-0562-5>.
4. Dunnill CJ, Al-Tameemi W, Collett A, Haslam IS, Georgopoulos NT. A clinical and biological guide for understanding chemotherapy-induced alopecia and its prevention. *Oncologist.* 2018;23:84-96, <http://dx.doi.org/10.1634/theoncologist.2017-0263>.
5. Paus R, Cotsarelis G. The biology of hair follicles. *N Engl J Med.* 1999;341:491-7.

6. Ji S, Zhu Z, Sun X, Fu X. Functional hair follicle regeneration: an updated review. *Signal Transduct Target Ther.* 2021;6:1–11, <http://dx.doi.org/10.1038/s41392-020-00441-y>.
7. Chon SY, Champion RW, Geddes ER, Rashid RM. Chemotherapy-induced alopecia. *J Am Acad Dermatol.* 2012;67:e37–47, <http://dx.doi.org/10.1016/j.jaad.2011.02.026>.
8. Dunnill CJ, Al-Tameemi W, Collett A, Haslam IS, Georgopoulos NT. A clinical and biological guide for understanding chemotherapy-induced alopecia and its prevention. *Oncologist.* 2018;23:84–96, <http://dx.doi.org/10.1634/theoncologist.2017-0263>.
9. Dorr VJ. *A practitioner's guide to cancer-related alopecia.* *Semin Oncol.* 1998;25:562–70.
10. Kang D, Kim I, Choi E, Im YH, Park YH, Ahn JS, et al. Permanent chemotherapy-induced alopecia in patients with breast cancer: A 3-year prospective cohort study. *Oncologist.* 2019;24:414–20, <http://dx.doi.org/10.1634/theoncologist.2018-0184>.
11. Freites-Martinez A, Chan D, Sibaud V, Shapiro J, Fabrocini G, Tosti A, et al. Assessment of quality of life and treatment outcomes of patients with persistent post-chemotherapy alopecia. *JAMA Dermatol.* 2019;155:724–8, <http://dx.doi.org/10.1001/jamadermatol.2018.5071>.
12. Rodriguez R, Machiavelli M, Leone B, Romero A, Cuevas MA, Langhi M, et al. Minoxidil (Mx) as a prophylaxis of doxorubicin - induced alopecia. *Ann Oncol.* 1994;5:769–70, <http://dx.doi.org/10.1093/oxfordjournals.annonc.a058986>.
13. Freites-Martinez A, Chan D, Sibaud V, Shapiro J, Fabrocini G, Tosti A, et al. Assessment of quality of life and treatment outcomes of patients with persistent post-chemotherapy alopecia. *JAMA Dermatol.* 2019;155:724–8, <http://dx.doi.org/10.1001/JAMADERMATOL.2018.5071>.
14. Shah VV, Wikramanayake TC, del Canto GM, van den Hurk C, Wu S, Lacouture ME, et al. Scalp hypothermia as a preventative measure for chemotherapy-induced alopecia: a review of controlled clinical trials. *J Eur Acad Dermatol Venereol.* 2018;32:720–34, <https://doi.org/10.1111/jdv.14612>.
15. Guidelines N. National Comprehensive Cancer Network. Breast Cancer. Version 3 2021. [consultado 3 Abr 2021]. Disponible en: <https://www2.trikobe.org/nccn/guideline/breast/english/breast.pdf>.
16. Lacouture ME, Sibaud V, Gerber PA, van den Hurk C, Fernández-Peñas P, Santini D, et al. Prevention and management of dermatological toxicities related to anticancer agents: ESMO Clinical Practice Guidelines☆. *Ann Oncol.* 2021;32:157–70, <http://dx.doi.org/10.1016/j.annonc.2020.11.005>.
17. Rugo HS, Klein P, Melin SA, Hurvitz SA, Melisko ME, Moore A, et al. Association between use of a scalp cooling device and alopecia after chemotherapy for breast cancer. *JAMA.* 2017;317:606–14, <http://dx.doi.org/10.1001/jama.2016.21038>.
18. Nangia J, Wang T, Osborne C, Niravath P, Otte K, Papish S, et al. Effect of a scalp cooling device on alopecia in women undergoing chemotherapy for breast cancer: The SCALP randomized clinical trial. *JAMA.* 2017;317:596–605, <http://dx.doi.org/10.1001/jama.2016.20939>.
19. Kinoshita T, Nakayama T, Fukuma E, Inokuchi M, Ishiguro H, Ogo E, et al. Efficacy of scalp cooling in preventing and recovering from chemotherapy-induced alopecia in breast cancer patients: The HOPE study. *Front Oncol.* 2019;9:1–9, <http://dx.doi.org/10.3389/fonc.2019.00733>.
20. Smetanay K, Junio P, Feißt M, Seitz J, Hassel JC, Mayer L, et al. COOLHAIR: a prospective randomized trial to investigate the efficacy and tolerability of scalp cooling in patients undergoing (neo)adjuvant chemotherapy for early breast cancer. *Breast Cancer Res Treat.* 2019;173:135–43, <http://dx.doi.org/10.1007/s10549-018-4983-8>.
21. Munzone E, Bagnardi V, Campenni G, Mazzocco K, Pagan E, Tramacere A, et al. Preventing chemotherapy-induced alopecia: a prospective clinical trial on the efficacy and safety of a scalp-cooling system in early breast cancer patients treated with anthracyclines. *Br J Cancer.* 2019;121:325–31, <http://dx.doi.org/10.1038/s41416-019-0520-8>.
22. Giarratano T, Frezzini S, Zanozzo M, Giorgi CA, Mioranza E, Miglietta F, et al. Use of scalp cooling device to prevent alopecia for early breast cancer patients receiving chemotherapy: A prospective study. *Breast J.* 2020;26:1296–301, <https://doi.org/10.1111/tbj.13711>.
23. Shin H, Jo SJ, Kim DH, Kwon O, Myung SK. Efficacy of interventions for prevention of chemotherapy-induced alopecia: A systematic review and meta-analysis. *Int J Cancer.* 2015;136:E442–54, <http://dx.doi.org/10.1002/ijc.29115>.
24. Rugo HS, Voigt J. Scalp hypothermia for preventing alopecia during chemotherapy. A systematic review and meta-analysis of randomized controlled trials. *Clin Breast Cancer.* 2018;18:19–28, <http://dx.doi.org/10.1016/j.clbc.2017.07.012>.
25. Rugo HS, Melin SA, Voigt J. Scalp cooling with adjuvant/neoadjuvant chemotherapy for breast cancer and the risk of scalp metastases: systematic review and meta-analysis. *Breast Cancer Res Treat.* 2017;163:199–205, <http://dx.doi.org/10.1007/s10549-017-4185-9>.
26. van den Hurk C, de Beer F, Dries W, van de Sande I, Hermesen N, Breed W, et al. No prevention of radiotherapy-induced alopecia by scalp cooling. *Radiother Oncol.* 2015;117:193–4, <http://dx.doi.org/10.1016/j.radonc.2015.09.003>.
27. Komen MMC, Smorenburg CH, Hurk CJG, Nortier JWR. Factors Influencing the Effectiveness of Scalp Cooling in the Prevention of Chemotherapy-Induced Alopecia. *Oncologist.* 2013;18:885–91, <http://dx.doi.org/10.1634/theoncologist.2012-0332>.