

¹Cátedra de Medicina Intensiva, Hospital de Clínicas. Facultad de Medicina, Universidad de la República. Montevideo, Uruguay.

²Unidad de Medicina Intensiva de Médica Uruguaya. Montevideo, Uruguay.

Los autores declaran no tener conflicto de interés. Trabajo no recibió financiamiento.

Recibido el 13 de marzo de 2022, aceptado el 24 de octubre de 2022.

Correspondencia a: Dr. Bruno Scarlatto
bscarlatto@gmail.com

Crisis hipercalcémica como causa de pancreatitis aguda

BRUNO SCARLATTO^{1,2}, WILLIAM MANZANARES¹

Hypercalcemia as a cause of acute pancreatitis. Report of one case

Severe hypercalcemia may cause acute pancreatitis. We report a 75-year-old male presenting with abdominal pain and confusion. The initial laboratory showed elevated amylase levels and a serum calcium of 19.0 mg/dl with highly elevated parathormone levels. An abdominal CT scan disclosed pancreatitis. A neck CT scan showed a parathyroid tumor, which was successfully excised. The pathology of the surgical piece showed a parathyroid adenoma.

(Rev Med Chile 2022; 150: 970-974)

Key words: Hypercalcemia; Hyperparathyroidism; Pancreatitis.

El HPP es un trastorno del metabolismo del calcio que resulta de una elevación del calcio sérico (calcemia) debido a un aumento del nivel de la paratohormona (PTH), siendo la causa más frecuente de hipercalcemia.

Esta disionia es una causa rara de PA habiendo sido descrita por primera vez en 1903 por Erdheim et al.^{1,2}, con una incidencia de 0,5% de los casos de PA³⁻⁵.

Los pacientes con HPP e hipercalcemia presentan un riesgo hasta 10 veces mayor de presentar episodios de PA^{5,6}. Sin embargo, y a pesar de que la asociación entre hipercalcemia y PA ha sido bien descrita, existen en la literatura pocos reportes de casos donde se presenten y analicen cuadros de hipercalcemia grave desencadenando PA en pacientes con HPP. En este escenario clínico, los mecanismos etiopatogénicos propuestos para la hipercalcemia como causa de PA incluyen el depósito de calcio en los microductos pancreáticos y la activación del tripsinógeno por parte del calcio dentro del parénquima^{5,7}. Se ha reportado, hace pocos años, una PA secundaria a hipercalcemia leve en paciente embarazada, siendo una asociación infrecuente⁸.

Caso clínico

Paciente de sexo masculino, de 75 años.

Antecedentes personales

Enfermedad renal crónica en etapa 3b.

Enfermedad actual

Ingresa al Servicio de Emergencia por un cuadro de 5 días de evolución caracterizado por dolor abdominal difuso y confusión mental, sin fiebre. Examen físico: paciente vigil, tendencia al sueño. Eupneico. Piel y Mucosas normocoloreadas. Hemodinamia estable, relleno capilar instantáneo, lactato plasmático: 1,5 mmol/L. Abdomen: Dolor espontáneo y a la palpación en epigastrio. Signo de Mayo Robson: positivo. Signo de Cullen: negativo.

De los exámenes de laboratorio iniciales destacan: hemoglobina: 14,2 g/dL, hematocrito: 43,5%, leucocitosis: 21.700/mm³ (93,1 % neutrófilos), plaquetas: 227.000/mm³, amilase: 642 U/L, calcemia: 19,9 mg/dL, calcio iónico: 1.64 meq/Lt, natremia: 137 meq/Lt, potasiemia: 2,8meq/Lt, bilirrubina total: 0,70 mg/dL, creatinemia: 3,29 mg/dL, urea: 156 mg/dL, triglicéridos: 70 mg/dL, albuminemia: 3,2g/dL. Proteína

C Reactiva (PCR): 139,9 mg/L Procalcitonina (PCT): 0,23 ng/mL. Dosificación de paratohormona: 2.478pg/mL (valor de referencia: 16 a 87 pg/mL) (Tabla 1).

Tabla1. Paraclínica al ingreso a puerta de emergencia

Hemoglobina	14,2 g/dl
Hematocrito	43,5%
Leucocitosis	21.700/mm ³
neutrófilos	93,1%
Plaquetas	227.000/mm ³
Amilasemia	642u/l
Calcemia	19,9 mg/dl
Calcio iónico	1,64 mEq/l
Natremia	137 mEq/l
Potasemia	2,8 mEq/l
Creatininemia	3,29 mg/dl
Urea	156mg/dl
Bilirrubina total	0,70 mg/dl
Triglicéridos	70 mg/dl
Proteína C reactiva	139,9 mg/l
Procalcitonina	0,23 ng/ml
Albuminemia	3,2 g/dl
Dosificación de paratohormona	2.478 pg/ml

Tomografía computada de abdomen y pelvis con contraste destaca la presencia de un páncreas aumentado de tamaño de aspecto edematoso de bordes irregulares sin áreas de necrosis; alteración de la grasa peripancreática, escasa cantidad de líquido en la fascia pararenal anterior izquierda sin colecciones. Sin dilatación de vía biliar principal, no se visualizan litiasis (Figura 1).

Al ingreso a UCI se instaura el tratamiento fisiopatológico y etiológico de la hipercalcemia en base a aporte de fluidos por vía intravenosa (i.v), bifosfonatos (pamidronato i.v) y sustitución de la función renal con hemodiálisis de urgencia.

En la evolución inmediata presenta empeoramiento de la disfunción orgánica múltiple (DOM) con compromiso hemodinámico, encefálico y renal, procediéndose a implementar medidas de tratamiento de soporte de las disfunciones, con resucitación hemodinámica, intubación orotraqueal y ventilación mecánica invasiva.

Tomografía computada de cuello informa lesión masa compatible con tumoración paratiroidea en contacto con extremo inferior izquierdo de glándula tiroides (Figura 2).

De la evolución en UCI destaca al día 6 la mejoría del shock procediéndose a retirar el sostén vasopresor, aunque se mantiene en VM. Calcemia total: 10,6 mg/dL, calcio iónico: 1,02 mEq/l. El día 8 se procede a cirugía de coordinación realizándose la resección de la tumoración de

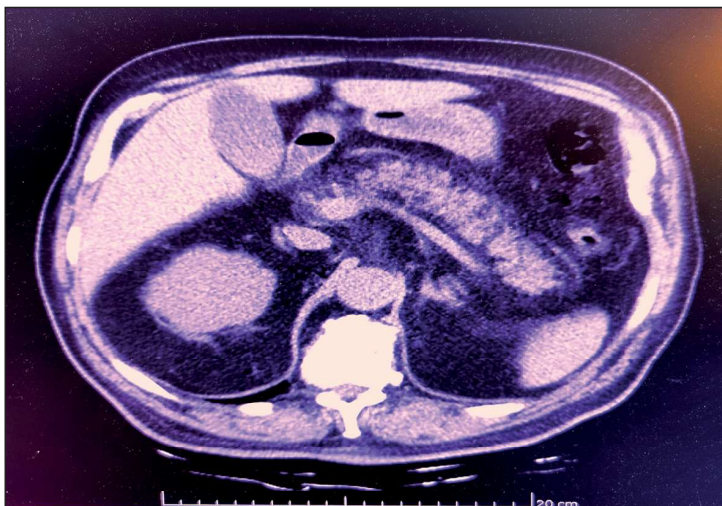


Figura 1. Tomografía abdominal con contraste. En el corte axial se aprecia un páncreas aumentado de tamaño en toda su extensión, con alteración de la grasa peripancreática y escasa cantidad de líquido a nivel de la fascia pararenal anterior izquierda (clasificación topográfica de PA, Balthazar B).

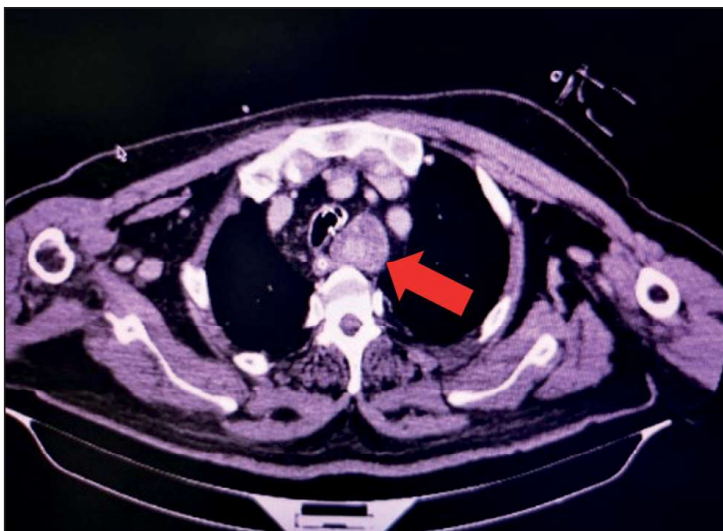

Figura 2. Tomografía de cuello. En contacto con extremo inferior izquierdo de glándula tiroidea se observa gran tumoración mediastinal ovoidea, que se localiza lateral a la tráquea y medial al cayado aórtico, de densidad heterogénea (flecha roja). Mide aprox. 80 x 29 mm L x AP.

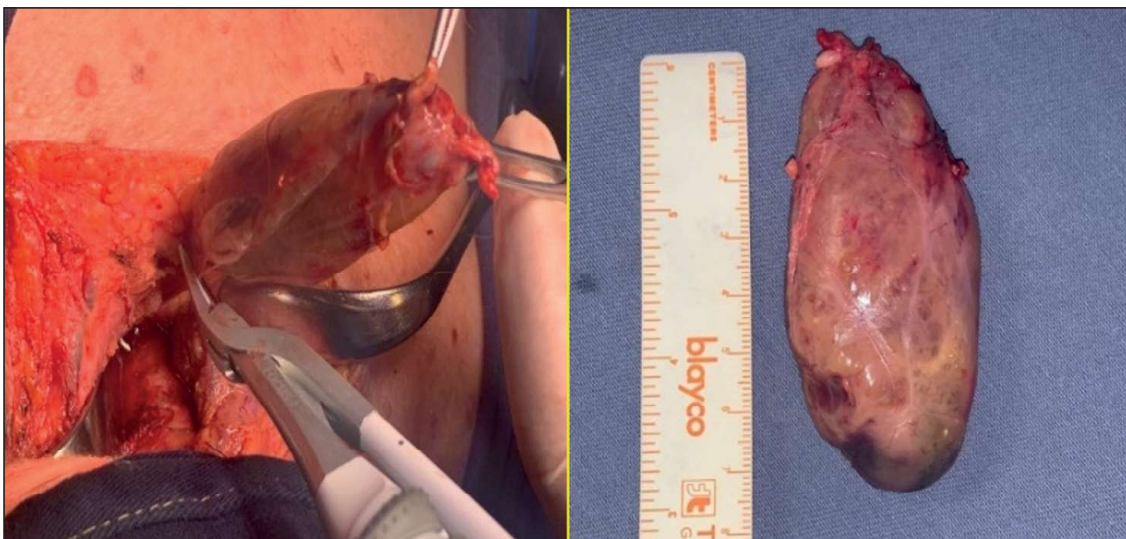


Figura 3. Pieza quirúrgica. Macroadenoma paratiroideo.

cuello confirmando la anatomía patológica un macroadenoma de paratiroides (Figura 3). Se extuba al día 9 de evolución con aceptable tolerancia clínico-gasométrica.

En suma, hemos presentado una emergencia hipercalcémica en un paciente portador de un HPP por adenoma de paratiroides que desencadenó una pancreatitis aguda Balthazar B con un índice de severidad tomográfica de 1 punto.

Discusión

La hipercalcemia, y en particular su forma grave, crisis hipercalcémica, es una entidad poco frecuente en UCI⁹. Ésta se presenta clínicamente con disfunción orgánica múltiple, afectando principalmente los sistemas neurológicos, hemodinámico y renal, secundario a un ascenso rápido en los niveles de calcio plasmático con

valores superiores a 14 mg/dl. Como fue mencionado, el HPP es la causa más frecuente de crisis hipercalcémica, secundario al adenoma simple de paratiroides en un 85% de los casos⁹. Otras causas menos prevalentes de hipercalcemia son los diuréticos tiazídicos, síndromes paraneoplásicos, entre otros^{9,10}.

La PA es una enfermedad frecuente, con una morbi-mortalidad variable que depende principalmente de su gravedad. La misma es leve en 70-80%, sin presencia de disfunción orgánica múltiple ni complicaciones locales (necrosis pancreática, y/o, colección peri-pancreáticas) y/o complicación sistémica, según la Clasificación de ATLANTA modificada en el año 2012⁷⁻¹⁰. La PA presenta una mortalidad hospitalaria del 3% pudiendo llegar a un 17% en las PA graves^{11,12}. En cuanto a su etiología, la biliar y alcohólica son las más frecuentes en nuestro medio, constituyendo alrededor de 80%¹⁻¹. Existen otras etiologías menos frecuentes, entre las que se encuentra la hipercalcemia. Un 10% de ellas son idiopáticas⁴.

Por su parte, el HPP es una enfermedad rara, con una incidencia documentada del 1,5-8%^{13,14}. Los pacientes con HPP tiene mayor riesgo de PA. La principal etiología es el adenoma de paratiroides, pero también hay reportes de pacientes con carcinoma de glándulas paratiroides (1%)¹⁵. Tumores malignos de estas glándulas suelen ser raros, con una incidencia inferior al 0,5%¹⁶. Las manifestaciones clínicas son secundarias a la hipercalcemia, desde trastornos inespecíficos gastrointestinales a disfunción orgánica múltiple¹⁷.

Los pilares del tratamiento de la emergencia hipercalcémica incluyen: a) reposición con cristaloideos y utilización de diuréticos de asa; b) calcitonina y c) bifosfonatos. El otro aspecto fundamental es el tratamiento de la causa etiológica⁹.

El presente cuadro clínico estuvo caracterizado por una DOM con disfunción encefálica y renal (injuria renal aguda KDIGO III). El tratamiento de la hipercalcemia consistió en el aporte de fluidos, solución salina isotónica 0,9% i.v, pamidronato i.v 60 mg y sustitución de la función renal con hemodiálisis de urgencia. En la evolución instala disfunción hemodinámica (shock distributivo) atribuible a un doble mecanismo: secundario al trastorno iónico.

Los objetivos del tratamiento en la crisis hipercalcémica son: reducir la calcemia, y el tratamiento etiológico^{9,18}.

A continuación, realizaremos un breve abordaje de la estrategia terapéutica de la crisis hipercalcémica.

Expansión de la volemia con cristaloideos

La primera medida terapéutica para la corrección de la hipercalcemia, es la resucitación con fluidos i.v, puesto que la hipovolemia secundaria al efecto diurético de la hipercalcemia es constante. El objetivo terapéutico es restaurar el volumen circulante efectivo y de este modo promover el filtrado glomerular, lo que incrementa la filtración glomerular de calcio e inhibe su reabsorción en el asa de Henle. El fluido de elección es la solución salina isotónica 0,9%, con un aporte inicial de 200-300 ml/h con el objetivo de mantener una diuresis de 100-150 ml/h¹⁹. En pacientes con patología cardiovascular previa el aporte de fluidos debe ser monitorizado en forma estrecha de modo tal de evitar el desarrollo de edema pulmonar hidrostático. Optimizada la volemia se debe continuar con diuréticos de asa i.v. lo cual promueve la calciuresis. Los diuréticos tiazídicos están contraindicados en el tratamiento de la hipercalcemia, ya que actúan en la nefrona distal favoreciendo la natriuresis a expensas de un aumento en la reabsorción de calcio⁹⁻¹⁹.

Bifosfonatos

Promueven la reducción de la actividad osteoclástica, frenando la resorción de la matriz ósea y la consiguiente liberación de calcio hacia el plasma¹⁹. Estos agentes logran un descenso de la calcemia a las 48 h de su administración, con un pico de acción al día 4 del tratamiento. Se sugiere no repetir la dosis antes de los 7 días de su administración. Dentro de los bisfosfonatos, el pamidronato es el agente más utilizado; la dosis recomendada es de 60 a 90 mg en perfusión i.v de 2 h. En pacientes con niveles de creatininemia sérica > 4,5 mg/dL (filtrado glomerular < 30 mL/min), se sugiere una reducción de la dosis entre 30 a 45 mg i.v. en 4 h¹⁹.

Un agente alternativo al uso de pamidronato es el zoledronato, frecuentemente indicado en las hipercalcemias sintomáticas secundarias a neoplasias malignas¹⁸.

Calcitonina

La calcitonina es otra opción terapéutica. Esta interferencia con el reclutamiento de los osteoclastos, inhibiendo los mismos, además de

presentar un efecto en la excreción renal de calcio. La dosis recomendada es de 6 a 8 UI/Kg cada 12 hr administrada en forma subcutánea o vía intramuscular, y durante no más de 48 h debido al desarrollo de taquifilaxia de sus receptores renales y óseos¹⁹. Su uso en conjunto con los bifosfonatos resulta más eficaz en el descenso del calcio que la administración de cualquiera de estos fármacos como monoterapia.

Hemodiálisis

Podría estar indicada como último recurso en presencia de una crisis hipercalcémica refractaria al tratamiento médico. Este procedimiento está especialmente indicado en pacientes con injuria renal y disfunción miocárdica no aptos para un tratamiento agresivo con fluidos¹⁹.

En suma, la crisis hipercalcémica es poco frecuente pero potencialmente letal de no mediar un diagnóstico y tratamiento oportuno. Puede determinar inflamación pancreática siendo una causa de pancreatitis aguda. Es importante tener un elevado nivel de sospecha frente a una PA de etiología no clara como es el caso de nuestro paciente.

Contamos con la autorización del paciente para la publicación del caso clínico.

Referencias

1. Leppäniemi A, Tolonen M, Tarasconi A, Segovia-Lohse H, Gamberini E, Kirkpatrick AW, et al. 2019 WSES guidelines for the management of severe acute pancreatitis. *World J Emerg Surg* 2019; 14: 27.
2. Mithöfer K, Fernández-del Castillo C, Frick TW, Lewandowski KB, Rattner DW, Warshaw AL. Acute hypercalcemia causes acute pancreatitis and ectopic trypsinogen activation in the rat. *Gastroenterology* 1995; 109:239-46.
3. Cappell MS. Acute pancreatitis: etiology, clinical presentation, diagnosis, and therapy. *Med. Clin North Am.* 2008; 92(4): 889-923.
4. Cope O, Culver PJ, Mixer CG Jr, Nardi GL. Pancreatitis, a diagnostic clue to hyperparathyroidism. *Ann Surg* 1957; 145: 857-63.
5. Brandwein SL, Sigman KM. Case report: milk-alkali syndrome and pancreatitis. *Am J Med Sci.* 1994; 308: 173-6.
6. Khoo TK, Vege SS, Abu-Lebdeh HS, Ryu E, Nadeem S, Wermers RA. Acute pancreatitis in primary hyperparathyroidism: a population-based study. *J Clin Endocrinol Metab* 2009; 94: 2115-8.
7. Banks PA, Freeman ML; Practice Parameters Committee of the American College of Gastroenterology. Practice guidelines in acute pancreatitis. *Am J Gastroenterol.* 2006; 101: 2379-400.
8. Arnold J, Martinez W, Oksenberg S. Pancreatitis aguda por hipercalcemia en el embarazo. Caso clínico. *Rev Med Chile* 2019; 147: 1078-81.
9. Ahmad S, Kuraganti G, Steenkamp D. Hypercalcemic crisis: a clinical review. *Am J Med.* 2015; 128: 239-45.
10. Motlaghzadeh Y, Bilezikian JP, Sellmeyer DE. Rare Causes of Hypercalcemia: 2021 Update. *J Clin Endocrinol Metab* 2021; 106: 3113-28.
11. Singh VK, Bollen TL, Wu BU, Repas K, Maurer R, Yu S, et al. Banks PA. An assessment of the severity of interstitial pancreatitis. *Clin Gastroenterol Hepatol.* 2011; 9(12): 1098-103. doi: 10.1016/j.cgh.2011.08.026. Epub 2011 Sep 3. PMID: 21893128.
12. van Santvoort HC, Bakker OJ, Bollen TL, Besselink MG, Ahmed Ali U, Schrijver AM, et al; Dutch Pancreatitis Study Group. A conservative and minimally invasive approach to necrotizing pancreatitis improves outcome. *Gastroenterology.* 2011; 141(4): 1254-63. doi: 10.1053/j.gastro.2011.06.073. Epub 2011 Jul 8. PMID: 21741922.
13. Yang L, Lin Y, Zhang XQ, Liu B, Wang JY. Pancreatitis aguda con hipercalcemia por hiperparatiroidismo primario asociado a síndrome paraneoplásico: reporte de un caso y revisión de la literatura. *Casos Mundiales J Clin* 2021; 9(29): 8906-8914.
14. Biondi A, Persiani R, Marchese M, Cananzi F, D'Ugo D. Acute pancreatitis associated with primary hyperparathyroidism. *Updates Surg* 2011; 63: 135-8.
15. Yang J, Dong MJ, Chen F. A rare lethal case of severe acute necrotizing pancreatitis due to a parathyroid adenoma in a third-trimester pregnant woman. *BMC Endocr Disord* 2019; 19: 82.
16. Kearns AE, Thompson GB. Medical and surgical management of hyperparathyroidism. *Mayo Clin Proc* 2002; 77: 87-91.
17. Solimando DA. Overview of hypercalcemia of malignancy. *Am J Health Syst Pharm* 2001.
18. Asonitis N, Angelousi A, Zafeiris C, Lambrou GI, Dontas I, Kassi E. Diagnosis, Pathophysiology and Management of Hypercalcemia in Malignancy: A review of the literature. *Horm Metab Res* 2019; 51: 770-78.
19. Chakhtoura M, El-Hajj Fuleihan G. Treatment of Hypercalcemia of Malignancy. *Endocrinol Metab Clin North Am* 2021; 50: 781-92.