

Isquemia inducida por fluoropirimidinas en un paciente con cáncer de esófago y enfermedad coronaria

Fluoropyrimidine-induced ischemia in a patient with oesophageal cancer

Carlos Guamán-Valdivieso^{1*}, Yanina Oviedo², Tatiana Díaz¹ y Federico Ferrando-Castagnetto¹

¹Departamento de Cardiología, Centro Cardiovascular Universitario; ²Departamento de Oncología. Hospital de Clínicas “Dr. Manuel Quintela”. Facultad de Medicina, Universidad de la República, Montevideo, Uruguay

Resumen

Los grandes avances terapéuticos de las últimas décadas han prolongado la supervivencia de muchos pacientes con cáncer. Sin embargo, esta mejoría se ha logrado a expensas de un aumento en las complicaciones cardiovasculares secundarias a la quimioterapia y a la radioterapia. Se presenta el caso de un paciente con cáncer esofágico que manifiesta angina inestable como complicación de su enfermedad coronaria multivascular tras iniciar la quimioterapia (capecitabina/oxaliplatino/epirubicina), se discuten los posibles mecanismos que subyacen al evento y se subraya la necesidad de individualizar la estratificación de riesgo previa a la quimioterapia.

Palabras clave: Cardiotoxicidad. Quimioterapia. Enfermedad coronaria. Capecitabina.

Abstract

The great therapeutic advances of the last decades have prolonged the survival of many cancer patients. However, these advances have been made at the expense of an increase in cardiovascular complications secondary to chemotherapy and/or radiotherapy. It is presented a patient with oesophageal cancer who manifests unstable angina as a complication of multivessel coronary artery disease after starting chemotherapy with capecitabine/oxaliplatin/epirubicin, discussing the possible mechanisms underlying the event and emphasizing the need to personalize the risk stratification before chemotherapy.

Keywords: Cardiotoxicity. Drug therapy. Coronary disease. Capecitabine

Introducción

En las últimas décadas, los avances en las terapias han llevado a una mejoría sustancial en la supervivencia de muchos pacientes con cáncer. No obstante, se ha observado un incremento de su morbimortalidad debido a los efectos secundarios de la quimioterapia y

la radioterapia, siendo la enfermedad cardiovascular (ECV) uno de los más frecuentes¹. La base patogénica de esta evolución clínica sería el desarrollo de cardiotoxicidad, ya sea por efectos directos de los medicamentos sobre la función y la estructura cardíacas, o por un desarrollo acelerado de la ECV,

Correspondencia:

*Carlos Guamán-Valdivieso
E-mail: cgvo792@gmail.com

Fecha de recepción: 10-06-2020

Fecha de aceptación: 17-08-2021

DOI: 10.24875/RCCAR.M22000179

Disponible en internet: 08-11-2022

Rev Colomb Cardiol. 2022;29(4):502-506

www.rccardiologia.com

0120-5633 / © 2021 Sociedad Colombiana de Cardiología y Cirugía Cardiovascular. Publicado por Permanyer. Este es un artículo *open access* bajo la licencia CC BY-NC-ND (<http://creativecommons.org/licenses/by-nc-nd/4.0/>).

especialmente en pacientes con factores de riesgo previos².

La cardiotoxicidad secundaria al tratamiento quimioterápico puede manifestarse en un amplio abanico de presentaciones clínicas como isquemia miocárdica, insuficiencia cardíaca, valvulopatía, arritmia, hipertensión arterial, enfermedad tromboembólica venosa, afectación vascular periférica, hipertensión pulmonar y complicaciones pericárdicas¹. Los mecanismos mediante los cuales estos medicamentos pueden provocar isquemia miocárdica son diversos, y van desde el vasoespasmo, la lesión endotelial o la trombosis arterial aguda, hasta modificaciones del metabolismo lipídico que causan aterosclerosis prematura^{1,3}. A continuación se presenta el caso de un paciente oncológico con factores de riesgo cardiovascular, que presenta un cuadro de angina inestable tras iniciar la quimioterapia. A propósito del caso, se discuten los mecanismos subyacentes a la isquemia aguda y se enfatiza la necesidad de individualizar la estratificación de riesgo antes de iniciar la terapia oncológica específica.

Caso clínico

Paciente de sexo masculino, de 66 años de edad, fumador e hipertenso y portador de enfermedad coronaria crónica, con antecedente de infarto agudo de miocardio con elevación del segmento ST en 2003, tratado con angioplastia primaria sobre la arteria descendente anterior media, sin que se lograra la resolución de una lesión grave de un primer ramo diagonal, de fino calibre. Recibió tratamiento con aspirina, enalapril, bisoprolol y atorvastatina, asociados a las medidas higiénico-dietéticas usuales en prevención secundaria. En enero de 2019 fue diagnosticado de cáncer de esófago locorregional avanzado, por lo que fue tratado con poliquimioterapia neoadyuvante perioperatoria basada en tres ciclos sucesivos preoperatorios de capecitabina/oxaliplatino/epirubicina. Previo al inicio del tratamiento, abandonó el hábito tabáquico y fue valorado por el equipo de cardiología, que constató una adecuada clase funcional para actividades de la vida diaria y ausencia de sintomatología cardiovascular. El electrocardiograma basal mostró ritmo sinusal, onda P y segmento PR normales, eje eléctrico medio frontal: -15° , complejo QRS de 90 ms, fraccionado en DII, onda T aplanada en DI y aVL, y QTc normal. Tras el tercer ciclo de poliquimioterapia, instaló angor típico, clase funcional II (Canadian Cardiovascular Society), que progresó en dos a tres semanas a clase

funcional III. Se solicitó paraclínica con el fin de descartar posibles factores desestabilizantes de la isquemia miocárdica, destacándose un valor de hemoglobina de 11,3 g/dl y recuento plaquetario de 220.000/ml. El resto de la analítica fue normal. El ecocardiograma-Doppler transtorácico constató fracción de eyección del ventrículo izquierdo del 68% (método elipsoide), motilidad sectorial normal y ausencia de alteraciones valvulares. A continuación, se solicitó un centellograma de perfusión miocárdica con Tc99m-MIBI (SPECT gatillado) sensibilizado con vasodilatadores, que evidenció defectos de perfusión compatibles con isquemia miocárdica grave extensa, inducida por el estrés farmacológico, asociados a cambios funcionales de alto riesgo (Fig. 1). La angiografía coronaria (Fig. 2) mostró restenosis oclusiva de la angioplastia previa, estenosis moderada en circunfleja distal y estenosis leve proximal y moderada del tercio medio de la coronaria derecha. Se procedió a la cirugía de revascularización coronaria mediante tres anastomosis (arteria mamaria interna-arteria descendente anterior, puente venoso-segundo marginal obtuso y venoso-arteria descendente posterior), que transcurrió sin incidentes. Tras una buena evolución clínica, recibió el alta a los siete días posteriores al acto quirúrgico. Un mes después fue sometido a esofagectomía en dos tiempos (abdominal y torácico), sin complicaciones.

Discusión

La enfermedad cardiovascular es la primera causa de muerte en los pacientes que sobreviven al cáncer. Aunque su manifestación más frecuente es la insuficiencia cardíaca, también pueden observarse enfermedad coronaria, hipertensión arterial y arritmias, en función de los medicamentos utilizados, solos o combinados, y de la dosis^{1,4}.

Los citostáticos comúnmente asociados al desarrollo de isquemia miocárdica aguda son el 5-fluorouracilo y su profármaco, la capecitabina^{5,6}, que representa el segundo medicamento mayormente asociado a cardiotoxicidad luego de las antraciclinas⁶. Se postula que el mecanismo primario de la isquemia asociada al 5-fluorouracilo y la capecitabina es la disfunción endotelial, que, a su vez, puede desencadenar espasmo y trombosis coronaria⁵. Los defectos de perfusión centellográficos de alto riesgo observados precozmente tras la QT han sido escasamente reportados. Los hallazgos vistos en el caso, alejan la hipótesis del vasoespasmo y apoyan la posibilidad de disfunción endotelial, ruptura de placa, o ambas, como principales mecanismos subyacentes.

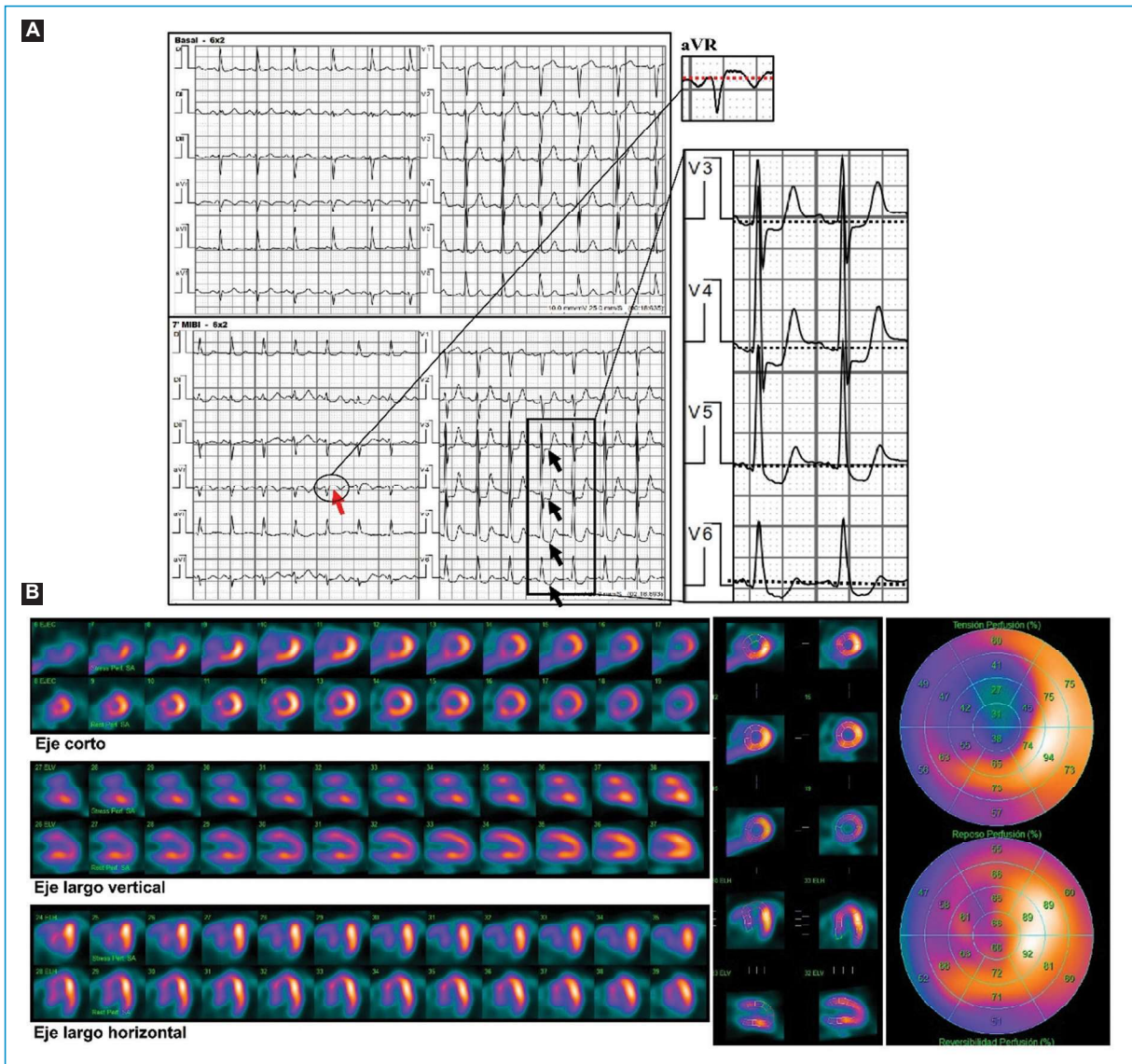


Figura 1. Hallazgos funcionales observados tras iniciar la quimioterapia. **A:** test de provocación de isquemia sensibilizado con vasodilatadores (0,56 mg/kg de dipiridamol). Durante la inyección de Tc99m-MIBI se observó infradesnivel-ST horizontal en V3-V6, máximo en V4 donde alcanza 2 mm (flechas negras), acompañado de supradesnivel-ST de 1 mm en aVR (flecha roja). El paciente refirió angor tras la infusión del dipiridamol, que persistió hasta 7 minutos luego de la administración de aminofilina y cedió con dinitrato de isosorbida sublingual. **B:** las imágenes del centellograma de perfusión miocárdica por SPECT gatillado muestran defectos de perfusión reversibles en ápex, regiones anterior y anteroseptal, con extensión parcial a la región inferoseptal, compatibles con isquemia grave y extensa inducida por el estrés farmacológico con dipiridamol. En el posestrés se comprobó caída significativa de la FEVI (62 a 31%) e hipocinesia global de predominio anterior.

Los estudios histopatológicos del endotelio arterial en animales de experimentación han encontrado que el 5-fluorouracilo puede causar citólisis extensa, denudación de la lámina elástica interna, agregación plaquetaria y formación de fibrina a nivel cardíaco^{5,7}. Sin embargo, la asociación de estos agentes con el riesgo

de trombosis del *stent* permanece sin definir⁸. En nuestro caso, se postula que la quimioterapia podría haber acelerado la evolución de la placa de ateroma sobre un vaso ya intervenido, desencadenando la desestabilización de los síntomas en un paciente con enfermedad coronaria establecida.

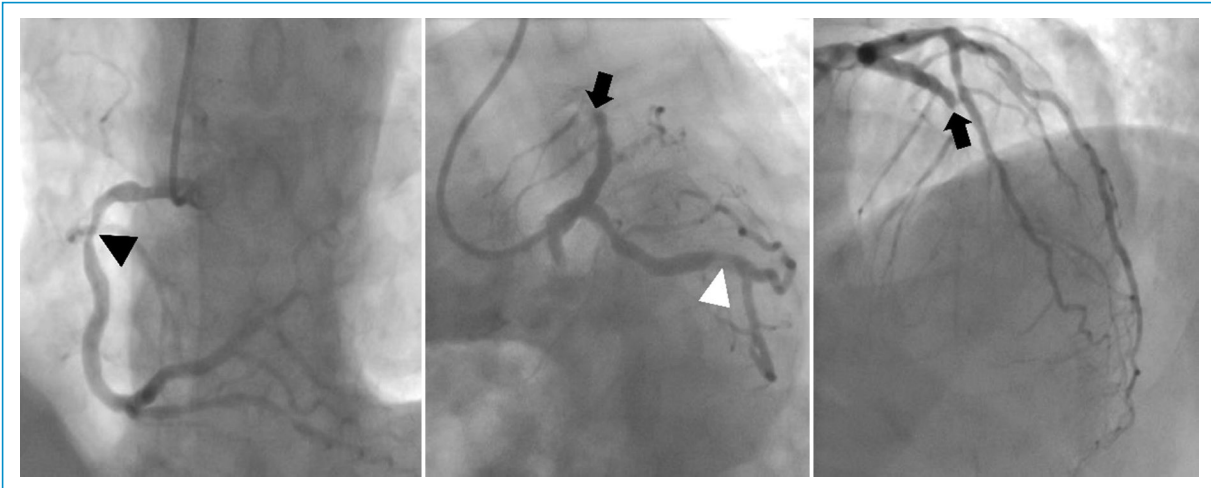


Figura 2. Angiografía coronaria. Restenosis oclusiva de angioplastia previa sobre la arteria descendente anterior media (flecha negra), estenosis del 50% en la arteria circunfleja distal (punta de flecha blanca) y estenosis leve proximal y del 50% en la arteria coronaria derecha media (punta de flecha negra).

Algunos estudios observacionales exploraron la relación entre factores de riesgo cardiovascular y cardiotoxicidad, y encontraron que la edad mayor a 55 años, el tabaquismo y la ECV preexistente se asociaban con mayor riesgo de daño miocárdico posterior a la quimioterapia. Sin embargo, la relación de causalidad entre el tratamiento con 5-fluorouracilo y capecitabina y la cardiotoxicidad sigue siendo incierta^{6,9}. Con base en estas evidencias, actualmente se recomienda mantener un adecuado control de los factores de riesgo antes de iniciar la quimioterapia con fluoropirimidinas^{1,10}, como se efectuó en este paciente. La Sociedad de Angiografía e Intervenciones Cardiovasculares (SCAI, por su sigla en inglés) recomienda mantener el tratamiento con inhibidor de la enzima convertidora de angiotensina, betabloqueador (de preferencia carvedilol o nebivolol), aspirina y estatina, realizar un ecocardiograma basal y repetir la ecocardiografía a los 5 años si el paciente permanece asintomático⁸.

Un adecuado balance riesgo-beneficio sobre la terapia oncológica representa siempre un gran desafío clínico. Por tanto, es primordial la estratificación correcta y oportuna del riesgo individual y el seguimiento clínico estricto por parte del cardiólogo, en estrecha colaboración con el equipo oncológico. Las nuevas evidencias que provean los estudios prospectivos amplios deberían contribuir a individualizar mejor esta estratificación de riesgo y evitar eventos graves como el descrito. Más aún, los ensayos clínicos multicéntricos llevados a cabo en pacientes con diferentes perfiles de riesgo cardiovascular podrían definir, en un futuro cercano, la utilidad de uno o más fármacos en

la prevención de los eventos coronarios que ocurren durante o posterior a la quimioterapia.

Conclusión

Los pacientes oncológicos con riesgo cardiovascular elevado y/o enfermedad coronaria establecida requieren una evaluación exhaustiva y un seguimiento cardiológico estrecho, que busca disminuir el riesgo de complicaciones cardíacas graves durante y luego del tratamiento oncológico específico.

Financiamiento

Los autores declaran que no hubo financiamiento.

Conflicto de intereses

Los autores declaran que no hubo conflicto de intereses.

Responsabilidades éticas

Protección de personas y animales. Los autores declaran que para esta investigación no se han realizado experimentos en seres humanos ni en animales.

Confidencialidad de los datos. Los autores declaran que han seguido los protocolos de su centro de trabajo sobre la publicación de datos de pacientes.

Derecho a la privacidad y consentimiento informado. Los autores han obtenido el consentimiento informado de los pacientes y/o sujetos referidos en el artículo. Este documento obra en poder del autor de correspondencia.

Bibliografía

1. Zamorano JL, Lancellotti P, Rodríguez D, Aboyans V, Asteggiano R, Galderisi M, et al. 2016 ESC Position Paper on Cancer Treatments and Cardiovascular Toxicity Developed Under the Auspices of the ESC Committee for Practice Guidelines: The Task Force for Cancer Treatments and Cardiovascular Toxicity of the European Society of Cardiology (ESC). *Eur Heart J*. 2016;37:2768-801. Disponible en: <http://dx.doi.org/10.1093/eurheartj/ehw211>.
2. Armstrong GT, Oeffinger KC, Chen Y, Kawashima T, Yasui Y, Leisenring W, et al. Modifiable risk factors and major cardiac events among adult survivors of childhood cancer. *J Clin Oncol*. 2013;31:3673-80. Disponible en: <http://dx.doi.org/10.1200/JCO.2013.49.3205>.
3. Frickhofen N, Beck FJ, Jung B, Fuhr HG, Andrasch H, Sigmund M. Capecitabine can induce acute coronary syndrome similar to 5-fluorouracil. *Ann Oncol*. 2002;13:797-801. Disponible en: <http://dx.doi.org/10.1093/annonc/mdf035>.
4. López-Fernández T, García AM, Beltrán AS, Luis AM, García R, Mazón P, et al. Cardio-onco-hematology in clinical practice. position paper and recommendations. *Rev Esp Cardiol (Engl Ed)*. 2017;70:474-86. Disponible en: <http://dx.doi.org/10.1016/j.rec.2016.12.041>
5. Polk A, Vistisen K, Vaage-Nilsen M, Nielsen DL. A systematic review of the pathophysiology of 5-fluorouracil-induced cardiotoxicity. *BMC Pharmacol Toxicol*. 2014;15. Disponible en: <http://dx.doi.org/10.1186/2050-6511-15-47>.
6. Sara JD, Kaur J, Khodadadi R, Rehman M, Lobo R, Chakrabarti S, et al. 5-fluorouracil and cardiotoxicity: a review. *Ther Adv Med Oncol*. 2018;10:1-18. Disponible en: <http://dx.doi.org/10.1177/1758835918780140>.
7. Kinhult S, Albertsson M, Eskilsson J, Cwikiel M. Antithrombotic treatment in protection against thrombogenic effects of 5-fluorouracil on vascular endothelium: a scanning microscopy evaluation. *Scanning*. 2001;23:1-8. Disponible en: <http://dx.doi.org/10.1002/sca.4950230101>.
8. Iliescu CA, Grines CL, Herrmann J, Yang EH, Cilingiroglu M, Charitakis K, et al. SCAI Expert consensus statement: Evaluation, management, and special considerations of cardio-oncology patients in the cardiac catheterization laboratory (endorsed by the Cardiological Society of India, and Sociedad Latino Americana de Cardiología Intervencionista). *Catheterization and Cardiovascular Interventions*. 2016;87(5):202-23. Disponible en: <https://doi.org/10.1002/cod.26379>
9. Saif MW, Shah MM, Shah AR. Fluoropyrimidine-associated cardiotoxicity: revisited. *Expert Opin Drug Saf*. 2009;8:191-202. Disponible en: <http://dx.doi.org/10.1517/14740330902733961>.
10. Yeh E. MD Anderson Practices In Onco-Cardiology. 1st. ed. Houston (Texas): Department of Cardiology, The University of Texas MD Anderson Cancer Center; 2016.