

Ruptura espontánea del extensor carpi ulnaris: Resultados de la reconstrucción con tendón palmaris longus

Spontaneous rupture of the extensor *carpi ulnaris*:
Results of reconstruction with *palmaris longus* tendon

Ruptura espontânea do extensor *ulnar do carpo*:
Resultados da reconstrução com tendão *palmar longo*

GUILLERMO ARTURO GONZÁLEZ TÁMARA⁽¹⁾, DIANA CAROLINA PULIDO MORENO⁽²⁾, GERMÁN DAVID VARGAS ROJAS⁽²⁾, LORENA GARCÍA AGUDELO⁽²⁾

(1) Servicio de Ortopedia, Simalink, Yopal, Colombia.

Correo electrónico:

guillermoart38@yahoo.com.

ORCID: 0000-0001-9703-8395

(2) Departamento de Investigación, Hospital Regional de la Orinoquía, Yopal, Colombia.

Correos electrónicos:

diana.carolina0105@gmail.com

dr.lorenagarcia29@gmail.com,

germanvargasrojas@campusucc.edu.co

ORCID: 0000-0003-0210-8122

ORCID: 0009-0001-5761-7680

ORCID: 0000-0001-9557-0900

RESUMEN

La ruptura espontánea del extensor *carpi ulnaris* es una lesión rara que afecta la biomecánica de la muñeca, limitando movimientos como la supinación y la desviación cubital. Se presenta un hombre de 63 años con cuadro de dolor en región dorsal del antebrazo derecho y dificultad para los movimientos de la muñeca. Las imágenes revelaron la ruptura del tendón extensor *carpi ulnaris* y fue llevado a procedimiento quirúrgico con injerto tendinoso del *palmaris longus*, con evolución adecuada y recuperación de arcos de movimiento de la articulación de la muñeca. El manejo con transferencia de tendones se presenta como una opción eficaz cuando las opciones convencionales de reparación no son viables.

Palabras clave: Rotura Espontánea; Trasplante; Biomecánica; Articulación de la Muñeca

ABSTRACT

Spontaneous rupture of the extensor *carpi ulnaris* is a rare injury that has a significant impact on the biomechanics of the wrist, limiting movements such as supination and ulnar deviation. A 63-year-old man presented with pain in the dorsal region of the right forearm and difficulty moving the wrist. Imaging revealed a rupture of the extensor *carpi ulnaris* tendon, and he underwent surgery with a *palmaris longus* tendon graft, with adequate progress and recovery of range of motion in the wrist joint. Tendon transfer is an effective option when conventional repair options are not viable.

Key words: Rupture Spontaneous; Transplantation; Biomechanica; Wrist Join

RESUMO

A ruptura espontânea do extensor *ulnar do carpo* é uma lesão rara que afeta a biomecânica do punho, limitando movimentos como a supinação e a desvio ulnar. Apresenta-se um homem de 63 anos com quadro de dor na região dorsal do antebraço direito e dificuldade para movimentar o punho. As imagens revelaram a ruptura do tendão extensor *ulnar do carpo* e ele foi submetido a um procedimento cirúrgico com enxerto tendinoso do *palmar longo*, com evolução adequada e recuperação dos arcos de movimento da articulação do punho. O tratamento com transferência de tendões apresenta-se como uma opção eficaz quando as opções convencionais de reparação não são viáveis.

Palavras-chave: Ruptura espontânea; Transplante; Biomecânica; Articulação do punho

INTRODUCCIÓN

La articulación radiocarpiana es una estructura biomecánica compleja que involucra un paquete de múltiples tendones que tienen origen en el antebrazo y el codo. Permiten los movimientos como flexión, extensión, desviación cubital, desviación radial, pronación y supinación⁽¹⁻³⁾. Conformada por músculos extrínsecos que se originan en el antebrazo y músculos intrínsecos que se originan dentro de la mano, controlando los movimientos⁽¹⁾. Todos estos músculos están inervados por los nervios mediano, radial o cubital, y se subdividen en seis compartimentos⁽²⁾. El compartimiento 6 está conformado por el tendón del músculo extensor *carpi ulnaris* (ECU), que se origina a partir del tendón común de los extensores, se angula 30° durante la pronación y se inserta en la base del quinto metacarpiano; en su trayecto pasa por detrás del cúbito y se cubre por una vaina osteofibrosa que lo estabiliza en el surco cubital^(2, 3). El ECU su función principal es la extensión de la muñeca y la desviación cubital de la mano; se sitúa en el sexto compartimento reforzado por la línea yugata, fibras longitudinales y transversales que evitan la subluxación del ECU durante la supinación⁽³⁾.

Existen cuatro pilares principales biomecánicos que ocasionan lesiones tendinosas en estos compartimientos, como lo son el trauma, lesión por sobrecarga de peso, torsión, lanzamientos y movimientos repetitivos⁽⁴⁾. Las lesiones del extensor *carpi ulnaris* no son tan frecuentes; cuando se presentan, pueden causar dolor en la muñeca durante la supinación, la flexión o la desviación cubital, síntomas asociados a patologías como tenosinovitis, subluxación del tendón o rotura del ECU^(3, 4). El tratamiento se hace a través de intervenciones quirúrgicas con el fin de la reparación o reconstrucción de los tendones y músculos. En primera instancia, se considera una evaluación riesgo-beneficio en la que se escogerá el método de intervención quirúrgica, como suturar firmemente entre sí, pero cuando la reparación con sutura directa no es una opción, se considera evaluar la intervención quirúrgica con injertos o las transferencias de tendones, que sirven como procedimientos alternativos, correlacionando la evaluación clínica y anatómica de cada paciente⁽⁵⁻⁹⁾.

A continuación, se describe un caso que presentó ruptura espontánea del tendón *carpi ulnaris*, su manejo y evolución.

PRESENTACIÓN DEL CASO

Hombre de 63 años, sin antecedentes de importancia, con cuadro de tres meses de dolor en región dorsal del antebrazo y con dificultad para movimientos biomecánicos de la articulación de la muñeca radiocarpiana, niega algún tipo de trauma previo. En el examen físico presentaba signos vitales normales. Se evidenció edema en antebrazo, dolor en punto de inserción del tendón *carpi ulnaris* y en la base del quinto metacarpiano. Se ordenaron imágenes; la ecografía demostró engrosamiento del ECU, la resonancia magnética describió

hallazgos de discontinuidad distal cerca al punto de inserción en la base del quinto metacarpiano (**Figura 1**). Ante los hallazgos, consideran al paciente candidato para reinserción con injerto tendinoso.

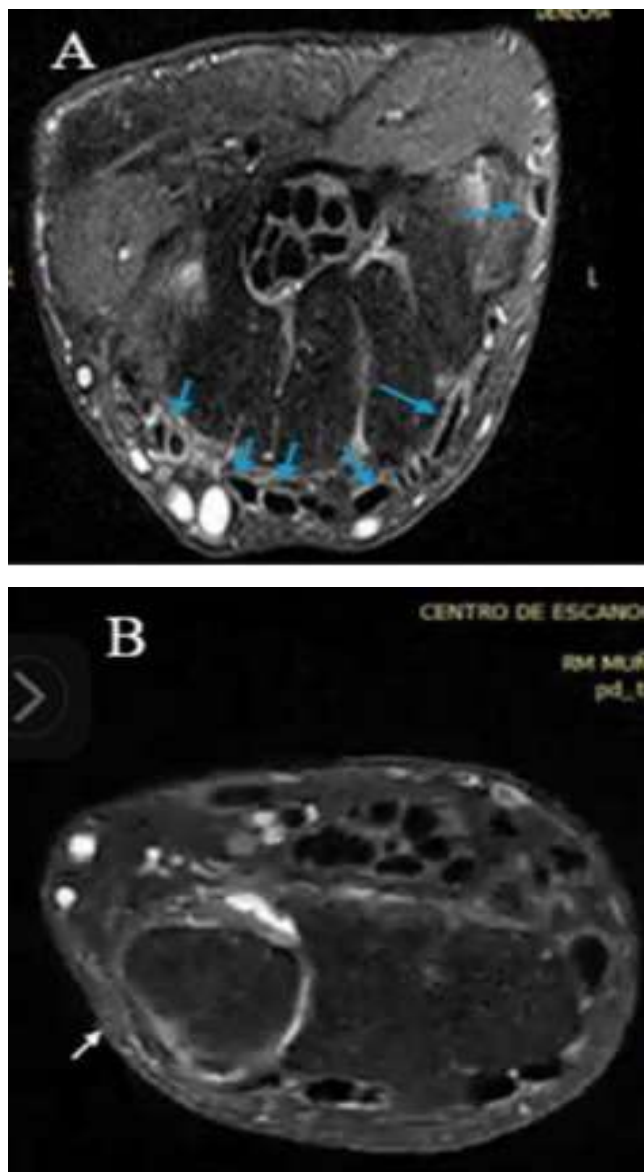


Figura 1. RM A: Compartimientos anatómicos de los tendones en la articulación radiocarpiana (Flechas azules). B: Evidencia la ruptura tendón carpi ulnaris (Flecha blanca).

Fuente: elaboración propia.

Se realizó una intervención quirúrgica con un abordaje dorsal en el tercio distal del antebrazo, se identificó, se realizó disección y reparación de la rama dorsal del nervio cubital; posteriormente identificación del cabo proximal del ECU a 8 cms proximal de la estiloides cubital con liberación de este y cabo distal de 1 cms en la inserción anatómica teniendo un defecto residual de 6 cms. Cosecha de injerto de *palmaris longus* por medio de un abordaje transversal en el pliegue del puño de 1 cms, disección proximal y toma de toda su extensión hasta la unión miotendinosa. Realización de injerto a cabo proximal con técnica de pulvertaf y reinserción distal por medio de un anclaje de 1.8 mm a la base del quinto metacarpiano con puntos de krakov y suturando el injerto al

cabo distal. Inmovilización con férula antebraquimetacarpiana en extensión del puño sin bloqueo de la pronosupinación. El procedimiento es descrito sin complicaciones.

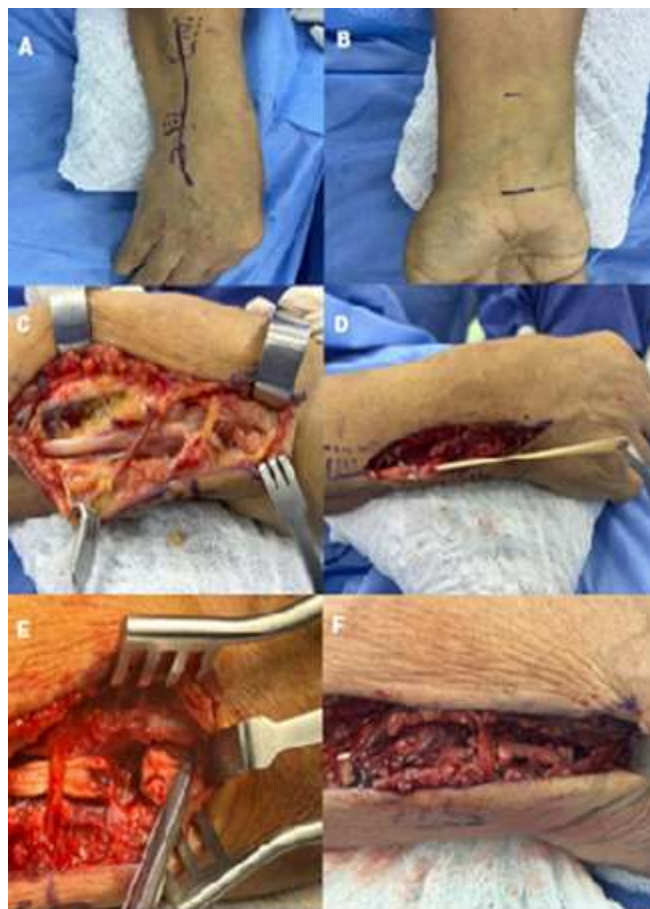

Figura 2. A: Marcate de ubicación del territorio del ECU, B. Abordaje tendón palmaris longus. C: Ruptura Extensor Carpo Ulnaris. D: Sutura tipo pulvertaft de cosecha palmaris longus. E. Reinserción en base del quinto metacarpiano con sutura de anclaje, F. Puntos de krakov y sutura del cabo distal a través y alrededor del injerto.

Fuente: elaboración propia.

Luego de la intervención quirúrgica, se ordenó un plan de rehabilitación en tres fases, que consistía en tres semanas de inmovilización, posteriormente movilización pasiva y uso de órtesis de muñeca de tres a 8 semanas. A las 8 semanas de la cirugía iniciaron la rehabilitación funcional con movilidad activa durante 10 días, teniendo como resultado efectivo de la biomecánica anatómica (Figura 3). El paciente acudió a control a los tres meses con ortopedia y se encontró al paciente con adecuada flexión, extensión, desviación cubital, desviación radial, pronación y supinación de la muñeca.

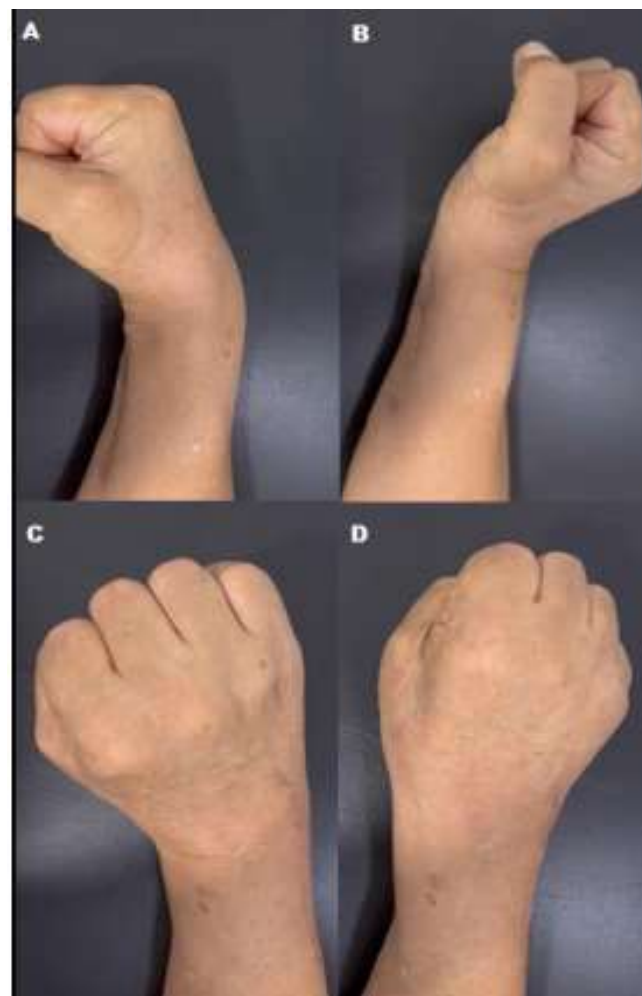

Figura 3. Movimientos biomecánicos de la articulación radio carpiana A. Flexión. B. Extensión C. Desviación radial. D. Desviación ulnar.

Fuente: elaboración propia.

DISCUSIÓN

La ruptura espontánea del extensor *carpi ulnaris* es una lesión poco común, que se presenta habitualmente en deportistas y pacientes con artritis inflamatoria. Ocasiona signos de tendinopatía, tenosinovitis, inestabilidad del tendón con un significativo déficit funcional, asociado a dolor crónico, limitación de la biomecánica de la articulación radiocarpiana, en especial al realizar acciones que requieran supinación o desviación cubital⁽⁸⁻¹¹⁾. Signos claramente evidenciados en este caso.

Ahora bien, es importante reconocer los diagnósticos diferenciales de la ruptura espontánea del extensor *carpi ulnaris* (ECU), incluyen la luxación o subluxación del tendón ECU, tendinopatía del ECU, lesiones del complejo fibrocartilago triangular (CFCT), lesiones del ligamento lunotriquetral, y otras causas de dolor cubital en la muñeca como la inestabilidad de la articulación radiocubital distal o fracturas cubitales⁽¹²⁾.

Los reportes encontrados refieren el uso de injerto local tendinoso en defectos de 0.5 cm a 1 cm dependiendo de la zona de lesión, y la interposición de injerto tendinoso en lesiones mayores, de preferencia, injerto de tendón del *palmaris longus*^(11, 13).

Ayala-Ugalde FA, et al. presentaron el caso de una mujer de 63 años, pianista, con diagnóstico de artritis reumatoide, que presentó de manera espontánea incapacidad para la flexión de tercer, cuarto y quinto dedos de la mano derecha de dos años de evolución. Realizaron tenosinovectomía, sinovectomía de la muñeca y transferencias tendinosas con buenos resultados⁽⁹⁾. Demostrando que el uso de injertos tendinosos es un manejo prometedor en estas patologías; no obstante, es de destacar que el paciente presentado no padecía ningún tipo de artritis inflamatoria. Así mismo, Lamothe A, et al. presentaron un caso de un hombre de 39 años, trabajador manual, sin antecedentes patológicos a destacar, con diagnóstico de rotura espontánea del extensor largo del primer dedo aguda y su resolución mediante la realización de una transferencia del extensor propio del índice al extensor propio del pulgar⁽¹⁰⁾. También Meiwandi A, et al. realizaron una revisión para comparar la transposición del tendón extensor *indidis pollicis* y el injerto de tendón *palmaris longus* en la reconstrucción de la extensión del pulgar después de la pérdida de la función del tendón extensor *pollicis longus* y determinaron que el uso de un injerto libre de tendón *palmaris longus* parece ser la opción principal en estos pacientes. Sin embargo, no hay evidencia de nivel I que respalde esa recomendación⁽¹¹⁾. Shih YS, et al. incluyeron tres casos de rotura del tendón flexor largo del pulgar en pacientes que se habían sometido previamente a reducción abierta y fijación interna con una placa volar. La intervención quirúrgica consistió en la extracción de la placa volar, tenólisis y reconstrucción con injerto de tendón *palmaris longus*. Las evaluaciones de seguimiento mostraron una mejoría gradual de la función de la muñeca, sin complicaciones ni infecciones postoperatorias⁽⁸⁾. Mismos resultados presentados por el caso presentado.

La degeneración tendinosa asociada a la edad y los movimientos repetitivos que someten al tendón a tensiones excesivas pueden conllevar una ruptura espontánea⁽⁶⁻¹¹⁾. Las transferencias tendinosas han demostrado ser una alternativa de reparación y recuperación de la funcionalidad, especialmente cuando la reparación directa no es viable⁽⁶⁻¹¹⁾. Como se logró evidenciar en el caso clínico expuesto, donde el paciente recuperó la funcionalidad de los arcos del movimiento de una manera satisfactoria.

CONCLUSIÓN

La ruptura espontánea del extensor *carpi ulnaris* es una lesión compleja poco frecuente y el manejo con transferencia de injerto de tendón del *palmaris longus* se presenta como

una opción eficaz cuando las opciones convencionales de reparación no son viables.

REFERENCIAS BIBLIOGRÁFICAS:

1. Hsueh JH, Liu WC, Yang KC, Hsu KC, Lin CT, Chen LW. Spontaneous extensor tendon rupture in the rheumatoid wrist: risk factors and preventive role of extended tenosynovectomy. *Ann Plast Surg* 2016; 76:S41-S47
2. Peters SE, Jha B, Ross M. Rehabilitation following surgery for flexor tendon injuries of the hand. *Cochrane Database of Systematic Reviews*. 2021;13(1):CD012479.
3. Montalvan B, Parier J, Brasseur JL, Le Viet D, Drape JL. Extensor carpi ulnaris injuries in tennis players: a study of 28 cases. *Br J Sports Med*. 2006;40(5):424-9. <https://doi.org/10.1136/bjsm.2005.023275>
4. Chauhan A, Jacobs B, Andoga A, Baratz ME. Extensor tendon injuries in athletes. *Sports Med Arthrosc Rev*. 2014;22(1):45-55. <https://doi.org/10.1097/JSA.000000000000011>
5. Allende C, Le Viet D. Extensor carpi ulnaris problems at the wrist--classification, surgical treatment and results. *J Hand Surg Br*. 2005;30(3):265-72. <https://doi.org/10.1016/j.jhsb.2004.12.007>
6. Thirumavalavan J, Ibrahim Z, Byrne RA, Arant KR, Gil JA. Extensor Carpi Ulnaris Instability: A Comprehensive Review of Pathology and Operative Techniques. *Hand (N Y)*. 2024;19(7):1090-1096. <https://doi.org/10.1177/15589447231168908>
7. Wang C, Gill TJ 4th, Zarins B, Herndon JH. Extensor carpi ulnaris tendon rupture in an ice hockey player: a case report. *Am J Sports Med*. 2003;31(3):459-61. <https://doi.org/10.1177/03635465030310032301>
8. Shih YS, Chang YJ, Cheng YT, Chang CS, Lin YH. Flexor pollicis longus tendon rupture: a case series on palmaris longus tendon graft reconstruction after volar plate fixation. *J Surg Case Rep*. 2023;2023(7). <https://doi.org/10.1093/jscr/rjad399>
9. Ayala-Ugalde FA, González-Martínez C. Ruptura espontánea de tendones extensores de la mano en paciente con diagnóstico de artritis reumatoide. *Cir Plast*. 2024;34(1):27-31. <https://doi.org/10.35366/115150>
10. Lamothe A. Transferencia tendinosa del extensor propio del índice en rotura espontánea del extensor largo del primer dedo. *Reporte de caso. RBCP*. 2023;3(10):12-6. <https://doi.org/10.54818/rbcp.vol3.n10.2023.92>
11. Meiwandi A, Kaptanis S, Papadakis M. Extensor indicis transfer versus palmaris longus transplantation in reconstruction of extensor pollicis longus tendon: a protocol for a systematic review. *Systematic Reviews*. 2020;9(1). <https://doi.org/10.1186/s13643-020-01409-3>
12. Campbell D, Campbell R, O'Connor P, Hawkes R. Sports-related extensor carpi ulnaris pathology: a review of functional anatomy, sports injury and management. *Br J Sports Med*. 2013;47(17):1105-11. <https://doi.org/10.1136/bjsports-2013-092835>
13. Coronel LB, del Pozo JED. Reconstrucción de ruptura crónica del aparato extensor del dedo con autoinjerto de palmaris longus: Reporte de caso. *Revista Iberoamericana de Cirugía de la Mano*. 2022;50(2): e142-e145. <https://doi.org/10.1055/s-0042-1754329>

Nota del editor: El editor responsable por la publicación de este trabajo es Víctor Dayan.

Contribuciones de autoría: LGA: conceptualización, redacción del borrador original, revisión, edición, supervisión del artículo y revisión y aprobación de la versión final. GAGT: conceptualización, redacción del borrador original, revisión, edición, redacción y aprobación de la versión final. DCPM: conceptualización, revisión, redacción y aprobación de la versión final. GDVR: conceptualización, revisión, redacción y aprobación de la versión final.

Nota de disponibilidad de datos: El conjunto de datos que apoya los resultados de este estudio no se encuentran disponibles, por cuanto hacen parte de los registros clínicos del paciente.