Elastografía por Ondas de Cizalla

Andrea Tavitián [1], Liliana Servente[1] , Vera De Mora[1], Federico Avondet[1], Mariela Garau[3], Nicolás Benech[2], Carlos Negreira[2], Javier Brum[2], Agustín Arruti[1]

[1] Depto. Clínico de Imagenología, Hospital de Clínicas Dr. Manuel Quintela
[2] Laboratorio de Acústica Ultrasonora, Instituto de Física, Facultad de Ciencias
[3] Departamento de Métodos Cuantitativos, Facultad de Medicina

¿Qué es la Elastografía?

➢ **La Sonoelastografía o Elastografía por ultrasonido es una tecnología de imagen que permite evaluaciones cuantitativas de la rigidez del tejido usando ondas de cizalla ("Shear Waves").**

Bases físicas de la Elastografía

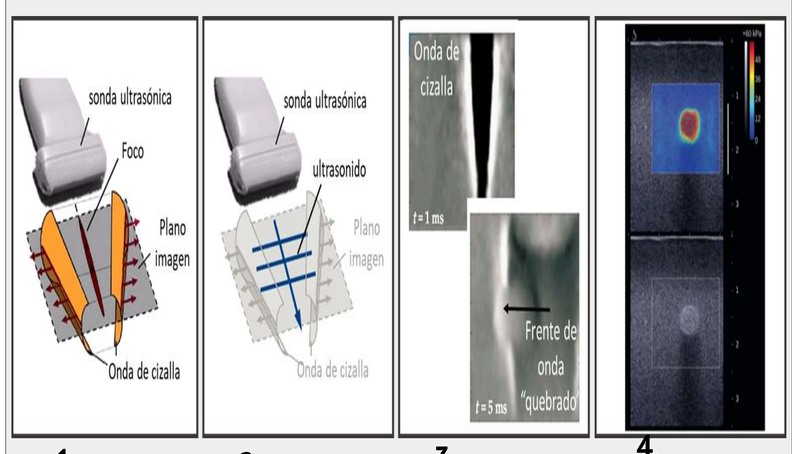

1. Generación de una onda de cizalla mediante presión de radiación.

2. Imagenología ultrarrápida para seguimiento de onda de cizalla. (hasta 20 kHz).

3. Propagación de la onda de cizalla a través de una inclusión rígida.

4. Midiendo la velocidad de la onda se **genera una imagen 2D** del módulo de Young (kPa).

Historia de la Elastografía en Uruguay

En el **Laboratorio de Acústica Ultrasonora (LAU)** del Instituto de Física de la Facultad de Ciencias, se comienza por primera vez a investigar en elastografía a nivel nacional (año 2000, tesis de Maestría PEDECIBA de Nicolás Benech dirigida por Carlos Negreira). A partir de varios proyectos y tesis el LAU realizó múltiples aportes básicos y aplicados a la elastografía, consolidándose como referencia regional en esta temática.

El **Departamento Clínico de Imagenología (DCI)** del Hospital de Clínicas, única Cátedra de imagenología del país, cuenta con equipos de ecografía desde el año 1985. Durante el 2013 se utilizó la elastografía por compresión para el estudio de nódulos tiroideos. En 2018 se logró la incorporación del software para 2D-SWE en equipo Toshiba (Canon) Aplio 300®. En 2019 se adquirió un ecógrafo Samsung Rs80 con p-SWE. Ambos equipos cuentan con el software para transductor convexo y Samsung también para transductor lineal.

La **cooperación entre el LAU y el DCI** comienza en 2016 con un proyecto CSIC centrado en nuevas herramientas ultrasónicas para medida de flujo sanguíneo. En 2018 en el trabajo de Avondet et al. se aplica la SWE en hígado por primera vez a nivel nacional en voluntarios sanos. Actualmente se continua colaborando gracias al proyecto Fondo María Viñas – ANII "Elastografía para la evaluación clínica de tejidos anisotrópicos y visco-elásticos" (responsables Dr. Brum y el Dr. Arruti) cuyo principal objetivo es la aplicación de la elastografía en músculo.

Aplicación en Hígado

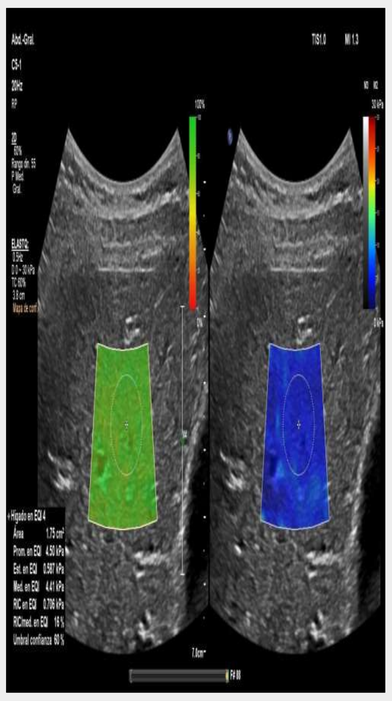

Elastografía 2D Shear Wave en equipo marca comercial **Phillips®** en lóbulo hepático derecho en voluntario sano. Los datos de elasticidad se codifican con colores mediante el software (en este caso a la derecha de la pantalla), sobre los que se establece una región de interés para realizar la medida de la rigidez. En el lado izquierdo de la pantalla se representa el mapa de calidad. La medida de la elasticidad se expresa como la mediana de 5 medidas válidas (en este paciente 4.4 kPa con un rango intercuartil/ mediana de 16 %.

Valores de rigidez hepática obtenidos con elastografía p- SWE con equipo marca comercial **Samsung®**. Se sitúa la región de interés (ROI) sobre el lóbulo derecho del hígado y se obtiene un valor en kPa.

F. Avondet, A. Arruti, L. Servente, J. Brum, M. Garau (2020). Elastosonografía en tiempo real (Shear Wave): comparación de software de distintos equipos ecográficos en voluntarios sanos en Uruguay. Revista de Imagenología, 23(1), 11-18.

Aplicación en Músculo

Ecógrafo Aixplorer adquirido en el marco del proyecto, referencia en elastografía musculoesquelética.

Elaboración de **Protocolo de medidas en voluntarios sanos:** Región anterior y posterior de muslo.

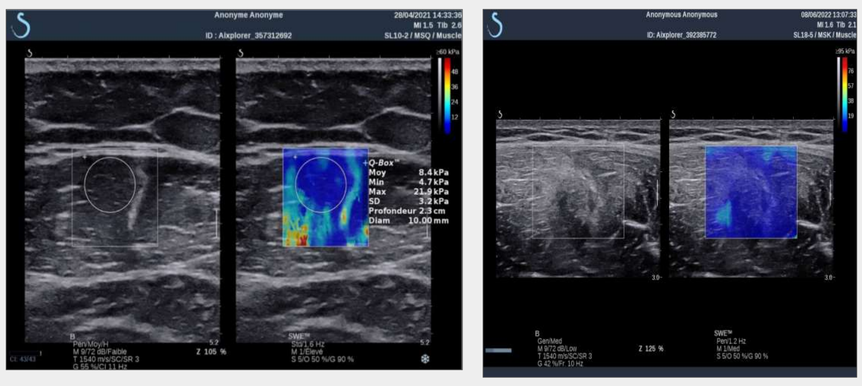

Ecografía en modo B y 2D SWE en equipo **Aixplorer** del LAU. A la izquierda corte transversal a nivel del tercio medio de músculo recto femoral derecho en voluntario sano. Se realizan 6 medidas con SWE del sector lateral, siguiendo la pauta del protocolo. A la derecha, Desgarro muscular grado 2 de 14 días de evolución en tercio superior de recto femoral derecho en deportista. Se identifican valores de baja rigidez en el área afectada (color azul).

Proyecto Fondo María Viñas – ANII "Elastografía para la evaluación clínica de tejidos anisotrópicos y visco-elásticos" (responsables Dr. Brum y el Dr. Arruti).