

SARCO - MIXO - FIBROLEIOMIO - LIPOMA EN PERRA

Dr. GUSTAVO CRISTI

Asistente Técnico del Instituto de Clínicas

OBSERVACION

En el servicio de Policlínica de la Facultad de Veterinaria, fué asistido el *Canis familiaris*, hembra, de diez años mestizo Fox-Terrier que es traído para sacrificar. Ese animal se encontraba en tratamiento desde hace dos años por presentar en el primer año metrorragias abundantes cada 4 meses, con prolapso vaginal y maléstar general.

En el segundo un aumento progresivo del abdomen con desaparición de los síntomas anteriores: la dilatación actual le impide bajar escaleras y le provoca accesos de fatiga. No se aprecian otros trastornos.

A la inspección se constata una extraordinaria dilatación abdominal que dificulta el desplazamiento del enfermo.

La palpación evidencia la presencia de una gran masa con zonas fluctuantes y de consistencia elástica, la cual impide palpar los órganos de la cavidad abdominal.

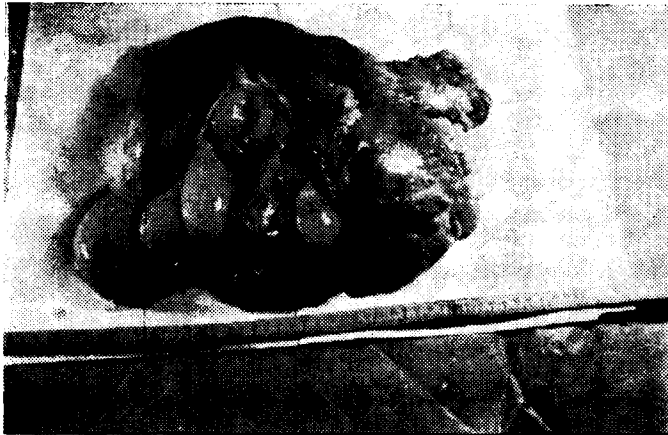
La temperatura es normal. Existe taquicardia y disnea polipneica aún al menor esfuerzo. Se observa flacura. Ganglios aparentemente normales. Mucosas aparentes *idem*. Se supuso que la masa palpable correspondía al útero ocupado por contenido líquido y sólido, este último de acuerdo a la palpación y a datos anamnésticos correspondería a una tumoración uterina, ya que, por el líquido del abdomen se debía descartar la gestación.

Se indicó al propietario la necesidad de la intervención, efectuándose ésta con anestesia general. La laparotomía nos permitió constatar un gran desarrollo del útero lo cual obligó a extender la incisión operatoria rebasando la región umbilical para exteriorizarlo.

Se pudo comprobar entonces que esa masa se encontraba localizada en el cuerpo uterino, encontrándose los cuernos sin lesiones macroscópicas

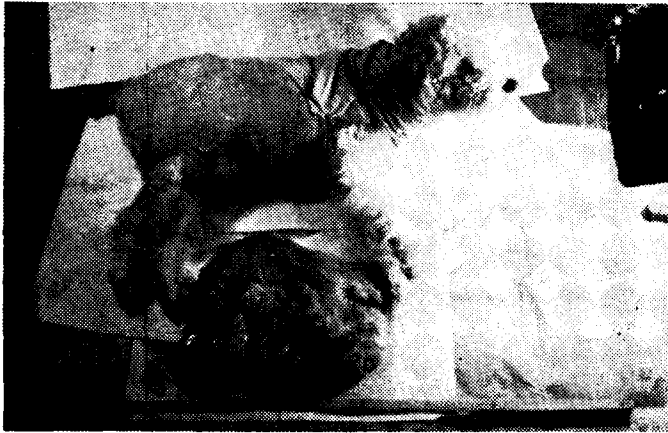

Foto Nº 1



Tumor de cuello de útero, extirpado por el Dr. Cristi

aparentes. A esa dilatación del cuerpo uterino correspondía por otra parte un parejo desarrollo vascular. Efectuada la histerectomía se pesó el cuerpo uterino el cual arrojó un peso de 3 kilos 950 grs. (Foto 1).

Al incidirlo se recogió un contenido purulento de 300 c.c. y se observó en el interior una masa tumoral arracimada de consistencia elástica, color rosado claro que presentaba al corte aspecto de tejido edematoso. (Foto 2).

ANALES DE LA FACULTAD DE VETERINARIA

Se envió este material al Instituto de Anatomía Patológica de la Facultad para su análisis y diagnóstico. El Dr. Ceferino Bellagamba informó lo siguiente:

Examen macroscópico: Cuerpo uterino aumentado varias veces su tamaño normal, redondeado, aplastado lateralmente. Se aprecian bien las superficies de sección correspondientes a la constitución del órgano con los cuerpos uterinos y vagina.

Pero: Klg. 3.340 (Pieza conservada en solución de formol al 15%). Diámetro anteroposterior: 23 cms. Diámetro supero inferior: 22 cms. Diámetro transversal: 13 cms.

Examen externo: Sobre la superficie, preferentemente en la parte inferior del órgano, existen numerosos tumores pequeños en contacto recíproco entre ellos; algunos, los de mayor tamaño, llegan a medir hasta 5 cms. de longitud. Las superficies externas de los mismos, son lisas y blancas; algunas presentan un tinte amarillento. El examen interno de estos tumores nos demuestra estar constituidos por tejido de color blanco grisáceo claro. H. P. N° 4906 - sarco-leiomiolipoma. — H. P. N° 4907 - sarco-leiomiolipoma.

Examen interno: Las paredes del órgano son gruesas, consistentes, firmes de color rojo oscuro, de 2 cms. de diámetro. Un tabique de tejido fibroso de forma triangular, bien limitado, cuya base mide 8 a 10 cms., responde al piso de la cavidad uterina y divide al órgano en dos cavidades; A) anterior: ovoide, diámetro mayor 12 cms. y menor 6 cms., respectivamente. B) posterior: redondeado de 8 a 10 cms. de diámetro. En el tabique muscular se aprecian bien la dirección de los haces conjuntivos.

H. P. N° 4908 - fibroma.

Ambas cavidades, se hallan ocupadas totalmente por numerosos nódulos tumorales, bien limitados, redondeados, lobulados, poliposos, piriformes, etc., llegando a medir hasta 6 cms. en el diámetro mayor. Los blastomas, revestidos exteriormente por una especie de cápsula gris blanquecina, firme, resistente, lisa, se hallan adheridos a la pared interna de la cavidad por pedículos finos y resistentes; algunos unidos entre sí por una bandeleta que les es común. Las superficies de corte son bastante uniformes, con aspecto gelatinoso, blandas, aunque algunos tumores tienen tejidos algo consistentes, blanco grisáceos, etc.

Presionándolos rezuma líquido grisáceo claro. Se aprecia muy bien la vascularización; algunos capilares son resistentes y con cuidado pueden desprenderse del tejido tumoral.

H. P. N° 4909 — mixofibromas, con focos necróticos y degeneración hialina.

H. P. N° 4910 — mixofibroma con degeneración hialina.

H. P. N° 4911 — mixofibroma .

REPÚBLICA ORIENTAL DEL URUGUAY

H. P. N° 4912 — sarco-fibro-lipoma.

H. P. N° 4913 — mixo-fibroma (tumor que aparece al examen externo del órgano).

Consideraciones generales: En nuestro concepto se trata de un sarco-fibro - leiomio - lipoma.

Estado post operatorio del paciente. — Recuperación rápida y regular.

COMENTARIOS Y CONCLUSIONES

Hemos descripto un caso de tumoración uterina excepcional en una perra, ya que lo corriente en nuestra Clínica es encontrar la misma lesión representado por un tumor pediculado que se aprecia entre los labios vulvares o por palpación vaginal.

Se trata de un caso a tener presente en el diagnóstico diferencial de patología abdominal.

COMENTARIES AND CONCLUSIONS

We have described a case of uterine tumoration, exceptional in a dog, seeing that the current in our clinic is to find the same lesion represented by a pedicellate tumor that is appreciated between the vulvars lips or by vaginal tauching.

It is a case for having present in the fiffereential diagnostic of abdominal pathology.

SUSAETZE UND SCHLUSSFOLGERUNGEN

Beschreibung eines aussergewoehnlichen Tumors im Uterus einer Huendin. Diese Art von Geschwuelsten wurde in unserer Klinik oefters in Form eines gestielten Tumors in der Scheide vorgefunden, wo er zwischen den Schamlippen sichtbar oder dureh Scheidenpalpation feststellbar war.

Es handelt sich hier um einen Fall, der bei der Differentialdiagnose der Hinterleibserkrankungen in Beruecksichtigung zu ziehen ist.

DESCRIPTION

Nous avons fait la descriptio nd'une "tumoration" uterine exceptionnelle dans une chienne, le courant a nôtre clinique c'est trouver la même lésion figurée par une tumeur pédiculée q'on peut apprecier entre les levres vulvaires ou pour la "palpation" vaginale. C'est un cas a avoir présent dans le diagnostic différentiel de la pathologie abdominale.