An. Fac. Vet. Uruguay, Montevideo, 21/25: 91-97, 1984-88.

CISTOADENOCARCINOMA OVARICO EN UNA PERRA

OVARIAN CYSTOADENOCARCINOMA IN A BITCH

ELHORDOY, D.*
MENESES, M. C.**

RESUMEN

Se relata un caso de cistoadenocarcinoma ovárico en una perra, asociado a una hiperplasia glandular quística uterina. Se describe su tratamiento quirúrgico, hallazgo histopatológico y evolución.

Palabras claves: CISTOADENOCARCINOMA, TUMOR OVARICO, PERRA.

SUMMARY

A case of ovarian cystoadenocarcinoma in a bitch associated with a cystic hyperplasia of the uterine endometrium is reported. The surgical treatment, histopathological findings and evolution are presented.

Key words: CYSTOADENOCARCINOMA, OVARIAN TUMORS, BITCH.

INTRODUCCION

La patología tumoral ovárica es raramente diagnosticada en la clínica de pequeños animales; la sintomatología incluye ciclos estrales irregulares, descarga vaginal, hiperplasia glandular endometrial quística y en algunos casos alopecia, ascitis e hidrotórax (4, 6, 9, 10). Su hallazgo es accidental en intervenciones quirúrgicas y exámenes post-mor-

* D.V., Asistente de Cátedra de Teriogenología, Facultad de Veterinaria.
** D.V., Asistente de Cátedra de Cirugía, Facultad de Veterinaria.

tem (3, 6). Algunos autores señalan que el 6,25% de la patología tumoral en perras corresponde a los tumores ováricos (6, 8). El 40% de estos tumores son del tipo de cistoadenocarcinoma papilariforme (3). Es reconocida la asociación existente entre los tumores ováricos y desórdenes endocrinos que producen hiperplasia glandular quística uterina-complejo piómetra y ciclos estrales irregulares (2, 3, 6).

Se ha sugerido que este tipo de tumor deriva del epitelio de los cordones sexuales de la corteza ovárica (6, 8). Su presentación histológica, puede ser tanto de forma sólida y verrugosa como quística (8). La presencia de papilas y figuras mitóticas en el cistoadenoma es indicativo de malignidad (9). Este tipo de tumor produce a menudo metástasis a peritoneo, hígado y pulmón y se asocia generalmente con ascitis (2, 4, 8). Las metástasis que ocurren en la cavidad abdominal son debidas a la siembra de células malignas por exfoliación de las formaciones papilares tumorales (3).

Por otra parte, la ascitis, comúnmente asociada a dicha patología es debida a la compresión y bloqueo de los linfáticos diafragmáticos por fragmentos del tumor (10).

Cualquier tumor ovárico en la perra, puede producir signos de estimulación gonadal, se cree que debido a la luteinización de las células tecales con producción de hormonas esteroideas (2, 3, 7).

Las alteraciones uterinas de hiperplasia glandular quística, complejo de piómetra, son consecuencia permanente de estimulación por hormonas esteroideas (5, 11).

El cistoadenocarcinoma papilariforme, ha sido reproducido experimentalmente por inyección prolongada de estrógenos a perras, habiéndose comprobado que al detenerse la administración de las hormonas, se detenía el crecimiento del tumor (2, 6, 8).

Hasta la fecha no ha sido descrito en nuestro país este tipo de neoplasia, por lo que el objetivo de este trabajo es comunicar un caso de cistoadenocarcinoma papilariforme ovárico asociado a una hiperplasia glandular endometrial quística en una perra.

HISTORIA CLINICA

Se trató de una perra raza Ovejero Alemán de 14 años de edad, nulípara, con celos prolongados e irregulares, que presentó descarga vaginal fétida, dilatación abdominal con poliuria y polidipsia. Se realizó un diagnóstico presuntivo de piómetra, confirmado con examen radiológico. El tratamiento médico fue dirigido a controlar el estado de infección, deshidratación y hemorragia uterina, como paso previo a la ovariohisterectomía. La misma se realizó a los 15 días de la pri-

mera consulta. Se administró Tiopental Sódico, a la dosis de 30 mg/kg i/v y potencializado durante la intervención con suero glucosado. A la exploración de la cavidad abdominal se observó contenido líquido, seroso, con un útero aumentado de tamaño y ambos cuernos congestionados y dilatados. Las bolsas ováricas y el peritoneo adyacente presentaban quistes de diversos tamaños, implantados en el mesovario y mesosálpinx. Se completó la ovariohisterectomía, y se administraron antibióticos por vía sistémica, indicándose lavados vaginales periódicos, con Cloroxilenol. A los 10 días, se retiraron los puntos de sutura, habiéndose constatado una buena cicatrización, dándose el alta a la paciente totalmente recuperada.

DIAGNOSTICO

El aparato genital extraído fue examinado macroscópicamente, apreciándose: ambos ovarios agrandados, a nivel de la bolsa ovárica izquierda, presentaba dos grandes quistes paraováricos, de 2,5 y 5 cm



FIGURA 1. Pared de quiste paraovárico; se aprecia capa músculo-conjuntiva y epitelio plano simple (H&E, 120X).

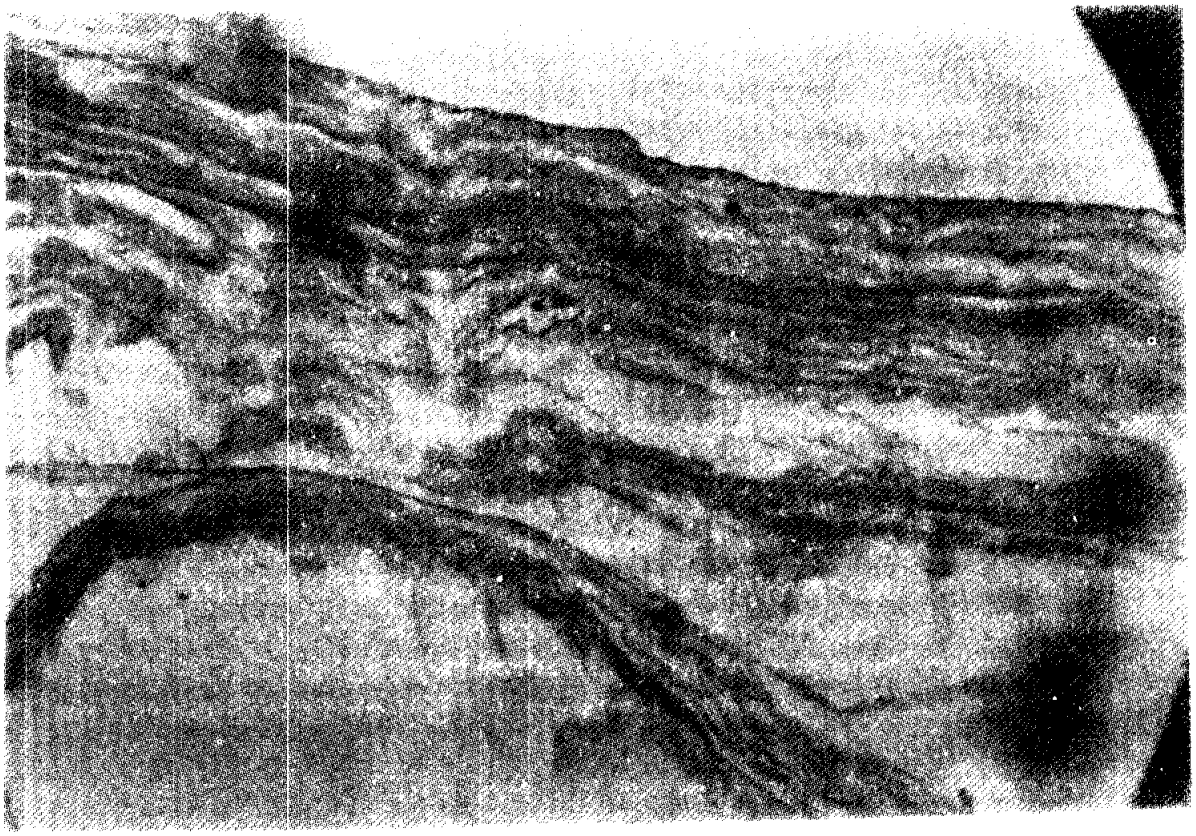



FIGURA 2. Cistoadenocarcinoma patrón papilar, múltiples quistes con proyecciones papilares que rellenan la luz. Nótese los diferentes tamaños de las cavidades quísticas así como la invasión por el crecimiento tumoral (H&E, 120X).

de diámetro respectivamente, con contenido traslúcido y rojizo. El útero con ambos cuernos congestivos y dilatados presentaban un contenido achocolatado en su luz.

El examen histopatológico mostró a nivel de la pared de los grandes quistes próximos al ovario izquierdo, una estructura constituida por epitelio plano simple, tejido conjuntivo y muscular liso (fig. 1), se diagnosticaron como quistes paraováricos.

En el estroma ovárico el estudio reveló alteraciones de naturaleza neoplásica y focos de luteinización, con presencia de múltiples formaciones quísticas, las cuales presentaban proyecciones papilares que ocupaban su luz. Se observó invasión del parénquima circundante por el crecimiento tumoral (fig. 2). De acuerdo al aspecto histológico observado, se diagnosticó cistoadenocarcinoma ovárico papilariforme.

El examen microscópico del útero mostró un proceso degenerativo en su capa muscular, hiperplasia glandular quística a nivel del endometrio, con un exudado purulento en su luz.

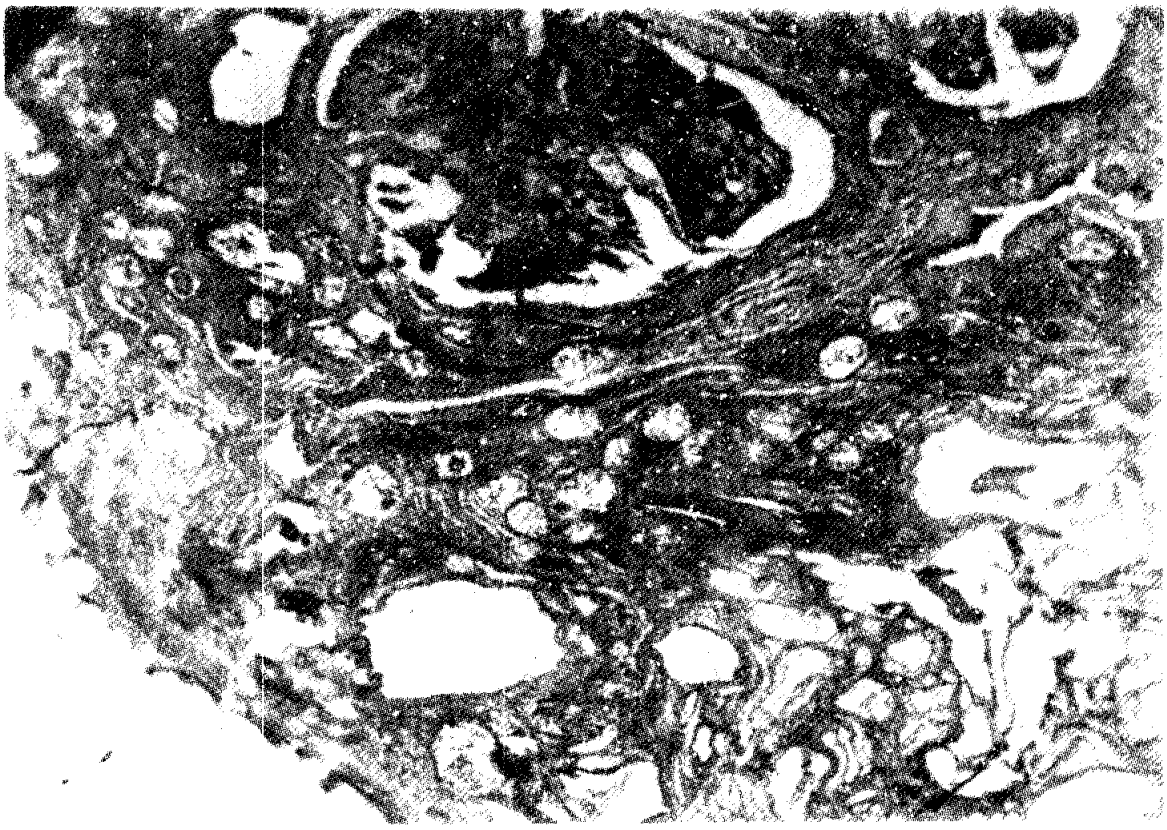

FIGURA 2 Cistoadenocarcinoma patrón papilar [illegible] nes papilares que [illegible] cavidades quísticas [illegible] (H&E, 120X)

de diámetro respectivamente [illegible] útero con ambos [illegible] tenido achocolatado en su [illegible]

El examen histopatológico [illegible] des quistes próximos al ovario [illegible] por epitelio plano [illegible] se diagnosticaron como quistes [illegible]

En el estroma ovárico [illegible] neoplásica y focos de [illegible] maciones quísticas, las cuales presentaban [illegible] ocupaban su luz. Se observó [illegible] el crecimiento tumoral (fig. 2). De acuerdo [illegible] servado, se diagnosticó cistoadenocarcinoma [illegible]

El examen microscópico [illegible] tivo en su capa muscular, hiperplasia [illegible] cometrio, con [illegible]

DISCUSION

A nivel del ovario de la perra se han descrito dos tipos de tumores ováricos: 1) el cistoadenocarcinoma papilariforme y 2) los de origen folicular, que están integrados por una mezcla de células de la teca y granulosa, son de importancia debido a su malignidad, y también producen desórdenes endocrinos e hiperplasia glandular quística uterina (1, 3, 8).

De acuerdo al cuadro histopatológico del presente caso descartamos la neoplasia de origen folicular, no habiéndose observado los tipos celulares descritos dentro del tumor.

Por otra parte, el cistoadenocarcinoma papilariforme debe diferenciarse de quistes germinales de inclusión, los cuales son fragmentos del peritoneo que se incrustan en el estroma ovárico, no tienen significación patológica, no desarrollan crecimientos papilariformes, ni se extienden por el peritoneo (8).

Los dos grandes quistes observados próximos al ovario izquierdo, los cuales presentaban una estructura compuesta de tejido muscular liso y conjuntivo, con un epitelio plano simple, y vasos, se diagnosticaron como quistes paraováricos y no tendrían significación patológica alguna en la paciente, puesto que se consideran como remanentes de los conductos paramesonéfricos y mesonéfricos (8).

El cistoadenocarcinoma papilariforme, a diferencia de los quistes y tumores anteriormente descritos, presenta largos procesos papilares cubiertos por epitelio que se extienden dentro de cavidades quísticas múltiples, distribuidas por todo el estroma ovárico, correspondiendo con el diagnóstico histopatológico realizado en este caso (fig. 2).

La ascitis encontrada en la perra podría atribuirse a la metástasis de las células tumorales, como se ha descrito en la literatura especializada (9, 10).

Las hormonas esteroideas producidas por este tipo de tumor podrían ser las responsables de la hiperplasia glandular endometrial quística y de la alteración del ciclo estral observadas en el presente caso clínico. Se debe agregar que la alteración a nivel endometrial puede ir asociada también a otro tipo de tumores ováricos, y por lo tanto carece de valor diagnóstico para determinar el tipo de tumor (3, 7, 11).

Dado el tipo de neoplasia del presente trabajo, cabe evaluar la posibilidad de crecimiento metastásico de células neoplásicas sembradas en el peritoneo por exfoliación del tumor, considerando que el cistoadenocarcinoma es hormono-dependiente como lo han descrito varios autores (2, 6, 8) se descarta dicho crecimiento al haberse practicado la ovariohisterectomía y suprimirse el estímulo esteroideo gonadal.

CONCLUSIONES

Se llevó a cabo el estudio histopatológico de los ovarios de una perra consecutivo a la ovariohisterectomía; el mismo reveló la presencia de cistoadenocarcinoma papilariforme asociada a la piómetra. El tratamiento médico-quirúrgico resultó en la evolución favorable de la paciente.

Toda vez que se realice una ovariohisterectomía en perras con piómetras, se deberían examinar los ovarios para evidenciar una neoplasia. Es en base a un examen minucioso que se podrá de esta manera, implementar un diagnóstico de tipo de tumor y evaluar su pronóstico.

El cistoadenocarcinoma ovárico debería ser considerado siempre que se realice un diagnóstico de ascitis, en perras.

AGRADECIMIENTOS

Los autores desean agradecer especialmente la colaboración brindada por la Cátedra de Anatomía Patológica de la Facultad de Veterinaria, así como al personal del Departamento de Documentación y Biblioteca.

REFERENCIAS BIBLIOGRAFICAS

(1) ANDERSEN, A. C. Granulosa-cell tumor in a Beagle. JAVMA 143 (4): 384-386. 1963.

(2) ARTHUR, G., NOAKES, D., PEARSON, H. Veterinary reproduction and obstetrics (Theriogenology), 5th. ed. London, Balliere Tindall, 1982, p. 403.

(3) BUCKNER, R. The genital system. *In* Canine Medicine, Ed. B. J. Catcott. 1972. p. 510-511.

(4) CROW, S. E. Neoplasms of the reproductive organs and mamary glands of the dogs. *In* Morrow, D. Current therapy in theriogenology, Philadelphia, W. B. Saunders, 1980. p. 640.

(5) HARDY, R. Cystic endometrial hyperplasia-pyometra complex. *In* Morrow, D. Current therapy in theriogenology, Philadelphia, W. B. Saunders, 1980. p. 624-630.

(6) KADDATZ, L. Ovarian papillary adenocarcinoma and pyometra in a bitch. Can. Pract. 8 (6): 14-19, 1981.

(7) McCANDLISH, I., MUNRO, C., BREEZE, R., NASH, A. Hormone producing ovarian tumors in the dogs. Vet. Rec. 105 (1): 9-10, 1979.

(8) McENTEE, K. *In*. HAO/SIDA International Postgraduate Course on Animal Reproduction, 15th., College of Veterinary Medicine, Uppsala, Sweden, 1983. V. 3.

(9) McENTEE, K. The female genital system. *In* Jubb, K. V. F., Kennedy, P. C. Pathology of domestic animals, New York, Academic Press, 1970. p. 502-507.

(10) OWEN, L., HALL, L. Ascites in a dog due to metastasis from an adenocarcinoma of the ovary. Vet. Rec. 74 (8): 220-223, 1962.

(11) SOKOLOWSKI, J., ZIMBELMAN, R., GOYINGS, L. Canine Reproduction: reproductive organs and related structures of nonparous, parous and post-partum bitch. Am. J. Vet. Res. 34 (8): 1001-1013, 1973.

RECIBIDO: 25/8/84
APROBADO: 2/10/84