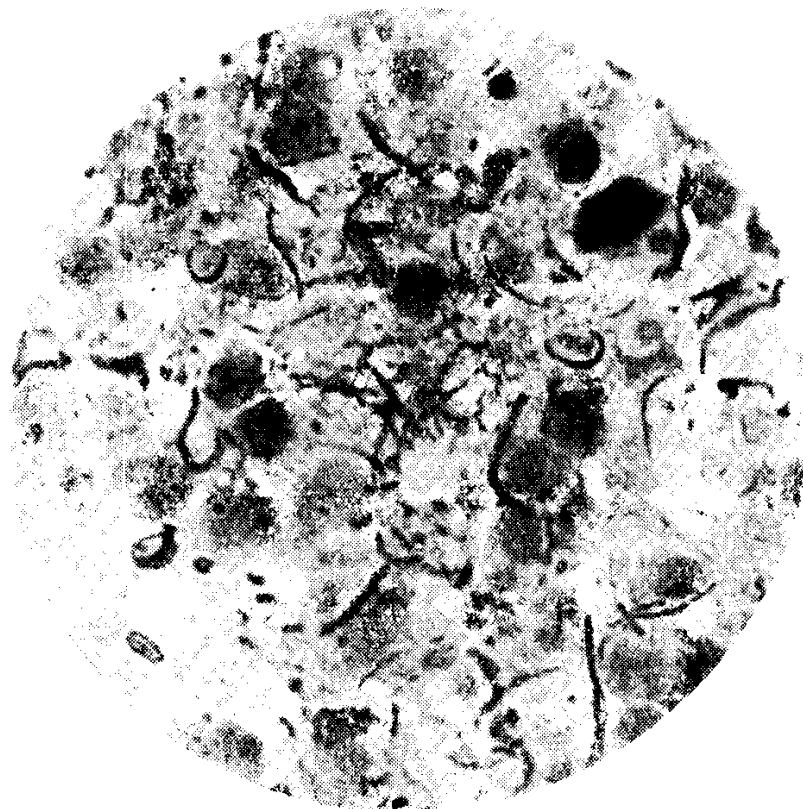


Nueva especie de *Microfilaria* localizada en Nódulos de la Pleura, en *Gallus* *Gallus Domesticus*

por A. Cassamagnaghi (hijo)

Por deferencia del Dr. G. Sánchez Rogé, nos fué remitido el cadáver de un pollo Rhode Island, procedente de un criadero de los alrededores de Montevideo.

Al examen de la cavidad torácica llamó nuestra atención la presencia de varios nódulos —cinco en total— diseminados sobre la pleura



Fot. 1. — *Microfilarias* y cápsulas. Método de Giemsa

parietal, con un tamaño que variaba entre el de una arveja al de una nuez, los más grandes.

En el contenido de dichos nódulos, de aspecto semi-flúido y de color marrón, observamos la presencia de gran cantidad de microfilarias con un largo aproximado de 17,12 micras por 1,5 de ancho, estando provistas de una porción caudal larga y fina; anotamos también la presencia de cápsulas.

Entremezcladas con las larvas de filarias y sus cápsulas (Fig. 1 y 2; método de Giemsa), se reconocían formas leucocitarias, pocos eritrocitos y algunos elementos microbianos.




Foto 2.

En lo que respecta a las alteraciones de la cavidad torácica, ellas consistían en un estado congestivo de la serosa mencionada y de la pared costal respectiva.

La información que solicitamos posteriormente al propietario sobre posibles trastornos observados en el ave enferma, nos nos permitió establecer ningún síntoma que pudiera relacionársele a dicha parasitosis.

De acuerdo con la bibliografía consultada al respecto, creemos hallarnos en presencia de una nueva especie de *Microfilaria* sobre cuyo rol patógeno, excepción de las lesiones nodulares citadas, nos es prematuro emitir un juicio al respecto.

B I B L I O G R A F I A

Brumpt, E. — 1936 — Précis de Parasitologie.

Reis, J. y Nobrega, P. — 1936. — Doença das Aves.

Neveu Lemaire, M. — 1936. — Traité D'Helminthologie Médicale et Veterinaire.

Mathis y Léger, — 1909. — Larvas de Filarias encontradas en la sangre de una gallina en el Tonkin. (Citado por Neveu Lemaire).

Srivastava, H. D. — 1939. — Cutaneous Microfilariasis in Indian Cattle.

Nordström, G. — 1940. — Microfilarios hos häst.