



UNIVERSIDAD DE LA REPÚBLICA

FACULTAD DE VETERINARIA

Programa de Posgrados

**DISTEMPER CANINO: SEGUIMIENTO DESDE LA PRESENTACIÓN
CLÍNICA HASTA SUS HALLAZGOS HISTOPATOLÓGICOS E
INMUNOHISTOQUÍMICOS**

Dra. Gimena Feijóo Chácharo, DMTV

TESIS DE MAESTRÍA EN SALUD ANIMAL

**URUGUAY
2020**



UNIVERSIDAD DE LA REPÚBLICA

FACULTAD DE VETERINARIA

Programa de Posgrados

**DISTEMPER CANINO: SEGUIMIENTO DESDE LA PRESENTACIÓN
CLÍNICA HASTA SUS HALLAZGOS HISTOPATOLÓGICOS E
INMUNOHISTOQUÍMICOS**

Dra. Gimena Feijóo Chácharo, DMTV

José Manuel Verdes
Director de Tesis

Aldo Calliari
Co-director

Kanji Yamasaki
Co-director

2020

**INTEGRACIÓN DEL TRIBUNAL DE
DEFENSA DE TESIS**

Rodrigo Puentes, DMV, MSc, PhD
Facultad de Veterinaria
Universidad de la República

Rodolfo Rivero, DMTV, MSc
Laboratorio Regional Noroeste. DILAVE "Miguel C. Rubino"
Ministerio de Ganadería Agricultura y Pesca

Luis Delucchi, DMTV, MSc
Facultad de Veterinaria
Universidad de la República

2020



**Unidad de Posgrados
-Oficina de Posgrados-**

**FACULTAD DE VETERINARIA
Programa de Posgrados**

**ACTA DE APROBACIÓN DE TESIS
DE MAESTRÍA EN SALUD ANIMAL**

**" DISTEMPER CANINO: SEGUIMIENTO DESDE LA
PRESENTACIÓN CLÍNICA HASTA SUS HALLAZGOS
HISTOPATOLÓGICOS E INMUNOHISTOQUÍMICOS "**

Por: DMTV. GIMENA FEIJÓO CHACHARO

**Director de Tesis: Dr. José M. Verdes
Codirectores de Tesis: Dr. Aldo Calliari
Dr. Kanji Yamasaki**

Tribunal

Presidente: Dr. Rodrigo Puentes

Segundo Miembro: Dr. Rodolfo Rivero

Tercer Miembro: Dr. Luis Delucchi

Fallo del Tribunal: Aprobada con Mención

Plataforma Zoom de Posgrado

Miércoles 9 de diciembre de 2020, hora 11.

El Fallo de aprobación de la Tesis puede ser: Aprobada (corresponde a la nota BBB- en el Acta), o Aprobada con Mención (corresponde a la nota SSS- 12 en el Acta)

AGRADECIMIENTOS

A mis hijos, Gastón y Facundo por ser el motor de mi vida desde que nacieron, aunque hayan llegado en momentos tan distintos de mi vida, cada uno me ha enseñado algo diferente y los amo con toda mi fuerza.

A Matías, compañero de vida desde hace tantos años, con nuestros momentos buenos y malos, pero siempre aprendiendo a crecer juntos. Sos la persona que me conoce, me tolera tal como soy y siempre tiene las palabras exactas para calmarme.

A mi tutor José Manuel, el que más paciencia me tuvo, el que me guió en todo este proceso de aprendizaje y siempre estuvo dispuesto a ayudarme en cada etapa del trabajo, incluso mientras yo estaba de viaje (je-je-je). Para él me cuesta encontrar las palabras para expresar mi agradecimiento, pero sabe que le estoy súper agradecida.

A mi co-tutor y amigo Kanji, que con sus métodos japoneses intentó enseñarme la disciplina del correcto manejo del tiempo.....nunca lo logró, pero seguro que lo intentó durante varios años, Kanji te digo: *Ichigoichie*. En “nuestro idioma”, una mezcla de español, japonés e inglés aprendimos a comunicarnos y logró transmitirme sus conocimientos para ayudarme en todo este proceso.

A mis padres, agradecerles que sigan junto a mí. A mi hermana Elba, a Romi y a Nico, mis ahijados, por estar juntos y divertirnos cada semana durante las “mateadas”.....las que ahora extrañamos tanto.

A mi socia y amiga Mary Gutiérrez por estar siempre para escuchar en esos momentos de “flaqueza” y darme confianza con sus palabras, por haberme leído y corregido la tesis cada vez que le pedía. Y junto a Lorena Lacuesta escucharon los ensayos de la defensa y me ayudaron a mejorarla.

A mis amigas de Facultad, Natasha, Alicia y Bibi, que durante todos estos años me han escuchado, aguantado y apoyado en todas mis ideas alocadas.

Agradecerles a todos los que de alguna u otra manera, me ayudaron durante la ejecución del trabajo: a todos los colegas del Hospital y a las colegas de la Agroveterinaria El Parque en Toledo (Cecilia Franco, Laura Tejera y Eugenia Agesta) que me llamaban cada vez que ingresaba un caso clínico de Distemper; a Patricia Genovese que me enseñó durante mis primeros aprendizajes en el mundo de la Inmunohistoquímica; a los compañeros de Patología, Juan Cruz “Pocho”, Alejandro Crampet y Belén Varela por ayudarme en las necropsias, a Victoria Yozzy por ayudarme con los preparados histológicos, a Camila Larrañaga por acompañarme y darme una gran mano con la realización de las Inmunohistoquímica; a los que intentaron ayudarme con la técnica de PCR, mi co-tutor Aldo Calliari, Karina Cal, Carolina Acevedo y Victoria Iribarnegaray; a Gonzalo Suárez por ayudarme con la parte de estadística y a los compañeros de Fármaco por cubrirme cuando tenía que asistir a los cursos de posgrado.

A todos ellos, gracias, gracias, gracias.

ÍNDICE DE CONTENIDOS

LISTADO DE ABREVIACIONES y DEFINICIONES.....	ii
RESUMEN.....	iii
SUMMARY.....	v
1. FUNDAMENTO TEÓRICO.....	1
2. PLANTEAMIENTO DEL PROBLEMA.....	9
3. HIPÓTESIS.....	10
4. OBJETIVOS.....	10
4.1 – GENERAL.....	10
4.2 – ESPECÍFICOS.....	10
5. MATERIALES Y MÉTODOS.....	11
...5.1 – POBLACIÓN.....	11
...5.2 – AUTOPSIA.....	13
...5.3 – HISTOPATOLOGÍA.....	13
...5.4 – INMUNOHISTOQUÍMICA.....	15
...5.5 – ANÁLISIS ESTADÍSTICO.....	15
6. RESULTADOS.....	16
6.1 – ANIMALES VIVOS Y MUERTOS.....	16
...6.2 – ANIMALES MUERTOS: VACUNADOS.....	22
...6.3 – ANIMALES MUERTOS: NO VACUNADOS.....	30
...6.4 – ANIMALES MUERTOS AGRUPADOS (VACUNADOS Y NO VACUNADOS).....	36
7. DISCUSIÓN.....	42
8. CONCLUSIONES.....	52
9. REFERENCIAS BIBLIOGRÁFICAS.....	53
10. LISTADO DE ANEXOS.....	63
I: PLANILLA SEGUIMIENTO CLÍNICO DEL PACIENTE.....	63
II: PROCEDIMIENTO INCLUSIÓN EN PARAFINA.....	64
III: PROCEDIMIENTO TINCIÓN HEMATOXILINA Y EOSINA (H&E).....	65
IV: PROCEDIMIENTO TINCIÓN LUXOL FAST BLUE (LFB).....	66
V: PROCEDIMIENTO TÉCNICA DE INMUNOHISTOQUÍMICA.....	67
VI: DATOS EPIDEMIOLÓGICOS Y SEGUIMIENTO MÉDICO DE ANIMALES VACUNADOS.....	68
VII: DATOS AGRUPADOS DE ANIMALES MUERTOS VACUNADOS.....	70
VIII: DATOS AGRUPADOS DE ANIMALES MUERTOS NO VACUNADOS.....	71
IX: CLASIFICACIÓN RESPECTO A LA VISUALIZACIÓN DE CUERPOS DE INCLUSIÓN.....	73
X: INTENSIDAD DE LAS LESIONES HISTOPATOLÓGICAS.....	74
XI: ASOCIACIÓN DE LOS SIGNOS CLÍNICOS MENOS FRECUENTES CON LOS HALLAZGOS HISTOPATOLÓGICOS.....	75
...XII: PUBLICACIÓN: LUNG LESIONS OF NON-VACCINATED PUPPIES AFFECTED BY CANINE DISTEMPER VIRUS.....	77
... XIII: PUBLICACIÓN: CENTRAL NERVOUS SYSTEM LESIONS CAUSED BY CANINE DISTEMPER VIRUS IN 4 VACCINATED DOGS.....	82

LISTADO DE ABREVIACIONES Y DEFINICIONES

Buffer: Solución química que mantiene constante su pH.

DAB: 3,3' – diaminobencidina – tetrahidrocloruro.

DNA o ADN: Ácido Desoxirribonucleico.

H&E: Hematoxilina y Eosina.

H₂O: Agua.

IHQ: Inmunohistoquímica.

Kb: kilobase (1000 bases nitrogenadas).

LFB: Luxol Fast Blue.

mL: mililitro.

mg/Kg: miligramo / Kilo de peso

PBS: *Phosphate Buffered Saline*. Solución salina de fosfatos tamponada.

PCR: Polymerase Chain Reaction. Reacción en Cadena de la Polimerasa.

pH: Logaritmo de la inversa de la concentración de hidrogeniones.

RNA o ARN: Ácido Ribonucleico.

RT-PCR: Reacción en Cadena de la Polimerasa precedida de Retro-Transcripción.

SPF: Libre de patógenos específicos.

SNC: Sistema Nervioso Central.

µm: micras.

VDC: Virus Distemper Canino.

RESUMEN

El virus del Distemper canino causa una enfermedad de gran letalidad en un amplio espectro de huéspedes, incluyendo animales que pertenecen al orden Carnívora, y debido a la existencia de un gran número de hospederos susceptibles, la inmunización a través de la vacunación sistemática es la única medida profiláctica eficaz para su control, aunque igualmente se han producido brotes ocasionales de la enfermedad en animales vacunados. La infección puede provocar una variedad de presentaciones clínicas, afectando los sistemas respiratorio, gastrointestinal, tegumentario y nervioso. Siendo la manifestación neurológica más común la encefalomiелitis y sus signos clínicos pueden ser variados, debido al daño que el virus provoca tanto en la sustancia blanca como en la gris del sistema nervioso.

En este trabajo, se identificó neurodegeneración en caninos infectados naturalmente, tanto en animales vacunados como en no vacunados, evaluando presencia, intensidad y distribución de las lesiones causadas por el virus en cerebro y cerebelo, estudiando la asociación estadística entre dichas lesiones y los signos neurológicos de estos animales.

Se usaron 39 animales enfermos de Distemper canino, 17 de ellos estaban vacunados, sus edades oscilaron entre 2 meses y 10 años, a los que se les realizó un seguimiento clínico durante 3 meses obteniendo un registro de la evolución de sus signos clínicos. Durante ese período, 7 animales murieron espontáneamente y 12 fueron sometidos a eutanasia. A todos ellos se les realizó la autopsia, tomando muestras de cerebro, cerebelo, tronco encefálico y pulmón para estudios histopatológicos e inmunohistoquímicos.

Los signos neurológicos observados con mayor frecuencia fueron mioclonias, signos medulares, encefalitis y convulsiones. El 95% de los animales no vacunados presentaron mioclonias. Además, todos tuvieron algún signo sistémico de la infección, en forma simultánea o previamente a la aparición de los signos neurológicos.

Los animales infectados sobrevivientes fueron el 51%, con un mayor tiempo de sobrevida en los vacunados y los mayores de 6 meses. Con respecto a las lesiones histopatológicas, el hallazgo constante fue la desmielinización. Además se observó gliosis, leptomeningitis, manguitos perivasculares, necrosis y cuerpos de inclusión, siendo estos hallazgos más severos en el cerebelo. Además, usando la inmunohistoquímica contra el virus de Distemper canino, se co-localizó la presencia del virus en aquellas regiones con los mencionados daños histopatológicos, principalmente en astrocitos. La única diferencia histopatológica entre vacunados y no vacunados, fue la presencia de zonas de hemorragia perivascular en los no vacunados.

El estudio estadístico no encontró asociaciones entre signos neurológicos y los hallazgos histopatológicos. Aunque se pudieron identificar dos de las rutas de

ingreso del virus al sistema nervioso, a través de la diseminación hematológica directa, así como a través del fluido cerebroespinal.

Paralelamente a este trabajo, y a partir de la secuenciación genética de las cepas virales del moquillo canino en dos de los animales vacunados, se confirmaron dos cepas de campo sudamericanas (Kiki y Uy251), ambas del linaje Europa-1 / Sudamérica. 1, que no están incluidas en las vacunas comerciales disponibles en Uruguay.

Finalmente, en base a nuestros resultados y dada la alta tasa de prevalencia de animales con Distemper canino en el país, la enfermedad siempre debería incluirse dentro del diagnóstico diferencial en perros con enfermedad neurológica, incluso en aquellos animales vacunados.

SUMMARY

Canine Distemper virus causes a highly lethal disease in a wide spectrum of hosts, including animals belonging to the Carnivora order, and due to the existence of a large number of susceptible hosts, immunization through systematic vaccination is the only one effective prophylactic measure for its control, although occasional outbreaks of the disease have occurred in vaccinated animals. The infection can cause a variety of clinical presentations, affecting the respiratory, gastrointestinal, integumentary, and nervous systems. The most common neurological manifestation is the encephalomyelitis, and its clinical signs can be variable, considering the damage that the virus cause both in the white and gray matter of the nervous system.

In the present work, the neurodegeneration in naturally infected canines was identified, both in vaccinated and unvaccinated animals, evaluating the presence, intensity and distribution of the lesions caused by the virus in cerebrum and cerebellum, studying statistical association among these lesions and the neurological signs of these animals.

Thirty-nine Canine Distemper infected dogs were used, 17 of them were vaccinated, their ages ranged between 2 months and 10 years, and they were followed-up for 3 months to record the evolution of their clinical signs. During this period, 7 animals died spontaneously and 12 were euthanized. All of them were autopsied, taking samples of cerebrum, cerebellum, and lung for histopathological and immunohistochemical studies.

Myoclonus, spinal signs, encephalitis, and seizures were the neurological signs most frequently observed. Ninety-five percent of the unvaccinated animals had myoclonus. Furthermore, all of them had some systemic sign of the infection, simultaneously or before the appearance of neurological signs.

The surviving infected animals were 51%, with a greater survival time of those vaccinated, and those older than 6 months. Regarding the histopathological lesions, the constant finding was demyelination. In addition, gliosis, leptomeningitis, perivascular cuffings, necrosis and inclusion bodies were observed, these findings were more severe in the cerebellum. Furthermore, using immunohistochemistry against canine Distemper virus, the presence of the virus was co-localized in those regions with the aforementioned histopathological damage, mainly in astrocytes. The only histopathological difference between vaccinated and unvaccinated was the presence of perivascular hemorrhage areas in the unvaccinated.

The statistical study found no associations between neurological signs and histopathological findings. Although two of the routes of entry of the virus in the nervous system could be identified, through direct hematogenous dissemination, as well as through the cerebrospinal fluid.

Parallel to this work, and from the genetic sequencing of the canine Distemper viral strains in two of the vaccinated animals, two South American field strains were

confirmed (Kiki and Uy251), both belong to the Europa-1 / South America lineage. 1, which are not included in the commercial vaccines available in Uruguay.

Finally, based on our results and given the high prevalence rate of animals with canine Distemper in the country, the disease should always be included in the differential diagnosis in dogs with neurological disease, even in those vaccinated animals.

1. FUNDAMENTO TEÓRICO

El virus del Distemper canino (VDC) es un virus RNA, perteneciente al orden *Mononegavirales*, género *Morbillivirus*, el cual se encuentra clasificado taxonómicamente dentro de la familia *Paramyxoviridae*, los miembros de este género comprenden otros patógenos contagiosos importantes como el virus del sarampión humano, el virus rinderpest bovino, el virus de la peste de los pequeños rumiantes, el *morbillivirus* de los cetáceos, el virus del Distemper focino y el recientemente descubierto *morbillivirus* de los felinos (Fig. 1) (Lempp *et al.* 2014; Seibel *et al.* 2014; Budaszewski & von Messling, 2016). Filogenéticamente, el VDC y el virus del Distemper focino son los más estrechamente relacionados (Budaszewski & von Messling, 2016).

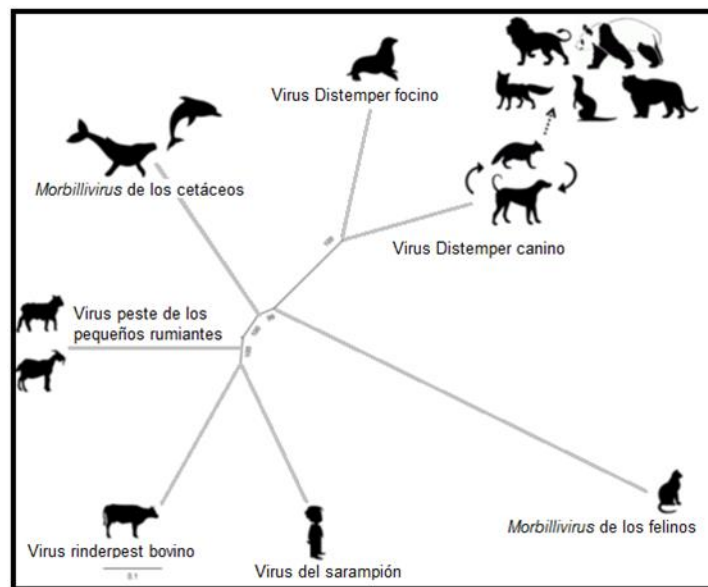


Fig. 1. Árbol filogenético de las diferentes especies virales del género *Morbillivirus* con sus respectivos hospederos. Fuente: adaptado de Budaszewski & von Messling, 2016.

Es un virus envuelto, pleomórfico, con un diámetro aproximado entre 150 – 300 nm y contiene un genoma de RNA de aproximadamente 15.7 Kb, de cadena negativa no segmentada que se encuentra empaquetado por la proteína de la nucleocápside (Martella *et al.* 2008).

Permanece viable entre valores de pH de 4.5 a 9, es sensible a la radiación ultravioleta, al calor, a la desecación, destruyéndose cuando es expuesto a temperaturas elevadas de 50 – 60°C durante 30 minutos. En climas calientes el virus no permanece en el ambiente después de eliminar a los animales infectados, sin embargo, puede sobrevivir por lo menos 1 hora a 37°C, 3 horas en tejidos y 20 minutos en exudados a una temperatura de 20°C. En temperaturas frías de entre 0 y 4°C es capaz de sobrevivir durante 2 o 3 semanas (Martella *et al.* 2008; Scarpelli,

2008). Como todo virus envuelto es sensible a la acción de solventes lipídicos como éter y cloroformo, es inactivado por la utilización de solución de formalina diluida al 0.5%, fenol, amonios cuaternarios y solución de hipoclorito. Los procedimientos de desinfección de rutina son efectivos para destruirlo (Martella *et al.* 2008; Pinotti *et al.* 2012). No obstante, su alta infectividad y su constante eliminación a través de todo tipo de secreciones, exudados y fluidos corporales de animales infectados a partir del 5º al 7º día post-infección, independientemente de si muestran signos clínicos o no, permiten su rápida diseminación en el ambiente (Appel & Summers, 1995). Se sabe que la excreción viral a través de la orina es una importante ruta para mantener el virus en el ambiente y debe ser considerada como fuente de infección continua (Silva *et al.* 2014).

El VDC es causante de una enfermedad infecciosa de distribución mundial, la cual fue descrita por Edward Jenner en 1809 y su etiología viral fue demostrada por Henri Carré en 1905 (Appel & Summers, 1995). Algunos datos históricos sugieren que la primera descripción del virus ocurrió en 1746 en Perú. Luego fue exportado hacia Europa, y en el transcurso de la década de 1760, la enfermedad se reportó en España, seguida por Inglaterra, Italia y Rusia. Aunque existen trabajos más recientes referidos a la filogenia y ubicación geográfica, que explican que las cepas actuales del VDC surgieron en la década de 1880 en Estados Unidos (Panzera *et al.* 2015). Dicho agente etiológico continúa siendo uno de los principales problemas en perros domésticos (*Canis lupus familiaris*) debido a su alta tasa de morbilidad y mortalidad (Ke *et al.* 2015; Martínez-Gutiérrez & Ruiz-Saenz, 2016). Posee la segunda tasa de letalidad más alta entre todas las enfermedades infecciosas de los perros domésticos, sólo superada por la rabia (Deem *et al.* 2000; Beineke *et al.* 2009; Kim *et al.* 2018).

Posee un amplio espectro de huéspedes, incluyendo a aquellas familias que pertenecen al orden Carnívora (*Canidae*, *Felidae*, *Mustelidae*, *Procyonidae*, entre otras) (van Moll *et al.* 1995; Deem *et al.* 2000; Beineke *et al.* 2009).

A nivel mundial han surgido grandes epidemias por el VDC, a modo de ejemplo se puede mencionar que en 1994 fue observada la enfermedad en leones salvajes (*Panthera leo*) que habitaban el Parque Nacional del Serengeti en Tanzania, muriendo aproximadamente el 30% de ellos (Roelke-Parker *et al.* 1996; Nikolin *et al.* 2017). En 1988 murieron más de 17.000 focas (*Phoca vitulina*) en los Mares Báltico y del Norte a causa de un *morbillivirus* similar al VDC llamado Distemper focino (Osterhaus *et al.* 1990). Así mismo, en Japón en los años ochenta, la enfermedad se presentó en primates no humanos, donde un mono (*Macaca fuscata*) fue infectado de forma natural (Yoshikawa *et al.* 1989). En el correr de los años, son muy variados los reportes referentes a casos de afecciones del VDC en diferentes

especies animales y su tendencia al cambio de hospedero, ha generado preocupación sobre los riesgos potenciales para los seres humanos (Cosby, 2012; de Swart *et al.* 2012; Rendon-Marin *et al.* 2019) y la amenaza que esto genera para los animales de vida silvestre en peligro de extinción (Megid *et al.* 2013; Ripple *et al.* 2014; Beineke *et al.* 2015; Loots *et al.* 2017). Se ha demostrado que el VDC puede circular en la vida silvestre, por lo tanto, estos actuarían como sistemas de reservorio del virus (Viana *et al.* 2015).

Para caracterizar las cepas del VDC circulantes en el mundo, se han realizado varios análisis filogenéticos y esto ha revelado que se agrupan en más de 10 linajes según las diferentes áreas geográficas (Panzer *et al.* 2012; Budaszewski *et al.* 2014; Espinal *et al.* 2014; Ke *et al.* 2015; Martínez-Gutiérrez & Ruiz-Saenz, 2016). De esos linajes, 4 están circulando en América del Sur, ellos son Europa-1/América del Sur-1, América del Sur-2 (distribuido exclusivamente en Argentina), América del Sur-3 y América del Sur 4, donde están agrupadas cepas ecuatorianas y colombianas, respectivamente (Calderón *et al.* 2007; Espinal *et al.* 2014; Panzer *et al.* 2014). Existen trabajos que indican la presencia en Uruguay de un único linaje, Europa-1/América del Sur-1 (Panzer *et al.* 2012; Fuques, 2017).

A pesar de haber conseguido que fuera declarado oficialmente erradicado el virus de la peste bovina en el año 2011 por la Organización Mundial de Sanidad Animal (OIE) y del actual esfuerzo para lograr la erradicación del virus del sarampión, esa realidad no es igual para el VDC, debido a la existencia de un gran número de hospederos susceptibles. Siendo entonces, la inmunización a través de la vacunación sistemática la única medida profiláctica eficaz para el control del Distemper canino (Day *et al.* 2016; Budaszewski, 2017; Franco & Puentes, 2020). La vacunación individual de los animales es importante, no solo para proteger al individuo, sino también para reducir el número de animales susceptibles en una población regional y de ese modo la prevalencia de la enfermedad. Aunque sea difícil obtener cifras precisas, incluso en los países desarrollados se estima que sólo el 30 – 50% de la población de animales de compañía está vacunada, y este valor es significativamente menor en las naciones en desarrollo (Day *et al.* 2016). Es importante tener en cuenta que la vacunación no es 100% eficaz en el total de la población vacunada, y que en animales que presenten signos clínicos sugestivos de infección por el VDC, la enfermedad no debe ser excluida basándose solamente en el antecedente de vacunación previa (Araujo, 2018).

La vacuna contra el VDC es considerada por el Grupo de Directrices de Vacunación de la Asociación Mundial de Veterinarios de Pequeños Animales (WSAVA), como vacuna esencial, o sea, aquella que todos los perros en todo el mundo deben recibir rutinariamente, en los intervalos recomendados, para proveer protección (Day *et al.*

2016). Un protocolo de vacunación en perros sugerida por WSAVA es, iniciarlo a los 45 – 60 días de edad y luego cada 15 – 30 días hasta los 4 meses de edad. De acuerdo con esta recomendación, el protocolo completo de vacunación incluiría 3 o 4 vacunas, dependiendo de la edad de inicio de este (Day *et al.* 2016). Esto continúa considerándose una práctica apropiada teniendo en cuenta la persistencia de la inmunidad pasiva de origen materno que puede evitar el correcto desarrollo de la inmunidad activa originada por la vacunación contra el VDC (Martella *et al.* 2008). La protección contra la infección natural durante las primeras semanas de vida está dada por la transferencia pasiva de inmunoglobulinas, posteriormente esa protección puede ser obtenida mediante la utilización de vacunas que posean una adecuada capacidad inmunogénica y generen una combinación de respuesta inmunológica humoral y celular (Hass *et al.* 2008; Franco & Puentes, 2020).

A partir de la década de 1950, fueron desarrolladas vacunas a virus vivo atenuado o modificado del linaje América 1 (cepas *Onderstepoort*, *Leederle*, *Snyder Hill*), logrando así una eficaz reducción del impacto de la enfermedad en la población canina (Calderón *et al.* 2007; Martella *et al.* 2008; Espinal *et al.* 2014; Budaszewski, 2017). La cepa *Rockborn* todavía es encontrada en algunas formulaciones existentes en el mercado internacional, a pesar de trabajos que mencionan que es capaz de retener su patogenicidad (Appel, 1978; Martella *et al.* 2011).

Además, brotes ocasionales de enfermedad pueden ser observados en animales vacunados, tanto jóvenes como adultos (Koutinas *et al.* 2002; Lan *et al.* 2006; Feijóo *et al.* 2009; Richards *et al.* 2011; Galán *et al.* 2014; Lariccia & Kramer, 2018). Se sugiere que la falla en la vacunación puede ser debida a múltiples factores, se puede mencionar la circulación de nuevas variantes genéticas del virus, la baja reactividad cruzada entre las cepas atenuadas y las cepas de campo circulantes, la interferencia de anticuerpos pasivos, fallas individuales en la respuesta inmune, calidad, conservación y variabilidad genética del inmunógeno, la eventualidad de una posible infección anterior al momento de la vacunación, o protocolos de vacunación incorrectos, entre otros (Koutinas *et al.* 2002; Negrão *et al.* 2006; Martella *et al.* 2008; Budaszewski *et al.* 2014; Riley & Wilkes, 2015; Day *et al.* 2016; Anis *et al.* 2018).

El Distemper canino es una enfermedad grave cuya transmisión es dependiente en gran medida de la estrecha asociación entre animales afectados y susceptibles, por lo tanto, para mantenerla se requieren poblaciones de individuos susceptibles y la continua presencia del virus eliminado por los animales infectados (Summers & Appel, 1994; Loots *et al.* 2017). En poblaciones susceptibles, la enfermedad afecta a los animales de todas las edades, sin embargo, los cachorros tienen una mayor

prevalencia a la infección, debido a la pérdida de anticuerpos maternos (Appel & Summers, 1995; Martella *et al.* 2008; Franco & Puentes, 2020).

La liberación del virus ocurre mayoritariamente por vía oro-nasal, aunque se puede encontrar en cualquier descarga y secreción corporal, y sus principales vías de ingreso al organismo, son ocular, respiratoria y oral. La infección se produce primariamente por contacto directo y por inhalación de virus transportado por el aire o por microgotas (Appel & Summers, 1995). Es importante conocer también, que la transmisión puede producirse de forma transplacentaria (Krakowka *et al.* 1977). Su período de incubación puede variar entre 1 a 4 semanas y su excreción al medio ambiente comienza antes que se manifiesten los signos clínicos e incluso puede continuar excretándose durante 60 a 90 días (Appel & Summers, 1995; Rudd *et al.* 2006; Martella *et al.* 2008).

La replicación primaria del virus tiene lugar en los tejidos linfoides regionales y aproximadamente 10 días después de la infección, el VDC comienza a diseminarse a través de linfocitos infectados, desde esos sitios de replicación a varios tejidos epiteliales y al SNC (Summers *et al.* 1979; Vandeveldel & Zurbriggen, 2005; Rendon-Marin *et al.* 2019). Probablemente, las alteraciones de las membranas plasmáticas de los linfocitos infectados son las causantes de su migración desde el torrente sanguíneo hacia el SNC y otros tejidos (Summers *et al.* 1979). Hay trabajos que mencionan que, durante la viremia, el VDC infecta el SNC incluso en animales que no presentan signos neurológicos de la enfermedad (Amude *et al.* 2010c).

Se han sugerido posibles rutas de diseminación viral desde la periferia hacia el SNC, una de ellas es la diseminación a partir del fluido cerebroespinal y a través de las células epiteliales del plexo coroideo (Higgins *et al.* 1982; Vandeveldel *et al.* 1985), provocando lesiones periventriculares y subpiales por la liberación del virus localmente (Vandeveldel & Zurbriggen, 2005; Beineke *et al.* 2009). Otra ruta de propagación es la diseminación hematógona directa, el ingreso del virus se produce por linfocitos infectados que invaden el parénquima cerebral que rodea los vasos sanguíneos (Summers *et al.* 1978; Rudd *et al.* 2006). La diseminación viral a través de la vía anterógrada utilizando los nervios olfatorios es otra posible ruta de ingreso al SNC, trabajos experimentales demuestran que esto se produciría 14 días post-infección (Summers *et al.* 1978, Rudd *et al.* 2006).

La infección en los caninos puede resultar en una variedad de formas clínicas, dependiendo de la edad al momento de la infección, del estado inmunológico del huésped y de la virulencia de la cepa actuante (Krakowka & Koestner, 1976; Summers *et al.* 1984). Los sistemas afectados son el respiratorio, el gastrointestinal, el tegumentario y el nervioso, además causa depleción linfoide y la inmunosupresión que produce es perdurable en el tiempo, favoreciendo así las infecciones

secundarias (Summers *et al.* 1984; Summers & Appel, 1994; Beineke *et al.* 2009; Lempp *et al.* 2014).

La encefalomiелitis es una manifestación neurológica común en el Distemper canino y sus expresiones clínicas pueden ser muy variadas porque el VDC puede afectar dentro del SNC tanto la sustancia blanca como la sustancia gris (Summers *et al.* 1984), pueden observarse en el animal una amplia variedad de signos clínicos neurológicos, incluyendo cambios de comportamiento, convulsiones, déficits visuales, signos cerebelosos y vestibulares, paresia, parálisis y mioclonias (Tipold *et al.* 1992; Koutinas *et al.* 2002; Amude *et al.* 2010b). Puede aparecer en forma simultánea, después o en ausencia de los signos sistémicos de la enfermedad (Summers & Appel, 1994; Koutinas *et al.* 2002; Vandeveldel & Zurbriggen, 2005) y su evolución puede llevar en un alto porcentaje de pacientes, tanto a la muerte, como a la definición de la eutanasia debido al mal pronóstico (Koutinas *et al.* 2002; Fighera *et al.* 2008; Headley *et al.* 2012).

Su curso clínico puede ser agudo o crónico y puede ir desde una infección asintomática o subclínica, la cual se produce en el 25 – 75% de los animales (Budaszewski *et al.* 2014), hasta la enfermedad grave con mortalidad aproximadamente del 50% de los animales infectados (Appel & Summers, 1995; Deem *et al.* 2000; Beineke *et al.* 2009). Se sabe que los perros que se recuperan completamente de la infección por el virus son inmunes durante años, no se mantienen infectados de forma persistente y dejan de eliminar virus (Appel & Summers, 1995).

Dentro de las lesiones causadas por el virus en el SNC, es común encontrar leucoencefalomiелitis desmielinizante (Vandeveldel *et al.* 1985; Vandeveldel & Zurbriggen, 2005; Silva *et al.* 2007) y debido a las similitudes morfológicas en los cambios neuropatológicos entre ésta y las enfermedades desmielinizantes humanas, tales como la Esclerosis Múltiple, representa uno de los pocos modelos animales para el estudio de la patogénesis de la pérdida de mielina asociada con mecanismos autoinmunes (Vandeveldel & Zurbriggen, 2005; Beineke *et al.* 2009; Amude *et al.* 2010a; Seehusen & Baumgärtner, 2010).

Varias son las cepas del VDC que presentan un neurotropismo considerable siendo capaces de provocar leucoencefalomiелitis desmielinizante, tradicionalmente se ha propuesto que esta patología se asocia con una pérdida selectiva de la vaina de mielina, acompañada de diferentes grados de cambios espongiiformes en el interior de la sustancia blanca lesionada (Vandeveldel & Zurbriggen, 2005; Silva *et al.* 2009). Siendo la sustancia blanca del cerebelo, la zona periventricular, los tractos ópticos y la médula espinal, las regiones más afectadas por la desmielinización (Vandeveldel & Zurbriggen, 2005).

En el Distemper canino es un hallazgo constante la desmielinización, aunque variable en cuanto a su intensidad y extensión, pudiendo ser focal o multifocal (Vandeveldel & Zurbriggen, 2005). Su estudio patogénico debe considerar una etapa aguda y una crónica en su desarrollo, las lesiones iniciales comienzan a observarse a los 21 – 24 días post-infección en las regiones donde se detecta inmunomarcación contra el VDC y evolucionan durante un periodo de inmunosupresión masiva (Summers *et al.* 1979; Vandeveldel & Zurbriggen, 1995). Entonces, dependiendo del grado y la velocidad de su recuperación inmunológica, los animales pueden morir pronto o recuperarse después de transitar una enfermedad leve o incluso subclínica; mientras que, otro grupo de animales se recupera lenta o parcialmente y tiende a desarrollar una enfermedad crónica o incluso recidivante con progresión de las lesiones desmielinizantes, estando esto asociado con la persistencia viral en el SNC (Vandeveldel *et al.* 1981; Vandeveldel & Zurbriggen, 1995). Asimismo, se considera que las lesiones iniciales de la enfermedad están mediadas por el virus, mientras que la progresión a las alteraciones de tipo esclerosante en forma de placas se encuentra básicamente determinada por reacciones inmunopatológicas (Vandeveldel *et al.* 1981, 1985; Amude *et al.* 2007; Beineke *et al.* 2009).

Desde hace años se estudian las bases patogénicas de la desmielinización aguda, tratando de demostrar la alteración primaria de los oligodendrocitos, aunque hasta la fecha y contrariamente a lo esperado, las células gliales en las que el virus parece acantonarse de forma preferencial son principalmente los astrocitos, la microglia y en mucha menor medida los oligodendrocitos formadores de mielina (Mutinelli *et al.* 1988; Vandeveldel & Zurbriggen, 2005). Esto aportaría información a la idea de que la desmielinización central se daría más por interacción con otros tipos gliales, e incluso con las neuronas afectadas, resultando los oligodendrocitos afectados por su condición de “espectador” del daño que se le ocasiona a los astrocitos y la reacción de estos hacia el virus, afectando secundariamente a otros tipos celulares en su entorno cercano debido a cambios metabólicos que posteriormente conducen a dicha desmielinización (Vandeveldel & Zurbriggen, 1995, 2005; Lempp *et al.* 2014; Klemens *et al.* 2019).

Varios autores han descrito un esquema de clasificación histopatológica en etapas, así se distinguen lesiones agudas, subagudas y crónicas (Vandeveldel *et al.* 1981; Alldinger *et al.* 2000; Gröters *et al.* 2005; Seehusen *et al.* 2007; Ulrich *et al.* 2014). Sin embargo, se pueden observar las diferentes etapas de la lesión, simultáneamente en un mismo individuo (Lempp *et al.* 2014). La lesión aguda se caracteriza por la presencia de vacuolización focal, gliosis leve y cuerpos de inclusión sin desmielinización; en las lesiones subagudas existe desmielinización, gliosis moderada, cuerpos de inclusión, necrosis y manguitos perivasculares con 2 o 3 capas de células mononucleares. Mientras que las lesiones crónicas son

similares a la etapa subaguda, pero los manguitos perivasculares presentan más de 3 capas de infiltración mononuclear (Vandeveldt *et al.* 1981).

La detección del virus puede realizarse a partir de técnicas de inmunohistoquímica (IHQ), las cuales son utilizadas con éxito para definir la patogenia de diferentes tipos de enfermedades, al combinar técnicas anatómicas, inmunológicas y bioquímicas, permitiendo así localizar componentes tisulares definidos (*in situ*) mediante el empleo de anticuerpos específicos y de moléculas marcadoras (Gimeno *et al.* 2000). Existen numerosos trabajos que aplican las técnicas de IHQ para localizar y diferenciar los distintos grupos celulares presentes en un tejido, logrando así, reconocer las características morfológicas de las diferentes lesiones neuroparenquimatosas existentes en el Distemper canino (Moro *et al.* 2003; Seehusen *et al.* 2007; Pan *et al.* 2013). También, es posible mediante IHQ, determinar la presencia viral y el trabajo de Mutinelli *et al.* (1988) confirma la presencia del VDC en los astrocitos ubicados en las regiones donde se observaba desmielinización.

En este trabajo, se intentó determinar la existencia de neurodegeneración en caninos infectados naturalmente por las cepas circulantes del VDC en Uruguay, caracterizando los daños anatomopatológicos e histopatológicos, comparando su hallazgo en animales vacunados y no vacunados, y asociarlos con los diferentes signos clínicos neurológicos presentados por ellos. Aportando al conocimiento de esta enfermedad neurodegenerativa, que ocurre de forma espontánea y con alta incidencia en los caninos de nuestro país, incluso en animales vacunados.

2. PLANTEAMIENTO DEL PROBLEMA

El VDC es el agente etiológico de una de las principales patologías infecciosas de caninos jóvenes y adultos, también llamada Enfermedad de Carré o Joven Edad. Dicha enfermedad no se restringe exclusivamente a caninos, ya que se han registrado casos en poblaciones silvestres de diversas familias de carnívoros. La naturaleza de la enfermedad es variable, y el curso depende en gran medida de las complejas interacciones entre las características biológicas del virus y el sistema inmune del huésped, siendo este último uno de los principales factores en determinar el curso, las consecuencias y la letalidad de la infección. El conocimiento de la neurobiología y la neuropatología ocasionada por el VDC, permitirán comprender en profundidad los mecanismos de la enfermedad, y con ello a su vez, será posible elaborar un abordaje para la prevención y el diagnóstico.

Pudiendo también contribuir al conocimiento de la neuropatogenia del VDC en caninos domésticos infectados de forma natural, y así, aportar información desarrollada en un modelo animal que se ha postulado de interés para la profundización de las bases patogénicas y la búsqueda de una potencial terapéutica para algunas condiciones desmielinizantes de los humanos, como la Esclerosis Múltiple o la Panencefalitis Esclerosante subaguda inducida por el virus del sarampión.

3. HIPÓTESIS

El VDC causa un proceso de degeneración del sistema nervioso que se reflejará en daños anatomopatológicos e histopatológicos, y estos se correlacionarán con los signos clínicos neurológicos producidos en caninos domésticos infectados naturalmente por las cepas virales circulantes en Uruguay.

4. OBJETIVOS

4.1 – OBJETIVO GENERAL

Determinar y evaluar la existencia de neurodegeneración causada por el VDC y asociarla con los diferentes signos clínicos neurológicos presentados en el grupo de caninos estudiados.

4.2 – OBJETIVOS ESPECÍFICOS

- Evaluar presencia, intensidad y distribución de las lesiones causadas por el VDC en muestras de cerebro de animales infectados, sin antecedentes de vacunación y vacunados.
- Evaluar presencia, intensidad y distribución de las lesiones causada por el VDC en muestras de cerebelo en los mismos animales.
- Comparar la intensidad y distribución de las lesiones causadas por el VDC entre el grupo de vacunados y no vacunados.
- Analizar las lesiones estudiadas y asociarlas con los posibles signos clínicos neurológicos observados en los caninos.

5. MATERIALES Y MÉTODOS

5.1 – POBLACIÓN

En el presente estudio se trabajó con un número de 48 caninos con sospecha clínica de infección viral causada por el VDC, adquirido de manera espontánea y 7 animales sanos (animales controles). Fueron caninos que concurrieron a consulta en la Policlínica de Pequeños Animales del Centro Hospital Veterinario perteneciente a la Facultad de Veterinaria (Udelar) y caninos provenientes de Clínicas Veterinarias particulares.

Los animales que se incluyeron en este proyecto fueron caninos de ambos sexos, sin distinción de edad, de raza, ni estado de vacunación. La identificación de los animales clínicamente enfermos se basó en la presencia de alguno o la combinación de los signos clínicos mostrados en la Tabla 1.

Posteriormente fue confirmado dicho diagnóstico mediante la utilización de diferentes métodos, ya sea mediante la detección del antígeno viral por la técnica de IHQ y/o mediante la técnica de RT-PCR (Reacción en Cadena de la Polimerasa precedida de Retro-Transcripción), la cual fue realizada en la Unidad de Microbiología del Departamento de Patobiología de la Facultad de Veterinaria (Udelar). Mientras que los animales controles fueron caninos que concurrieron a consulta y se decidió su eutanasia por causas no infecciosas y con ausencia de antecedentes de signos neurológicos de otro origen.

La adquisición y el seguimiento de los pacientes enfermos fue realizada en un período de tiempo de 26 meses.

A cada uno de los animales enfermos, se les realizó el examen físico general y el examen neurológico, con un registro sistemático de las observaciones clínicas a lo largo del proceso de la enfermedad. A cada animal se le realizó un seguimiento clínico de forma semanal y la terapéutica sintomática necesaria. Se registraron los signos clínicos más relevantes tanto sistémicos como neurológicos, para así llevar un control de la evolución de la enfermedad (Anexo I). El tiempo de duración del seguimiento clínico de los animales enfermos fue de un máximo de 3 meses. Algunos animales durante ese período de tiempo murieron de forma espontánea y a otros cuyo pronóstico fue poco alentador, fue necesario someterlos a eutanasia, mientras que el resto continuaron vivos más allá del tiempo final del seguimiento. La eutanasia fue realizada por sobredosis barbitúrica vía endovenosa, previa sedación con Xilacina (1 mg/Kg) o Acepromacina (5 mg/Kg), de acuerdo con el protocolo aprobado por la Comisión de Ética en el Uso de Animales de la FVET-Udelar (protocolo CEUA FVET-Udelar N° 320/16).

Se tomaron en cuenta los diferentes signos clínicos del Distemper canino, para catalogarlos en: presentes o ausentes. Dentro de los signos respiratorios se evaluó la existencia de secreción ocular y/o nasal, dentro de los signos digestivos, se valoró la presencia de diarrea y dentro de los signos dermatológicos, se consideró la presentación de hiperqueratosis nasal y/o plantar. Los signos neurológicos fueron divididos en mioclonias, convulsiones, ceguera, signos medulares, signos vestibulares y signos clínicos sugerentes de encefalitis (ellos son marcha compulsiva, vocalizaciones y presión de la cabeza contra objetos).

Se clasificaron los signos clínicos neurológicos en función de su inicio en agudos y crónicos. Los animales clasificados como agudos desarrollaron signos neurológicos en las primeras 72 horas posteriores al inicio de la enfermedad, mientras que aquellos animales que los presentaron más allá de ese tiempo fueron clasificados como crónicos.

Los propietarios de los animales dieron su consentimiento por escrito para autorizar la participación de sus mascotas en este estudio.

Tabla 1. Criterio clínico empleado para el diagnóstico de Distemper canino.

DIGESTIVOS	RESPIRATORIOS	NEUROLÓGICOS	DERMATOLÓGICOS	OTROS
Vómitos	Secreción Nasal	Mioclonias	Hiperqueratosis Nasal	Fiebre
Anorexia	Secreción Ocular	Convulsiones	Hiperqueratosis Plantar	
Disorexia	Tos	Ceguera	Pústulas en Región Ventral de Abdomen	
Diarrea	Disnea	Marcha compulsiva		
	Murmullo Vesicular Aumentado	Vocalizaciones		
	Reflejo Tusígeno Positivo	Presión de la cabeza contra objetos		
		Signos Medulares		
		Signos Vestibulares		

5.2 – AUTOPSIA

Como se comentó, los animales utilizados fueron sometidos a eutanasia cuando su pronóstico fue de muerte inminente debido a su mal estado general, o fueron remitidos por sus propietarios inmediatamente de su muerte espontánea. Dentro de las 24 horas posteriores a su muerte se les realizó la autopsia. Durante la misma se hizo la descripción escrita de lo observado, el registro fotográfico y se tomaron muestras de tejido pulmonar y de sistema nervioso central (SNC), dentro de este último, las muestras recolectadas fueron de cerebro, cerebelo, tronco encefálico y primeros segmentos cervicales de la médula espinal. El cerebro y el cerebelo de cada animal fueron cortados en forma sagital, guardando en freezer a -86°C el hemisferio izquierdo para su utilización en las pruebas de diagnóstico molecular. Mientras que el hemisferio derecho junto con la médula espinal, fueron colocados en una solución de formol tamponado al 10% durante 48 horas, seguido de 3 lavados en alcohol 70° GL con 24 horas de diferencia entre ellos, para su posterior inclusión en parafina y procesamiento histopatológico e inmunohistoquímico. Las muestras de tejido pulmonar se obtuvieron de múltiples lóbulos, incluyendo los lóbulos caudales, tanto izquierdo como derecho, fijándolas en una solución de formol tamponado al 10% para su posterior procesamiento histopatológico (ver Anexo XII la publicación de Feijóo *et al.* 2019 en *Brazilian Journal of Veterinary Pathology*, surgida a partir de los hallazgos en las muestras de pulmón de estos animales).

Al momento de la autopsia se hizo la recolección de fluido cerebroespinal mediante punción a través del espacio existente en la cara ventral de la articulación atlánto-occipital, el rendimiento de la toma de muestra dependió del tamaño del animal, recolectándose entre 0.5 y 3 mL desde la cisterna magna. Se mantuvo refrigerado para su posterior utilización en las pruebas de diagnóstico molecular.

5.3 – HISTOPATOLOGÍA

Posteriormente al tiempo de fijación, el hemisferio derecho (tanto cerebro como cerebelo) fue seccionado en forma transversal en 5 zonas diferentes y estandarizadas (según Veterinary Anatomy – University of Minnesota <http://vanat.cvm.umn.edu/brainsect/levels.html?1>). Ellas fueron: lóbulo frontal, hipotálamo intermedio, colículo rostral, pedúnculo cerebeloso rostral y núcleo olivar. Finalmente fueron tomadas de referencia para la interpretación de los resultados, las zonas de hipotálamo intermedio y pedúnculo cerebeloso rostral, por ser las regiones donde se observaron mayor número, extensión y severidad de las lesiones causadas por el VDC.

Dichas muestras incluyendo tejido pulmonar y médula espinal, fueron procesadas mediante el método habitual de inclusión en parafina (Anexo II) y se prepararon cortes seriados de 5 μm de espesor. Para realizar los estudios histopatológicos se tiñeron todas las láminas con Hematoxilina y Eosina (H&E) (Anexo III) para su posterior observación microscópica, y las láminas de SNC se tiñeron además con Luxol Fast Blue (LFB) para confirmar desmielinización (Anexo IV).

A partir de las muestras de SNC seleccionadas se prepararon 3 cortes seriados de cada bloque, se obtuvieron así, 3 láminas consecutivas para teñir una de ellas con H&E, la otra con LFB y la tercera para realizar la IHQ usando anticuerpo primario contra VDC detectando así la presencia del antígeno viral.

Los preparados histológicos provenientes de cada una de las secciones, teñidas con H&E, fueron analizados buscando hallazgos histopatológicos compatibles con lesiones causadas por el VDC. Cada lámina fue observada al microscopio durante 3 días consecutivos, para verificar la repetición de los mismos hallazgos. Además, fueron evaluadas por dos observadores diferentes de forma independiente para luego comparar los resultados encontrados. Los parámetros evaluados en las diversas secciones del SNC incluyeron zonas de desmielinización, necrosis, meningitis, gliosis, manguitos perivasculares, hemorragia y cuerpos de inclusión (tanto intranucleares como intracitoplasmáticos).

Las lesiones se cuantificaron según su observación en: ausentes (0), leves (+) cuando fueron encontradas hasta en un 10% del área visualizada, moderadas (++) entre 11 – 79% del área, y severas (+++) entre 80 – 100% del área evaluada. Con respecto a la visualización de los cuerpos de inclusión, su clasificación se realizó en función a la cantidad de ellos observados en 5 campos visuales diferentes, siendo dividida en: ausentes (0), único (+), moderada cantidad (++) y numerosos (+++).

Las lesiones histopatológicas fueron clasificadas en 3 etapas diferentes, aguda, subaguda y crónica, basado en criterios previamente establecidos (Vandeveld *et al.* 1981). De tal forma que las lesiones agudas fueron caracterizadas por vacuolización focal, gliosis leve y cuerpos de inclusión sin desmielinización. Las lesiones subagudas fueron diferenciadas por desmielinización, gliosis moderada, cuerpos de inclusión, necrosis y manguitos perivasculares con 2 o 3 capas de células mononucleares. Mientras que las lesiones crónicas fueron similares a la etapa subaguda, pero los manguitos perivasculares fueron más prominentes observándose más de 3 capas de infiltración mononuclear.

5.4 – INMUNOHISTOQUÍMICA

Se realizó a partir de las secciones de tejidos incluidos en parafina, se montaron en portaobjetos positivados y se dejaron *over-night* a 37°C. Fue realizada mediante la técnica del complejo Avidina – Biotina – Peroxidasa (ABC), para detectar el antígeno viral contra el VDC usando un anticuerpo monoclonal diluido en 1:250, siguiendo las recomendaciones del fabricante (BIO-RAD®) (ver Anexo V). Para ello se utilizaron de cada animal, las zonas del cerebro y cerebelo en las cuales fue observada mayor lesión durante el estudio histopatológico. La inmunoreactividad positiva indicando la unión antígeno – anticuerpo fue confirmada mediante la incubación de las láminas con el cromógeno 3,3' – diaminobencidina – tetrahidrocloruro (DAB) y los portaobjetos se contra-tiñeron con Hematoxilina de Mayer. Los controles negativos se realizaron utilizando secciones duplicadas en las que se utilizó PBS en lugar del anticuerpo primario. El grado de inmunoreactividad fue evaluado en base a la presencia o ausencia de reacción, así como en base a la extensión de la misma.

5.5 – ANÁLISIS ESTADÍSTICO

A partir de los datos previamente descritos, fueron utilizados estadísticos de frecuencias para las variables categóricas (sexo, raza, plan de vacunación, inicio de signos clínicos, sobrevida). Para verificar si existía asociación entre las variables categóricas se utilizó la prueba de Chi cuadrado (X^2) y el Test exacto de Fisher. Para ello se usó el software estadístico computacional R Core Team 2020 (A language and environment for statistical computing. R Foundation for Statistical Computing, Vienna, Austria. URL <https://www.R-project.org/>). Se utilizó un intervalo de confianza de 95% y el nivel de significancia fue de $p < 0.05$. Posteriormente se estudió la asociación estadística entre las variables analizadas, usando regresión logística.

6. RESULTADOS

6.1 – ANIMALES VIVOS Y MUERTOS

De los 48 caninos a los que se les realizó el seguimiento clínico, 20 permanecieron vivos durante el estudio, mientras que a 28 animales se les realizó la autopsia. De estos últimos, algunos se tuvieron que descartar por diferentes motivos y para el análisis final se incluyeron 19 animales, 7/19 (37%) murieron espontáneamente, mientras que a 12/19 (63%) se les practicó eutanasia debido al pobre pronóstico y al mal estado general. Sus edades oscilaron entre 2 meses a 10 años. De ellos, 13/19 (68%) eran de raza indefinida, 9/19 (47%) eran hembras y 10/19 (53%) eran machos. En referencia al estado de vacunación de estos animales, 5 de ellos habían sido vacunados en diferentes momentos antes de su muerte.

Los animales que permanecieron vivos representaron el 51% de los animales utilizados, de ellos, 17/20 (85%) no tenían raza definida, 14/20 (70%) eran hembras y 6/20 (30%) eran machos. Con respecto al estado de vacunación de estos animales vivos, 6 presentaban vacunas al día (habiendo recibido la vacunación dentro del último año), 6 habían sido vacunados en algún momento de su vida y 8 de ellos nunca habían sido vacunados. El rango de edades de los recuperados fue entre 3 meses y 6 años.

De los 7 animales que se seleccionaron inicialmente como controles, se descartaron 3 debido a que, pese a no haber muerto por enfermedad neurológica, presentaban cambios histopatológicos compatibles con desmielinización. El rango de edades de los controles fue de 2 meses a 14 años.

En el Cuadro I se muestra el análisis descriptivo de los 39 animales enfermos con Distemper canino incluidos en el proyecto, tanto los 20 animales que permanecieron vivos como los 19 que murieron. Teniendo en cuenta el desarrollo del sistema inmunológico, se los clasificó en menores de 6 meses y mayores de 6 meses, de este resultado se desprende que, de los 39 perros, el 59% fueron mayores de 6 meses.

Los datos descriptivos referentes a los distintos signos clínicos presentados por el total de los animales se detallan en el Cuadro II, allí también se observa la clasificación del inicio de los signos clínicos neurológicos (esto es sobre la base de 37 animales ya que en 2 de ellos no se pudo determinar la fecha de su comienzo).

Los signos sistémicos caracterizados por diarrea, vómitos, tos, secreciones nasales y oculares, descamación de piel, pústulas abdominales e hiperqueratosis nasal y

plantar, ya sean aislados o combinados, fueron presentados por la totalidad de los animales.

Cuadro I

VARIABLE	N = 39 ¹
Sexo	
Hembra	23 (59%)
Macho	16 (41%)
Raza	
Indefinida	30 (77%)
Pura	9 (23%)
Vacunados	17 (44%)
Vivos	20 (51%)
Edad (> 6 meses)	23 (59%)

¹ Estadística presentada: mediana (IQR); n (%).

Cuadro II

VARIABLE	N = 37 ^{1*}
Signos clínicos	
Agudo	8 (22%)
Crónico	29 (78%)
N = 39¹	
Mioclonias	32 (82%)
Convulsiones	10 (26%)
Sugerente Encefalitis	20 (51%)
Signos medulares	23 (59%)
Ceguera	3 (7.7%)
Nistagmo	2 (5.1%)
Marcha en círculo	1 (2.6%)
Signos sistémicos	39 (100%)

¹ Estadística presentada: mediana (IQR); n (%).

*en 2 animales no fue posible determinar la fecha de inicio de los signos clínicos.

Se realizó un análisis de asociación entre la sobrevida de los animales con diferentes variables como edad, sexo, raza y estado de vacunación. En el Cuadro III se muestran dichos resultados, encontrando una diferencia significativa ($p = 0.016$) en la sobrevida de los animales en función de su edad, siendo los sobrevivientes mayores de 6 meses. Además, se encontró una tendencia estadística a la sobrevivencia en los animales vacunados ($p = 0.072$), siendo los vacunados el 60% de los sobrevivientes.

No se encontró asociación estadística entre sobrevida y sexo, ni entre sobrevida y raza.

Cuadro III

VARIABLE	N	Animales muertos N = 19 ¹	Animales vivos N = 20 ¹	Valor p ²
Edad (> 6 meses)	23	7 (37%)	16 (80%)	0.016
Sexo	39			0.3
Hembra		9 (47%)	14 (70%)	
Macho		10 (53%)	6 (30%)	
Raza	39			0.3
Indefinida		13 (68%)	17 (85%)	
Pura		6 (32%)	3 (15%)	
Vacunados	17	5 (26%)	12 (60%)	0.072

¹ Estadística presentada: n (%).

² Pruebas estadísticas realizadas: X²; Test exacto de Fisher.

En el Cuadro IV se buscó la magnitud de la asociación estadística entre la sobrevida de los animales, el inicio de los signos clínicos neurológicos y el estado de vacunación, considerando todas las variables descritas previamente. El resultado muestra la existencia de correlación estadística entre las variables edad y sobrevida (OR = 10.0; IC 95% = 1.72, 92.8; p = 0.019).

Cuadro IV

VARIABLE	Sobrevida				Inicio Signos clínicos				Vacunados			
	OR ¹	95%	IC ¹	valor p	OR ¹	95%	IC ¹	valor p	OR ¹	95%	IC ¹	valor p
Vacunados	1.14	0.16	7.73	0.9	0.61	0.08	4.51	0.6				
Signos clínicos												
Agudo												
Crónico	1.14	0.12	11.6	>0.9					0.53	0.06	4.28	0.5
Edad (> 6 meses)	10.0	1.72	92.8	0.019	0.66	0.07	5.09	0.7	4.14	0.68	35.4	0.14
Mioclónicas	0.28	0.01	6.13	0.5	2.40	0.19	33.2	0.5	0.00			>0.9
Convulsiones	0.34	0.03	2.49	0.3	3.14	0.34	76.2	0.4	0.26	0.01	2.11	0.3
Sugerente Encefalitis	0.17	0.02	0.91	0.053	1.35	0.20	9.62	0.8	0.72	0.12	4.37	0.7
Vivos					1.27	0.15	10.3	0.8	1.32	0.20	8.72	0.8

¹OR = Odds Ratio; IC = intervalo de confianza.

La presentación de los signos clínicos en función de la sobrevida de los animales se muestra en el Cuadro V, observándose una diferencia significativa ($p = 0.016$) entre la presencia de signos clínicos sugerentes de encefalitis y la sobrevida de los animales, el 74% de los muertos presentaron signos sugerentes de encefalitis, en cambio para el grupo de sobrevivientes sólo los presentaron el 30%.

Además, en este estudio no hubo una asociación estadística entre el inicio de los signos clínicos neurológicos y la sobrevida de los animales.

Cuadro V

VARIABLE	N	Animales muertos N = 19 ¹	Animales vivos N = 20 ¹	Valor p^2
Signos clínicos	37*			0.7
Agudo		3 (17%)	5 (26%)	
Crónico		15 (83%)	14 (74%)	
Mioclonias	39	17 (89%)	15 (75%)	0.4
Convulsiones	39	7 (37%)	3 (15%)	0.2
Sugerente Encefalitis	39	14 (74%)	6 (30%)	0.016
Signos medulares	39	10 (53%)	13 (65%)	0.6
Ceguera	39	2 (11%)	1 (5.0%)	0.6
Nistagmo	39	2 (11%)	0 (0%)	0.2
Marcha en círculo	39	1 (5.3%)	0 (0%)	0.5

¹ Estadística presentada: n (%).

² Pruebas estadísticas realizadas: X^2 ; Test exacto de Fisher.

*en 2 animales no fue posible determinar la fecha de inicio de los signos clínicos.

Por otro lado, se buscó la existencia de una asociación estadística entre los animales no vacunados y vacunados en función de distintas variables como el inicio de la enfermedad neurológica y la presencia de cada signo clínico neurológico presentado separadamente.

En el Cuadro VI se observa diferencia significativa ($p = 0.030$) en la correlación entre la vacunación de los animales y la presencia de mioclonias, es decir, de los animales no vacunados, el 95% presentaron este signo clínico, mientras que lo presentó un 65% de los animales vacunados.

Cuadro VI

VARIABLE	N	Animales No vacunados N = 22 ¹	Animales Vacunados N = 17 ¹	Valor p^2
Signos clínicos	37*			0.3
Agudo		3 (14%)	5 (31%)	
Crónico		18 (86%)	11 (69%)	
Mioclonias	39	21 (95%)	11 (65%)	0.030
Convulsiones	39	7 (32%)	3 (18%)	0.5
Sugerente Encefalitis	39	14 (64%)	6 (35%)	0.2
Signos medulares	39	13 (59%)	10 (59%)	>0.9
Ceguera	39	3 (14%)	0 (0%)	0.2
Nistagmo	39	1 (4.5%)	1 (5.9%)	>0.9
Marcha en círculo	39	0 (0%)	1 (5.9%)	0.4

¹ Estadística presentada: n (%).

² Pruebas estadísticas realizadas: X^2 ; Test exacto de Fisher.

*en 2 animales (uno del grupo No vacunados y otro del grupo Vacunados) no fue posible determinar la fecha de inicio de los signos clínicos.

Se buscó la existencia de asociación estadística entre el inicio de los signos clínicos neurológicos y diferentes variables como: sobrevida, edad, sexo, raza, estado de vacunación y cada signo neurológico.

En el Cuadro VII se muestra que no hubo diferencias significativas entre estas variables.

Cuadro VII

VARIABLE	N	AGUDO N = 8 ¹	CRÓNICO N = 29 ¹	Valor <i>p</i> ²
Vivos	20*	5 (62%)	14 (48%)	0.7
Edad (> 6 meses)	23	6 (75%)	17 (59%)	0.7
Sexo	37			0.11
Hembra		7 (88%)	15 (52%)	
Macho		1 (12%)	14 (48%)	
Raza	37			0.6
Indefinida		7 (88%)	21 (72%)	
Pura		1 (12%)	8 (28%)	
Vacunados	17*	5 (62%)	11 (38%)	0.3
Mioclónicas	37	6 (75%)	26 (90%)	0.3
Convulsiones	37	1 (12%)	9 (31%)	0.4
Sugerente Encefalitis	37	3 (38%)	16 (55%)	0.4
Signos medulares	37	6 (75%)	17 (59%)	0.7
Ceguera	37	0 (0%)	3 (10%)	>0.9
Nistagmo	37	0 (0%)	2 (6.9%)	>0.9
Marcha en círculo	37	0 (0%)	1 (3.4%)	>0.9

¹ Estadística presentada: n (%).

² Prueba estadística realizada: Test exacto de Fisher.

*en uno de los animales no fue posible determinar la fecha de inicio de los signos clínicos.

6.2 – ANIMALES MUERTOS: VACUNADOS

Dentro de este grupo hubo 5 caninos que habían sido vacunados entre 7 días y 22 meses antes de su muerte, utilizando una vacuna combinada comercial. El rango de edades fue de 2 meses a 5 años, incluyendo 3 hembras y 2 machos, todos de diferentes razas. La muerte se produjo entre 5 a 40 días después de iniciar la presentación de los signos clínicos neurológicos característicos del Distemper canino.

Signos clínicos

Todos los animales presentaron, uno o más signos clínicos característicos de afectación de los sistemas digestivo, respiratorio y dermatológico junto a los signos neurológicos. Tres presentaron signos sistémicos de la enfermedad entre 8 y 50 días antes de presentar los signos neurológicos, mientras que 2 animales presentaron en forma simultánea los signos sistémicos y neurológicos.

El signo clínico neurológico predominante fue la presencia de mioclonias, tanto localizadas como generalizadas, que se confirmó en 4 de los 5 animales. Seguido por signos sugerentes de encefalitis y signos medulares que se encontraron en 3 de ellos. La afectación de la médula espinal fue caracterizada clínicamente por paresia o cuadriplejía. Convulsiones motoras y psicomotoras, generalizadas o parciales, se pudieron ver en 2 animales.

La aparición de los signos neurológicos en todos los animales fue gradual con un curso crónico progresivo.

En la Tabla 2 se muestran los signos clínicos neurológicos presentados por este grupo.

Por detalles del seguimiento clínico de los animales de este grupo ver Anexo VI.

Tabla 2. Datos agrupados de animales vacunados.

Caso N° Sexo Edad	Vacunación previa a la muerte (días)	Inicio signos sistémicos previo a la muerte (días)	Inicio signos neurológicos previo a la muerte (días)	Signos clínicos neurológicos
1 Hembra 2 meses	7	5	5	convulsiones
2 Hembra 3 meses	27	15	7	Mioclónicas Encefalitis Cuadriplejía
3 Macho 13 meses	55	90	40	Mioclónicas Cuadriplejía Nistagmo
4 Hembra 24 meses	335	25	8	Mioclónicas Encefalitis Paresia
5 Macho 60 meses	670	25	25	Mioclónicas Encefalitis Convulsiones Marcha en círculo

Signo clínico "Encefalitis" agrupa al conjunto de signos que demuestran trastornos de conducta, ellos son: marcha compulsiva, vocalizaciones y presionar la cabeza contra objetos.

Autopsia – Cambios macroscópicos del SNC

En 3 animales se encontró congestión con adherencia y engrosamiento de las meninges, así como congestión y aumento de volumen de la masa encefálica evidenciado por el achatamiento de las circunvoluciones cerebrales a causa del aumento de presión intra-cranéana. En un animal (caso 5) fue hallado el lóbulo frontal izquierdo hemorrágico y con zonas de malacia, mientras que las meninges se encontraban congestivas, engrosadas y adheridas. En el caso 1, no se evidenciaron cambios macroscópicos.

Histopatología e Inmunohistoquímica

En los 5 animales, los principales hallazgos histopatológicos tanto en cerebro como en cerebelo se dividieron en: desmielinización, gliosis, meningitis, necrosis, manguitos perivasculares y cuerpos de inclusión.

El hallazgo histopatológico más característico fue la desmielinización, confirmada por la disminución de la tinción con LFB en las áreas de sustancia blanca del SNC (Fig. 2A-B). En las regiones de cerebro con desmielinización, además, se detectó por IHQ la presencia de antígenos virales de Distemper canino en astrocitos (Figs. 2C-D y 3), observándose también necrosis con abundante presencia de células de Gitter, mientras que en las lesiones más severas se observó neoformación de vasos sanguíneos. De acuerdo con estos resultados, la desmielinización progresó en el parénquima cerebral desde la región periventricular y desde áreas perivasculares. Acompañando estos cambios, se identificaron también zonas de gliosis, principalmente astrocitosis.

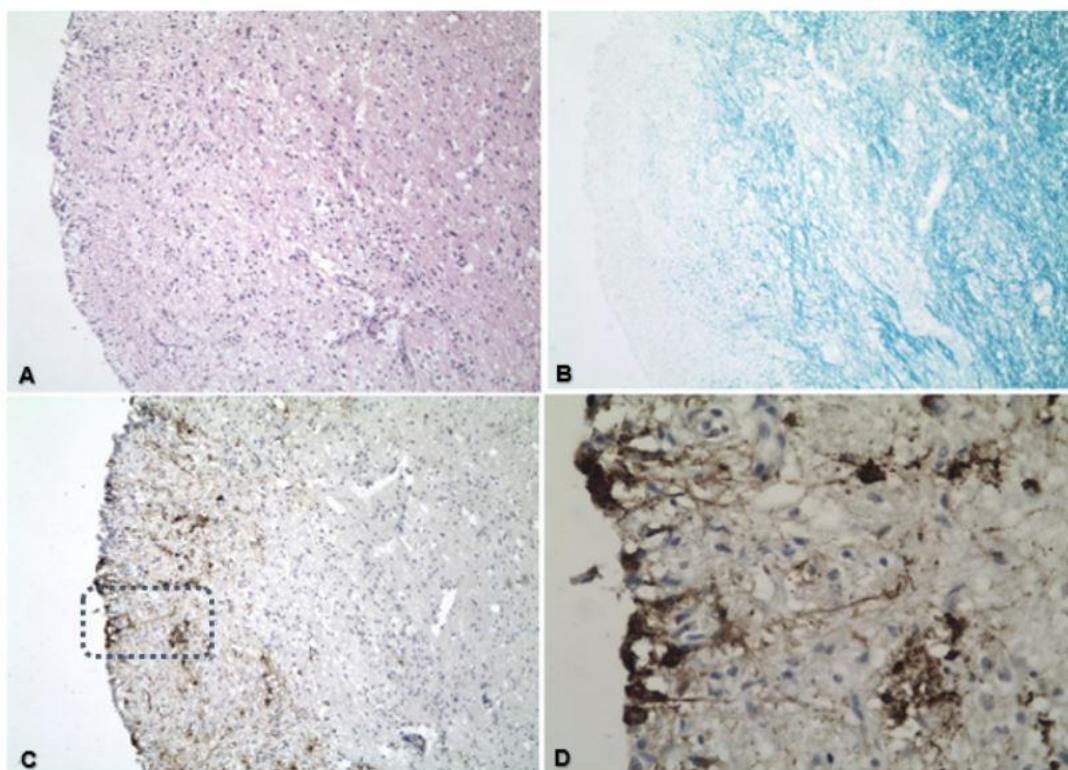


Fig. 2. Preparados histológicos pareados del Caso 3. **A:** se observa desmielinización en parénquima cerebral debajo del ventrículo lateral. H&E, 100x. **B:** la desmielinización se evidencia por la pérdida de coloración azulada característica de la mielina. LFB, 100x. **C:** se observa inmunomarcación contra el VDC en el parénquima cerebral sub-ventricular. IHQ contra el VDC, 100x. **D:** mayor aumento del preparado C donde se observa inmunomarcación contra el VDC en las células endimarias, neuronas y astrocitos. IHQ contra el VDC, 400x.

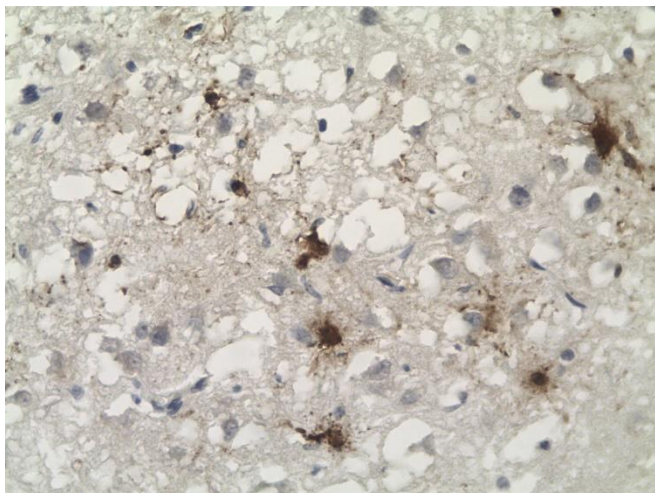


Fig. 3. Caso 2. Inmunomarcación contra el VDC en astrocitos del parénquima cerebral en foco de desmielinización. IHQ contra el VDC, 400x.

Con respecto a los hallazgos en las meninges, en todos los animales, se confirmó leptomeningitis, detectándose abundantes linfoplasmocitos con inmunomarcación contra el VDC en su citoplasma y núcleo, así como alrededor de los vasos sanguíneos en la piamadre, además, se confirmó desmielinización y necrosis de las zonas del parénquima cerebral en contacto con las áreas de meningitis (Figs. 4 y 5).

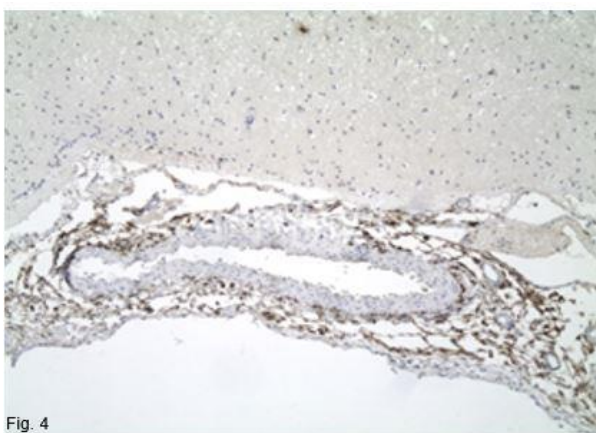


Fig. 4

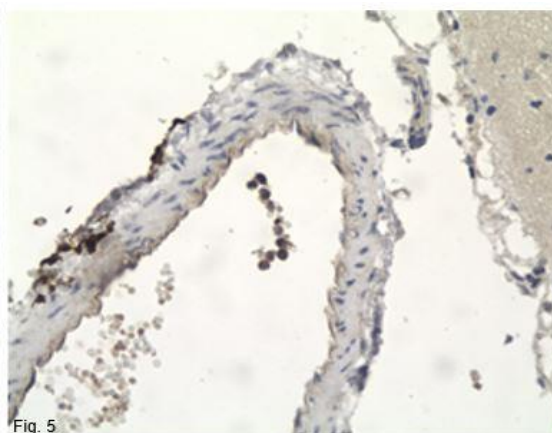


Fig. 5

Fig. 4. Caso 2. Inmunomarcación contra el VDC alrededor del vaso sanguíneo de la piamadre cerebelosa. IHQ contra el VDC, 100x.

Fig. 5. Caso 2. Inmunomarcación contra el VDC intravascular y perivascular de la piamadre cerebral. IHQ contra el VDC, 400x.

Se detectaron manguitos perivasculares en 4 de estos casos, tanto en el parénquima cerebral como en el cerebeloso. La infiltración linfoplasmocítica perivascular fue de 2 a 3 capas de espesor en los casos 1, 4 y 5, siendo de más de 3 capas en el caso 3 (Figs. 6 y 7).

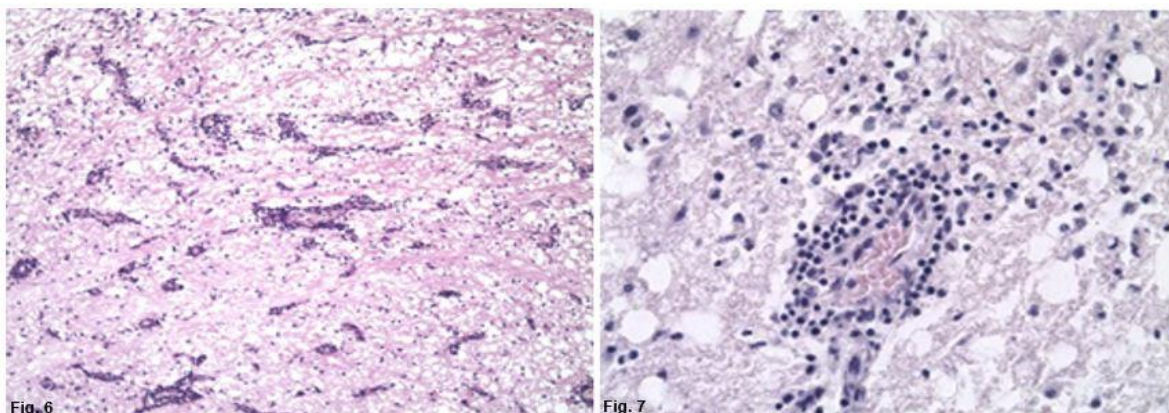


Fig. 6. Caso 3. Manguitos perivasculares en el parénquima cerebral. H&E, 100x.

Fig. 7. Caso 3. A mayor aumento, se observa la presencia de varias capas de linfoplasmocitos que llegan desde el torrente sanguíneo a la zona agredida. H&E, 400x.

En 4 de estos animales, se confirmó tanto en la sustancia blanca como en la sustancia gris del parénquima cerebral, así como en la sustancia blanca y capas granulosa y molecular de la corteza cerebelosa, la presencia de los típicos cuerpos de inclusión intranucleares e intracitoplasmáticos del VDC. También se confirmaron cuerpos de inclusión en las células gliales, ependimarias y neuronas (Figs. 8 y 9), siendo siempre más abundantes en los astrocitos.

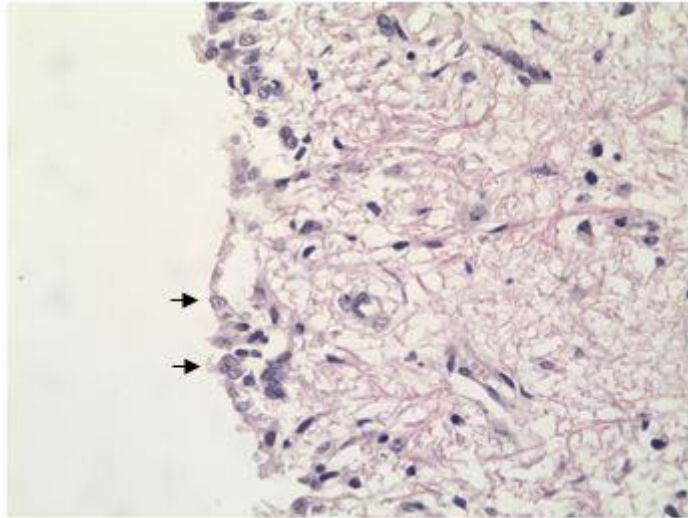


Fig. 8. Caso 3. Mayor aumento de la Fig. 2A. Cuerpos de inclusión (flechas) en las células ependimarias. H&E, 400x.

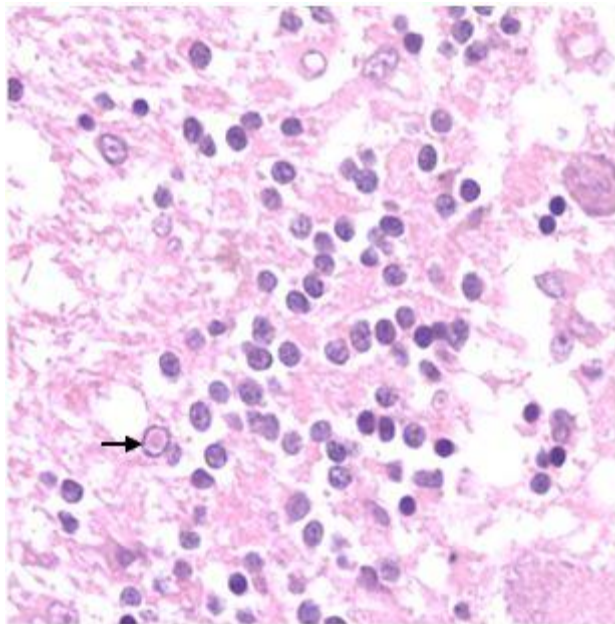


Fig. 9. Caso 3. Cuerpo de inclusión intranuclear (flecha) en parénquima cerebeloso. H&E, 400x

Los principales hallazgos en el cerebelo de los casos 2 y 3, fueron necrosis cortical con meningitis y la presencia de intensa inmunomarcación contra el VDC, confirmándose que el virus invadió desde la piamadre hasta llegar a las capas profundas de la corteza cerebelosa, detectando inmunoreactividad en diferentes tipos celulares, especialmente en las células de Purkinje (Fig. 10).

En todos los animales se confirmó una notoria pérdida de células de Purkinje, sobre todo en aquellas áreas donde se encontró mayor desmielinización de la sustancia blanca subyacente y severa necrosis cortical de la corteza cerebelosa.

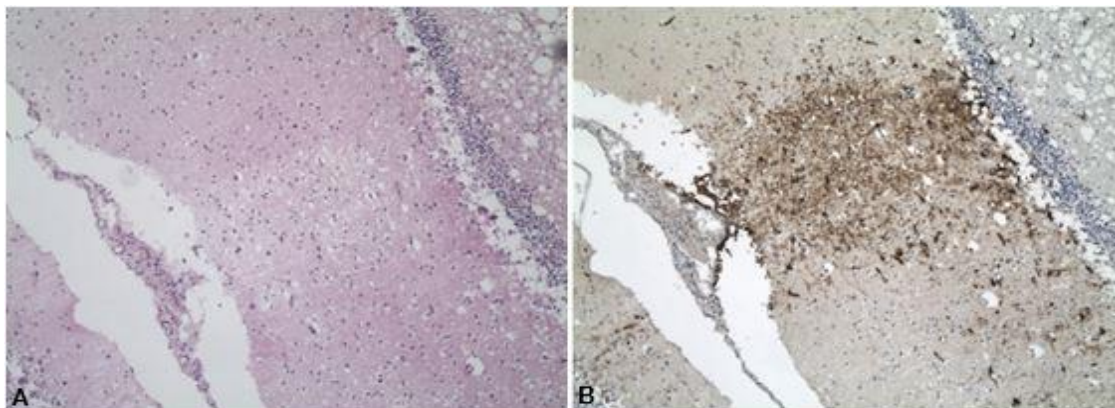


Fig. 10. Caso 2. Cortes consecutivos de corteza cerebelosa. **A**: debajo de la inflamación de la piamadre se observa una lesión necrótica de la corteza cerebelosa. H&E, 100x. **B**: se observa un foco con intensa inmunomarcación contra el VDC que pasa de la piamadre a la corteza cerebelosa necrótica. IHQ contra el VDC, 100x.

La inmunomarcación contra el VDC se confirmó en grupos neuronales del cerebro y el cerebelo, siendo especialmente marcada en el pericario, así como en las dendritas y el axón (Fig. 11).

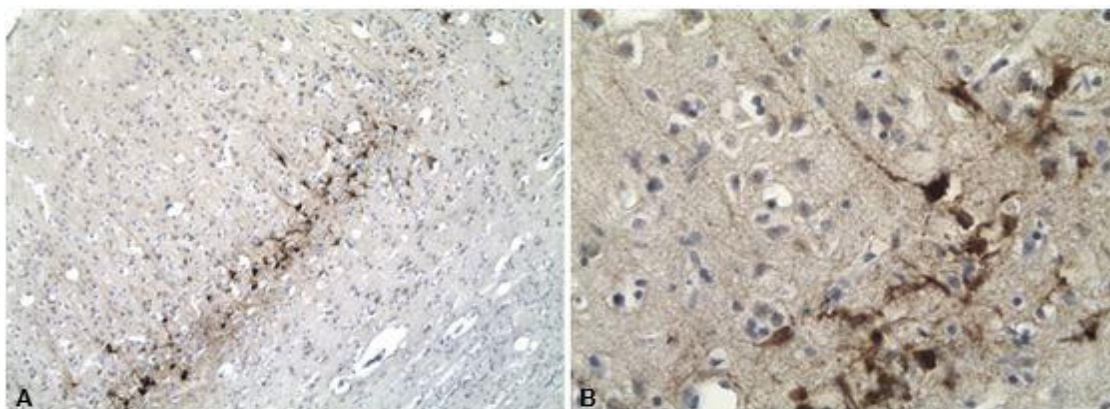


Fig. 11. Caso 3. **A**: inmunomarcación contra el VDC en grupos de neuronas de la corteza cerebral. IHQ contra el VDC, 100x. **B**: se detecta inmunomarcación contra el VDC en axones y dendritas de neuronas piramidales de la corteza, así como en astrocitos. IHQ contra el VDC, 400x.

Se encontró intensa inmunomarcación en células epiteliales y vasos sanguíneos del plexo coroideo. Además, algunas células mononucleares (principalmente linfocitos) también presentaban inmunomarcación contra el VDC tanto en la luz de los vasos sanguíneos como en el entorno perivascular en la piamadre y el parénquima (Fig. 12).

Según la clasificación histopatológica los casos 1, 2, 4, y 5 fueron incluidos como casos subagudos de la enfermedad, mientras que el caso 3 fue clasificado como crónico.

Por detalle de los resultados referente a los hallazgos histopatológicos y los signos clínicos neurológicos identificados en este grupo, ver Anexo VII.

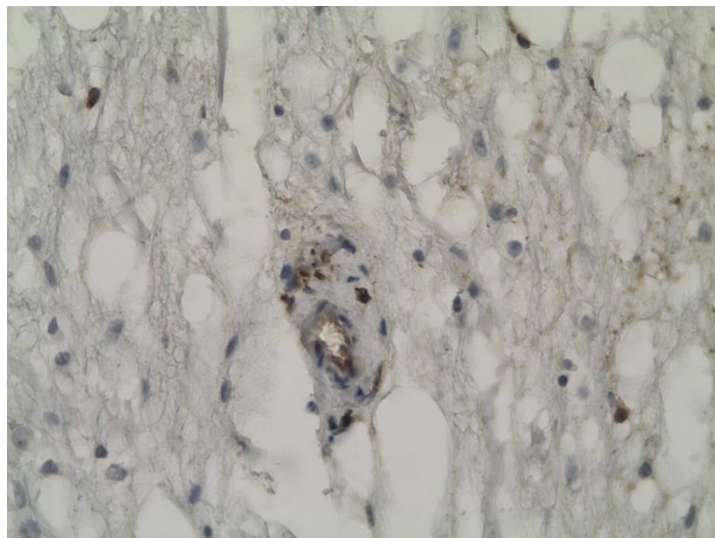


Fig. 12. Caso 4. Inmunomarcación contra el VDC en las células endoteliales y la pared de un vaso sanguíneo del parénquima cerebral. IHQ contra el VDC, 400x.

6.3 – ANIMALES MUERTOS: NO VACUNADOS

Dentro de este grupo hubo 14 caninos cuyo rango de edades fue de 2 meses a 10 años, incluyendo 6 hembras y 8 machos, 12 de ellos sin raza definida, un perro raza Pitbull y otro Border collie. La muerte se produjo entre 3 a 44 días después de mostrar los signos clínicos neurológicos característicos del Distemper canino.

Signos clínicos

Todos ellos presentaron durante el seguimiento médico, uno o más signos clínicos característicos de afectación de los sistemas digestivo, respiratorio y dermatológico junto a los signos neurológicos. Ocho caninos presentaron signos sistémicos de la enfermedad entre 9 a 37 días antes de presentar los signos neurológicos, mientras que 4 animales presentaron en forma simultánea los signos sistémicos y neurológicos. En 2 animales no fue posible obtener el registro del inicio de los signos clínicos sistémicos.

El signo neurológico más frecuente fue la presencia de mioclonias, tanto localizadas como generalizadas, que se observó en 13 caninos. Seguido por signos sugerentes de encefalitis en 11 animales, caracterizada clínicamente por vocalización, presión de la cabeza contra objetos y marcha compulsiva. La afectación de la médula espinal representada clínicamente por paresia y cuadriplejia, fue encontrada en 7 animales. Convulsiones motoras y psicomotoras, generalizadas o parciales, se pudieron ver en 5 animales. De forma menos frecuente se observó ceguera (en 2 casos) y nistagmo (en 1 caso).

Tres animales tuvieron un inicio de los signos neurológicos de forma aguda, mientras que 10 fueron clasificados como crónicos progresivos. En uno de ellos no fue posible obtener datos del inicio de los signos neurológicos.

En la Tabla 3 se muestran los signos clínicos neurológicos presentados por este grupo.

Tabla 3. Datos agrupados de los animales no vacunados.

Caso N° Sexo Edad	Inicio signos sistémicos previo a la muerte (días)	Inicio signos neurológicos previo a la muerte (días)	Signos clínicos neurológicos
6 Hembra 2 meses	20	9	Mioclónicas Convulsiones Encefalitis Cuadriplejía
7 Macho 3 meses	30	15	Mioclónicas Cuadriplejía
8 Hembra 3 meses	30	10	Mioclónicas Encefalitis Paresia
9 Hembra 3 meses	10	10	Mioclónicas Convulsiones Encefalitis Paresia
10 Hembra 3 meses	52	27	Mioclónicas Encefalitis
11 Macho 3 meses	36	27	Mioclónicas Encefalitis
12 Hembra 4 meses	40	3	Mioclónicas Encefalitis
13 Macho 4 meses	ND	ND	Encefalitis

Continúa en la siguiente hoja.

Continuación Tabla 3. Datos agrupados de los animales no vacunados.

Caso N° Sexo Edad	Inicio signos sistémicos previo a la muerte (días)	Inicio signos neuroológicos previo a la muerte (días)	Signos clínicos neuroológicos
14 Macho 4 meses	44	44	Mioclónicas Convulsiones Encefalitis
15 Hembra 5 meses	ND	3	Mioclónicas Convulsiones
16 Macho 6 meses	10	10	Mioclónicas Convulsiones Encefalitis Cuadríplejia Ceguera Nistagmo
17 Macho 10 meses	53	25	Mioclónicas Encefalitis
18 Macho 11 meses	4	4	Mioclónicas Cuadríplejia Ceguera
19 Macho 120 meses	4	3	Mioclónicas Encefalitis Cuadríplejia

Abreviación: ND, no dato.

Signo clínico "Encefalitis" agrupa al conjunto de signos que demuestran trastornos de conducta, ellos son: marcha compulsiva, vocalizaciones y presionar la cabeza contra objetos.

Autopsia – Cambios macroscópicos del SNC

En 11 animales se describe de moderada a severa congestión meningoencefálica con adherencias y engrosamiento de las meninges, así como achatamiento de las circunvoluciones cerebrales debido a la congestión y edema, y al consecuente aumento de volumen y presión de la masa encefálica dentro del cráneo. Un animal (caso 15) presentó hemorragia focalmente extensa de los lóbulos occipitales. En 2 animales no se observó ningún cambio macroscópico en el SNC (casos 7 y 18).

Histopatología e Inmunohistoquímica

También en este grupo, la principal lesión encontrada tanto en cerebro como en cerebelo fue la desmielinización, la que se confirmó con LFB (Fig. 13A-C). La

pérdida de mielina en el parénquima cerebral fue el factor común en todos los animales y en 5 casos, ésta se acompañó de gliosis. Además, en el cerebro se confirmó abundancia de cuerpos de inclusión intranucleares e intracitoplasmáticos en células gliales y ependimarias, junto a células con intensa inmunomarcación contra antígenos del VDC (Fig. 13B-D). Esta desmielinización se incrementaba en regiones perivasculares de la microcirculación y en las zonas periventriculares, generalmente acompañada de inmunomarcación positiva contra el VDC en neuronas, células ependimarias y vasos sanguíneos del plexo coroideo (Fig. 14). En un mismo animal (caso 12) se confirmaron múltiples focos de necrosis del parénquima cerebral, con satelitosis y gran número de células de Gitter (Fig. 15).

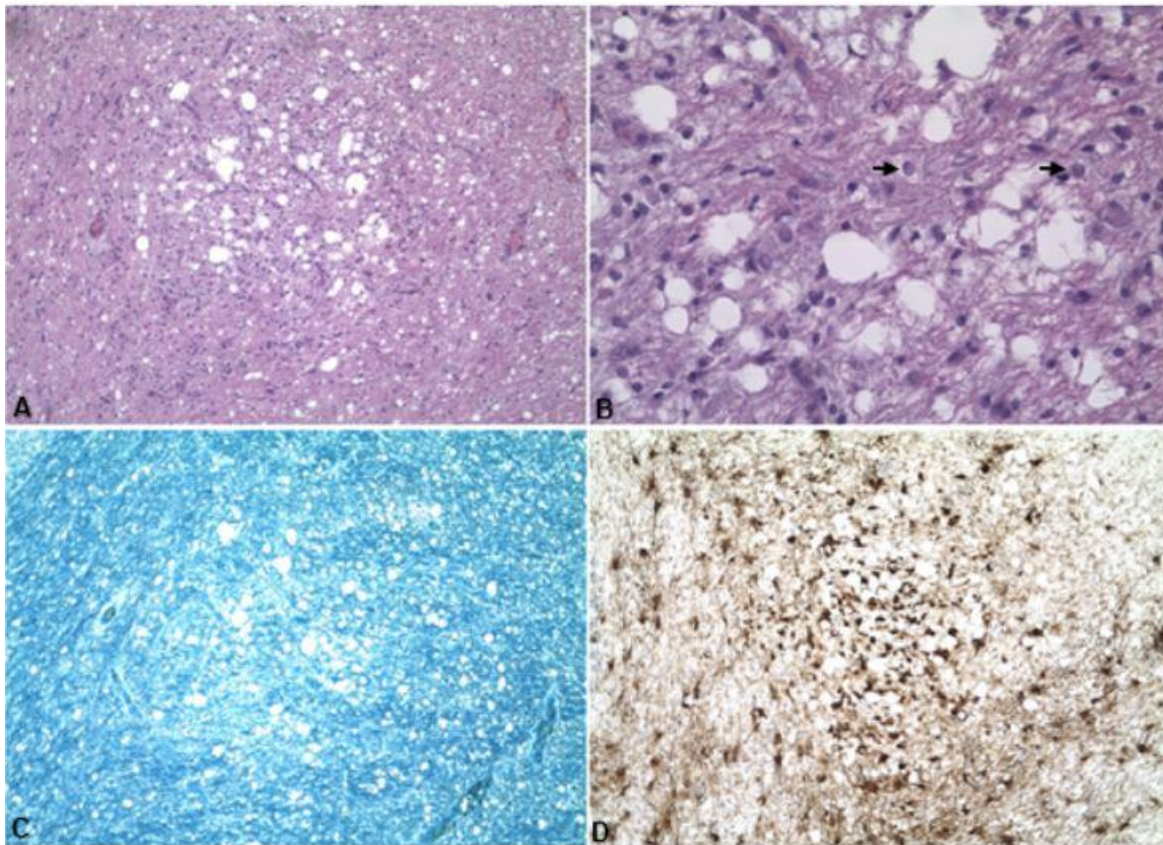


Fig. 13. Caso 16. Preparados histológicos de cortes consecutivos de cerebro. **A:** se observa desmielinización del parénquima. H&E, 100x. **B:** mayor aumento del preparado A, se observan cuerpos de inclusión (flechas) y gliosis en las zonas de desmielinización. H&E, 400x. **C:** la desmielinización se identifica por la pérdida de coloración azulada característica de la mielina. LFB, 100x. **D:** se detectó inmunomarcación positiva al VDC en la misma área. IHQ contra el VDC, 100x.

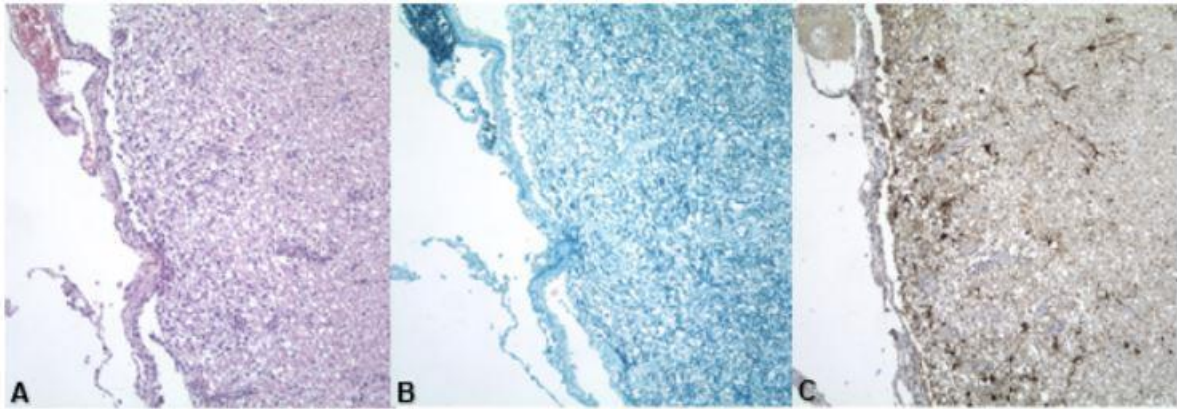


Fig. 14. Caso 19. Preparados histológicos de cortes consecutivos de cerebro. **A:** se observa desmielinización del parénquima debajo del ventrículo lateral. H&E, 100x. **B:** la desmielinización se identifica por la pérdida de coloración azul. LFB, 100x. **C:** inmunomarcación positiva al VDC en la misma área del parénquima cerebral subventricular. IHQ contra el VDC, 100x.

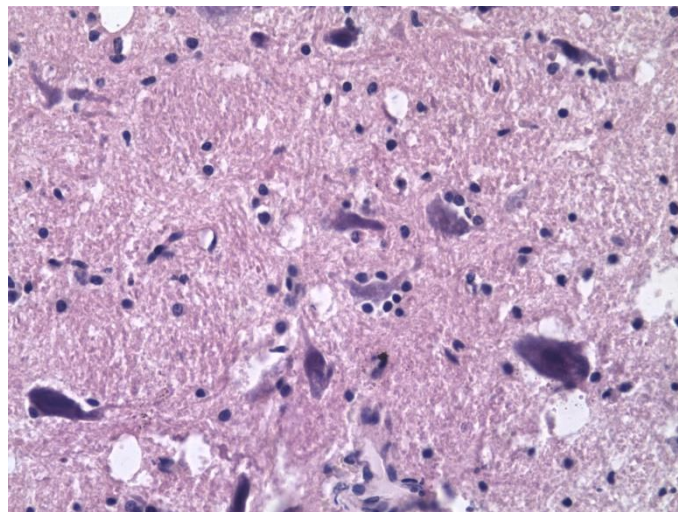


Fig. 15. Caso 12. Obsérvese detalle de satelitosis en el parénquima cerebral. H&E, 400x.

En la sustancia blanca cerebelosa se confirmó desmielinización acompañada de cuerpos de inclusión (intranucleares y/o intracitoplasmáticos) y gliosis en todos los animales. En estas áreas, la inmunomarcación contra el VDC se expandía desde la sustancia blanca hacia la capa granulosa (Fig. 16), confirmándose necrosis y abundante presencia de células de Gitter en el parénquima cerebeloso en 9 animales.

En todos los animales se observó marcada pérdida de células de Purkinje, sobre todo en aquellas áreas donde se había confirmado también una desmielinización

más severa de la sustancia blanca subyacente y acompañada de necrosis cortical cerebelosa. Además, las células de Purkinje frecuentemente contenían intensa inmunomarcación contra el VDC (Fig. 17).

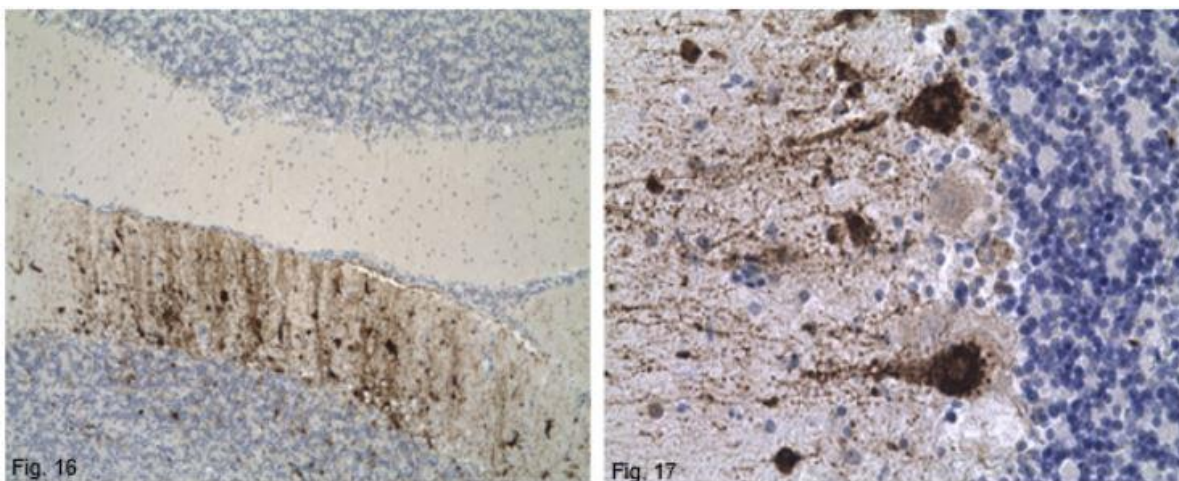


Fig. 16. Caso 8, cerebelo. Inmunomarcación positiva contra el VDC invadiendo desde la sustancia blanca del cerebelo hacia la piamadre. Se observan cambios en la corteza inferior, pero no en la parte superior. IHQ contra el VDC, 100x.

Fig. 17. Caso 11, cerebelo. Inmunomarcación positiva contra el VDC mostrando detalle de la intensa positividad de las células de Purkinje. IHQ contra el VDC, 400x.

En todos los casos se confirmó leptomeningitis cerebelosa, observándose también leptomeningitis en el cerebro de 13 de los casos estudiados. En las áreas inmediatamente por debajo de las zonas con meningitis severa, se observó intensa desmielinización del parénquima cerebral.

En el parénquima cerebral de 7 animales y en el parénquima cerebeloso de 9 caninos se detectaron áreas extensas repletas de manguitos perivasculares. La infiltración linfoplasmocítica perivascular fue de más de 3 capas de espesor en 4 de los casos estudiados.

En el parénquima cerebral de 2 animales (caso 6 y 17) y en el parénquima cerebeloso del caso 15 (Fig. 18) se observaron zonas de hemorragia perivascular.

Según la clasificación histopatológica, 10 casos se clasificaron como subagudos y 4 fueron clasificados como crónicos.

Por detalle de los resultados referentes a los hallazgos histopatológicos y los signos neurológicos identificados en este grupo, ver Anexo VIII.

Los animales utilizados como controles, en ningún caso presentaron los cambios histopatológicos descritos, ni la confirmación por IHQ de inmunomarcación contra el VDC.

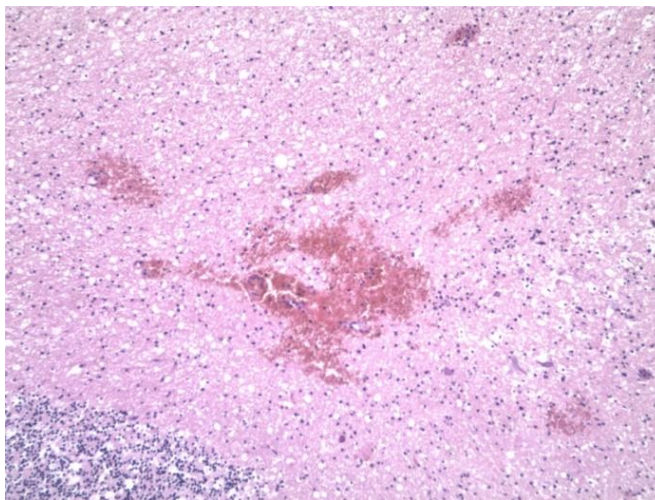


Fig. 18. Caso 15, cerebelo. Detalle de foco de hemorragia en la sustancia blanca del cerebelo. H&E, 100x.

6.4 – ANIMALES MUERTOS AGRUPADOS (VACUNADOS Y NO VACUNADOS)

Signos clínicos

La aparición de los signos neurológicos fue aguda en 3 casos, gradual con un curso crónico progresivo en 15 animales y en un caso no fue posible obtener datos del inicio de los signos clínicos. Sin embargo, los signos neurológicos fueron progresivos y multifocales en los 19 casos estudiados.

Hallazgos histopatológicos descriptivos

A continuación, se muestran en forma de gráficos los resultados descriptivos de los hallazgos histopatológicos (Figs. 19, 20, 21, 22, 23 y 24), se pueden observar por separado las lesiones tanto en cerebelo como en cerebro de los animales vacunados (n = 5), no vacunados (n = 14) y los animales agrupados (n = 19).

Por más información referida a esta sección, ver Anexo IX y X.

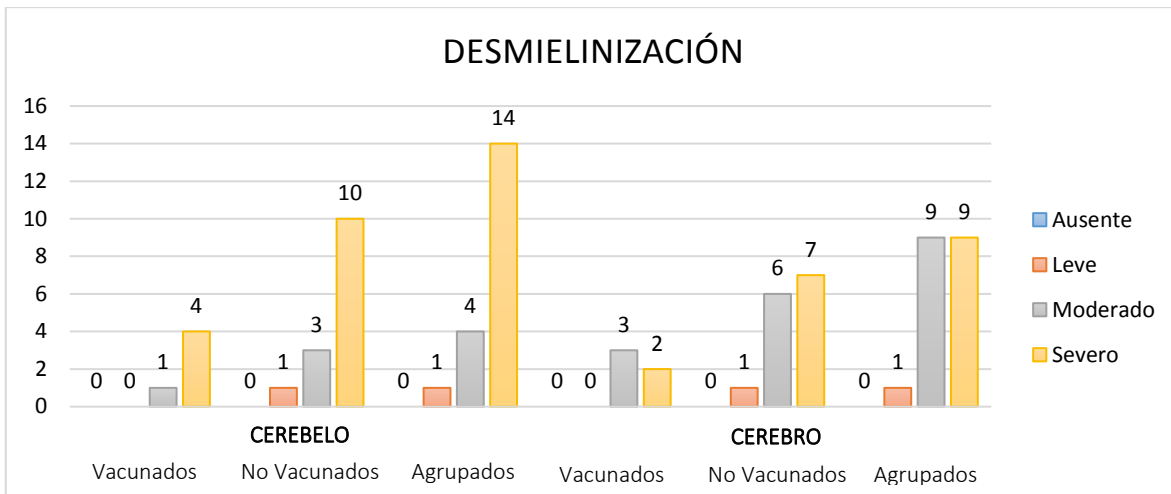


Fig. 19. Histograma de barras mostrando la desmielinización observada tanto en cerebelo como en cerebro.

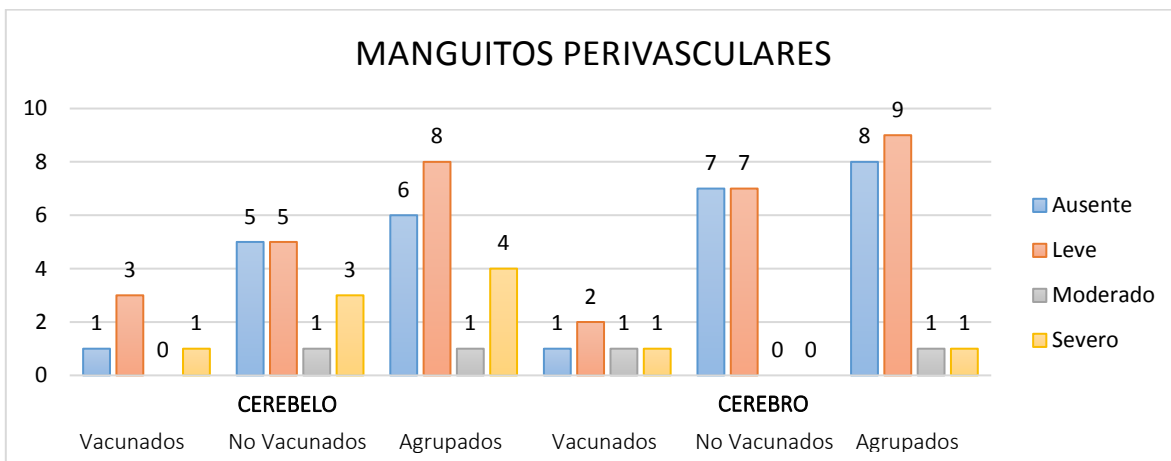


Fig. 20. Histograma de barras mostrando los manguitos perivasculares observados tanto en cerebelo como en cerebro.

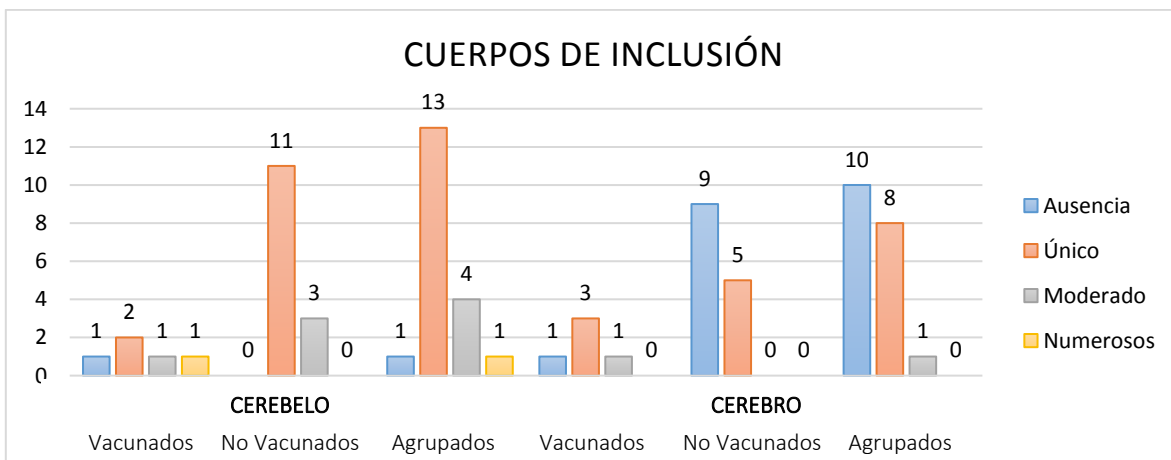


Fig. 21. Histograma de barras mostrando los cuerpos de inclusión observados tanto en cerebelo como en cerebro.

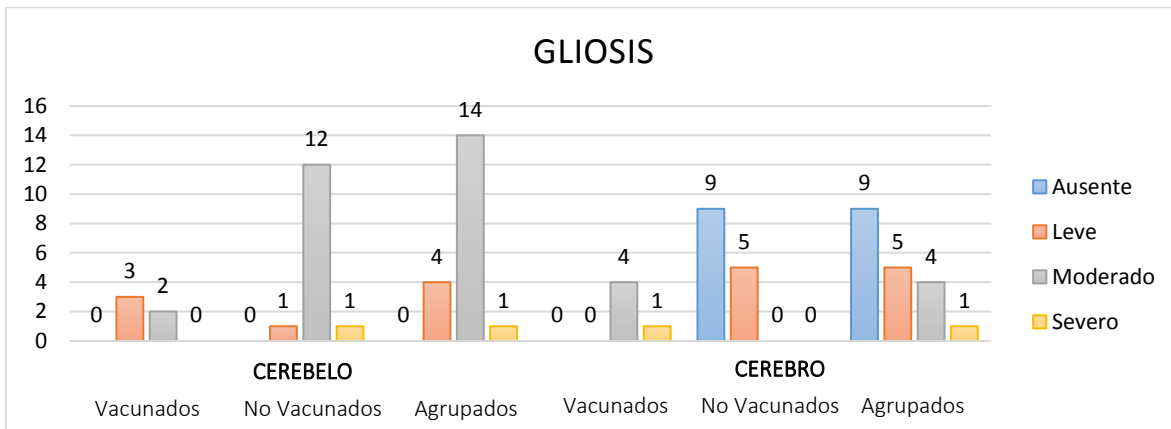


Fig. 22. Histograma de barras mostrando la gliosis observada tanto en cerebelo como en cerebro.

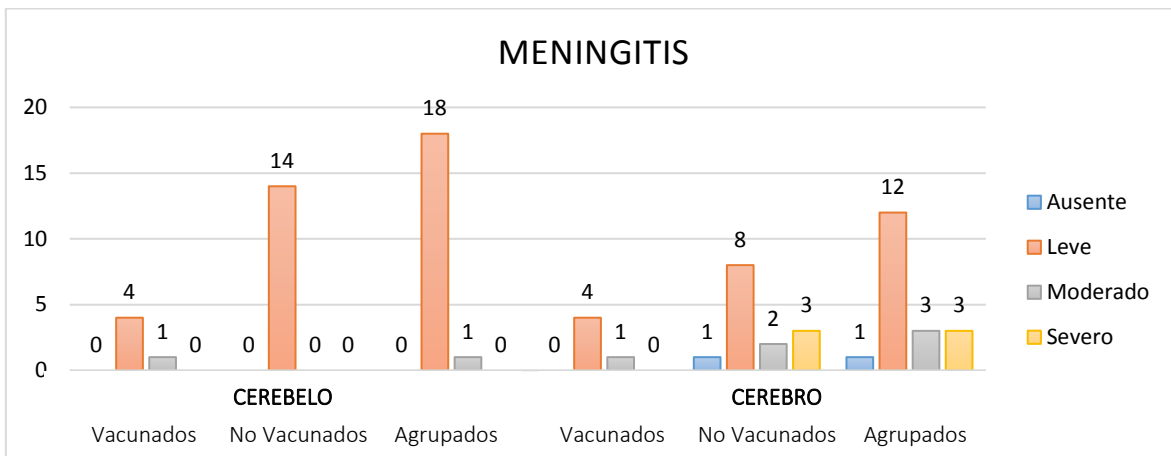


Fig. 23. Histograma de barras mostrando la meningitis observada tanto en cerebelo como en cerebro.

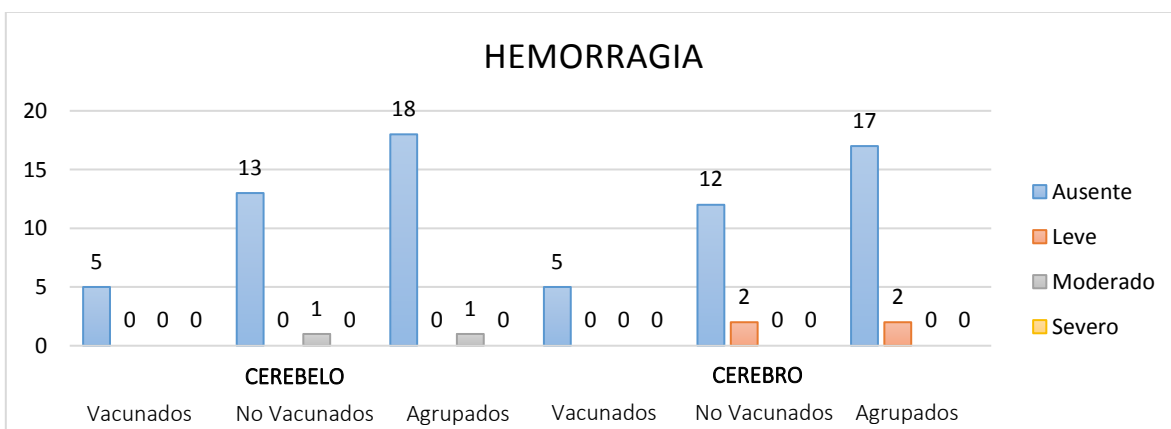


Fig. 24. Histograma de barras mostrando la hemorragia observada tanto en cerebelo como en cerebro.

Asociación signos clínicos con hallazgos histopatológicos

A continuación, se muestran los resultados del análisis de asociación estadística entre los 4 signos clínicos neurológicos predominantes en nuestros animales con las lesiones histopatológicas como desmielinización, manguitos perivasculares y la presencia de cuerpos de inclusión, tanto en cerebelo como en cerebro.

Por detalles de la asociación de los signos clínicos que se presentaron con menor frecuencia (ceguera, nistagmo y marcha en círculo) con las lesiones histopatológicas, ver Anexo XI. No se encontraron asociaciones estadísticas entre la presencia de alguno de esos signos clínicos con los hallazgos histopatológicos.

En el Cuadro VIII se muestra la asociación de los signos clínicos predominantes con la presencia de desmielinización en cerebelo y cerebro, observándose una tendencia a la asociación estadística entre mioclonias y desmielinización en cerebelo ($p = 0.14$).

Cuadro VIII

VARIABLE	Mioclonias			Convulsiones			Encefalitis			Signos medulares		
	NO N=2 ¹	SI N=17 ¹	valor p ²	NO N=12 ¹	SI N=7 ¹	valor p ²	NO N=5 ¹	SI N=14 ¹	valor p ²	NO N=9 ¹	SI N=10 ¹	valor p ²
Desmielinización Cerebelo	0.14			0.2			0.7			0.8		
Leve	1 (50%)	0 (0%)		1 (8.3%)	0 (0%)		0 (0%)	1 (7.1%)		1 (11%)	0 (0%)	
Moderado	0 (0%)	4 (24%)		1 (8.3%)	3 (43%)		2 (40%)	2 (14%)		2 (22%)	2 (20%)	
Severo	1 (50%)	13 (76%)		10 (83%)	4 (57%)		3 (60%)	11 (79%)		6 (67%)	8 (80%)	
Desmielinización Cerebro	0.5			>0.9			>0.9			>0.9		
Leve	0 (0%)	1 (5.9%)		1 (8.3%)	0 (0%)		0 (0%)	1 (7.1%)		1 (11%)	0 (0%)	
Moderado	2 (100%)	7 (41%)		6 (50%)	3 (43%)		3 (60%)	6 (43%)		4 (44%)	5 (50%)	
Severo	0 (0%)	9 (53%)		5 (42%)	4 (57%)		2 (40%)	7 (50%)		4 (44%)	5 (50%)	

¹ Estadística presentada: n (%).

² Prueba estadística realizada: Test exacto de Fisher.

Signo clínico "Encefalitis" agrupa al conjunto de signos que demuestran trastornos de conducta, ellos son: marcha compulsiva, vocalizaciones y presionar la cabeza contra objetos.

Por otro lado, se analizó la existencia de asociación estadística entre los signos clínicos predominantes y la presencia de manguitos perivasculares en cerebelo y cerebro. Dichos resultados se muestran en el Cuadro IX, observándose una tendencia a la correlación estadística entre la presencia de signos clínicos sugerentes de encefalitis y de manguitos perivasculares tanto en cerebelo ($p = 0.14$) como en cerebro ($p = 0.083$).

Cuadro IX

VARIABLE	Mioclonias			Convulsiones			Encefalitis			Signos medulares		
	NO N=2 ¹	SI N=17 ¹	valor p ²	NO N=12 ¹	SI N=7 ¹	valor p ²	NO N=5 ¹	SI N=14 ¹	valor p ²	NO N=9 ¹	SI N=10 ¹	valor p ²
Manguitos Perivasculares Cerebelo			0.5			0.3			0.14			0.5
Ausencia	0 (0%)	6 (35%)		3 (25%)	3 (43%)		0 (0%)	6 (43%)		2 (22%)	4 (40%)	
Leve	2 (100%)	6 (35%)		4 (33%)	4 (57%)		3 (60%)	5 (36%)		4 (44%)	4 (40%)	
Moderado	0 (0%)	1 (5.9%)		1 (8.3%)	0 (0%)		1 (20%)	0 (0%)		0 (0%)	1 (10%)	
Severo	0 (0%)	4 (24%)		4 (33%)	0 (0%)		1 (20%)	3 (21%)		3 (33%)	1 (10%)	
Manguitos Perivasculares Cerebro			0.2			0.6			0.083			0.2
Ausencia	0 (0%)	8 (47%)		6 (50%)	2 (29%)		2 (40%)	6 (43%)		2 (22%)	6 (60%)	
Leve	1 (50%)	8 (47%)		5 (42%)	4 (57%)		1 (20%)	8 (57%)		6 (67%)	3 (30%)	
Moderado	1 (50%)	0 (0%)		0 (0%)	1 (14%)		1 (20%)	0 (0%)		1 (11%)	0 (0%)	
Severo	0 (0%)	1 (5.9%)		1 (8.3%)	0 (0%)		1 (20%)	0 (0%)		0 (0%)	1 (10%)	

¹ Estadística presentada: n (%).

² Prueba estadística realizada: Test exacto de Fisher.

Signo clínico "Encefalitis" agrupa al conjunto de signos que demuestran trastornos de conducta, ellos son: marcha compulsiva, vocalizaciones y presionar la cabeza contra objetos.

En el Cuadro X se muestra la asociación de los 4 signos clínicos neurológicos predominantes con la presencia de cuerpos de inclusión en cerebelo y cerebro, observándose una tendencia a la asociación estadística entre la presencia de convulsiones y de cuerpos de inclusión en el cerebro ($p = 0.057$). Así como también hay tendencia a la asociación entre la manifestación de signos medulares y la presencia de cuerpos de inclusión en cerebelo ($p = 0.068$).

Cuadro X

VARIABLE	Mioclonias			Convulsiones			Encefalitis			Signos medulares		
	NO N=2 ¹	SI N=17 ¹	valor p ²	NO N=12 ¹	SI N=7 ¹	valor p ²	NO N=5 ¹	SI N=14 ¹	valor p ²	NO N=9 ¹	SI N=10 ¹	valor p ²
Cuerpos de Inclusión Cerebelo	>0.9			0.5			0.6			0.068		
Ausencia	0 (0%)	1 (5.9%)		0 (0%)	1 (14%)		0 (0%)	1 (7.1%)		1 (11%)	0 (0%)	
Único	2 (100%)	11 (65%)		9 (75%)	4 (57%)		5 (100%)	8 (57%)		8 (89%)	5 (50%)	
Moderado	0 (0%)	4 (24%)		2 (17%)	2 (29%)		0 (0%)	4 (29%)		0 (0%)	4 (40%)	
Numeroso	0 (0%)	1 (5.9%)		1 (8.3%)	0 (0%)		0 (0%)	1 (7.1%)		0 (0%)	1 (10%)	
Cuerpos de Inclusión Cerebro	>0.9			0.057			0.7			0.5		
Ausencia	1 (50%)	9 (53%)		4 (33%)	6 (86%)		2 (40%)	8 (57%)		6 (67%)	4 (40%)	
Único	1 (50%)	7 (41%)		7 (58%)	1 (14%)		3 (60%)	5 (36%)		3 (33%)	5 (50%)	
Moderado	0 (0%)	1 (5.9%)		1 (8.3%)	0 (0%)		0 (0%)	1 (7.1%)		0 (0%)	1 (10%)	
Numeroso	0 (0%)	0 (0%)		0 (0%)	0 (0%)		0 (0%)	0 (0%)		0 (0%)	0 (0%)	

¹ Estadística presentada: n (%).

² Prueba estadística realizada: Test exacto de Fisher.

Signo clínico "Encefalitis" agrupa al conjunto de signos que demuestran trastornos de conducta, ellos son: marcha compulsiva, vocalizaciones y presionar la cabeza contra objetos.

7. DISCUSIÓN

En nuestra región son reportados frecuentemente brotes de Distemper canino tanto en perros domésticos como en animales silvestres (Jara *et al.* 2007; Headley *et al.* 2012; Pinotti *et al.* 2012; Budaszewski, 2017).

Los valores de letalidad en nuestro estudio fueron de 49% y coinciden con lo reportado por Beineke *et al.* (2009). Es sabido que no todos los animales infectados con el VDC mueren, siendo esto dependiente en muchos casos de la cepa viral infectante (Summers *et al.* 1984) y de la respuesta inmune protectora del animal infectado. Según el grado y la velocidad de la recuperación inmunológica, los animales pueden morir rápidamente o recuperarse después de desarrollar una enfermedad leve o incluso subclínica (Krakowka *et al.* 1975; Vandeveld & Zurbriggen, 1995).

En relación con la sobrevida en nuestros animales en función de su edad, otros autores han reportado resultados similares vinculando dichos hallazgos a la inmadurez del sistema inmunológico que hace al individuo más susceptible al VDC, la falta de inmunización pasiva a través del calostro, así como a una inmunización activa incompleta (Krakowka & Koestner, 1976; Silva *et al.* 2009; Headley *et al.* 2012). Además, las principales causas de muerte natural o de eutanasia en cachorros en el Estado de Río Grande do Sul (Brasil) fueron las enfermedades infecciosas y dentro de ellas el Distemper canino (Fighera *et al.* 2008).

Al mismo tiempo, se encontró una tendencia a superar la infección en aquellos animales que habían sido vacunados en algún momento de su vida o presentaban vacunas al día. Teniendo en cuenta que, si el animal recibió su última dosis de vacuna a partir de los 4 meses de edad, los anticuerpos maternos se encontrarían en niveles suficientemente bajos como para permitir una eficaz inmunización activa, por lo tanto, frente a una nueva exposición al agente infeccioso la memoria inmunológica sería capaz de desencadenar una respuesta inmune intensa y duradera (Day *et al.* 2016; Franco & Puentes, 2020). Además, el trabajo de Day *et al.* (2016) menciona que los perros vacunados apropiadamente con vacunas a virus vivos modificados tendrían un 98% de protección contra la enfermedad del Distemper canino.

Asimismo en la población estudiada, se identificaron varios casos de animales que, pese a estar inmunizados con vacunas combinadas comerciales que incluían antígenos contra el VDC, igualmente enfermaron y murieron (ver Anexo XIII la publicación de Feijóo *et al.* 2021 en *Journal of Veterinary Diagnostic Investigation*), similares resultados fueron reportados por Lan *et al.* (2006), Feijóo *et al.* (2009),

Woma *et al.* (2010), Richards *et al.* (2011), Budaszewski *et al.* (2014), Galán *et al.* (2014), Fairley *et al.* (2015), Anis *et al.* (2018), Lariccia & Kramer (2018).

En nuestros casos, los síntomas de la enfermedad ocurrieron dentro de los 15 días posteriores a la vacunación en 2 animales (casos 1 y 2), esto podría deberse a dos situaciones diferentes, una de ellas es la posibilidad de aparición del Distemper canino debido a la vacunación, ya que existe una afectación neurológica llamada encefalitis postvaccinal (Hartley, 1974), donde algunos animales jóvenes desarrollan la enfermedad entre 1 y 3 semanas después de la vacunación (Larson & Schultz, 2007; Fairley *et al.* 2015; Cantile & Youssef, 2016), mientras que otra posibilidad podría ser la reversión de virulencia de la vacuna, y en referencia a esto hay diferentes trabajos que plantean situaciones opuestas (Appel, 1978; Lan *et al.* 2006; Sarute *et al.* 2011).

En nuestro estudio, uno de los animales (caso 3) fue vacunado al mes de presentar un cuadro de sintomatología respiratoria, por lo tanto en este caso, pudo ser que estuviera infectado previamente, ya que se sugiere que una de las posibles fallas en la vacunación es la eventualidad de una infección anterior al momento de administrar la vacuna (Negrão *et al.* 2006). En otro animal (caso 4) se presentaron síntomas de enfermedad 11 meses después de la vacunación, y es sabido que a medida que los anticuerpos disminuyen entre los períodos de vacunación, potencialmente hay un umbral importante en el que los anticuerpos ya no protegen contra las cepas heterólogas virales (Anis *et al.* 2018). Por otro lado, en el caso 5, el animal llevaba 22 meses sin recibir la vacuna, pero había sido vacunado con certificación veterinaria durante los 3 primeros años de su vida, y aunque la revacunación anual ha sido una práctica común durante los últimos años, existen estudios serológicos y de desafío que demuestran que la duración de la inmunidad para las vacunas a virus vivo modificado contra el VDC es de 3 a 9 años o más, por lo que este animal debería haber conservado inmunidad activa (Abdelmagid *et al.* 2004; Larson & Schultz, 2007; Schultz *et al.* 2010; Mitchell *et al.* 2012, Killey *et al.* 2018; Day *et al.* 2020), lo que no ocurrió en este caso, sin que haya reportes previos que nos puedan aportar datos para entender lo ocurrido.

Es por ello, que para los animales de los casos 3, 4 y 5 también se consideró la posibilidad que la infección podría haberse desarrollado por una cepa de virus diferente a la utilizada en la vacuna (Lan *et al.* 2006; Schultz *et al.* 2010; Kapil & Yeary, 2011). Desde hace varios años, son frecuentes los trabajos que mencionan la ocurrencia de enfermedad por el VDC en animales vacunados tanto jóvenes como adultos, sugiriéndose como una de las fallas en la vacunación a la existencia de diferencias antigénicas entre las cepas utilizadas en las vacunas comercializadas en Uruguay y las cepas de campo que circulan actualmente (Koutinas *et al.* 2002;

Lan *et al.* 2006; Negrão *et al.* 2006; Calderón *et al.* 2007; Sarute *et al.* 2011; Budaszewski *et al.* 2014; Riley & Wilkes, 2015; Anis *et al.* 2018). De hecho, para los casos 3 y 4 a partir de la caracterización genética de la cepa viral causante de la enfermedad, confirmamos la infección por cepas de campo sudamericanas (Kiki y Uy251) pertenecientes al linaje Europa-1/América del Sur-1, las cuales no están incluidas en las vacunas comerciales disponibles en Uruguay. Nuestros resultados destacan la relevancia de la infección por el VDC en animales vacunados, la circulación de al menos dos cepas de campo que no están incluidas en las vacunas comerciales (Feijóo *et al.* 2021), la necesidad de intensificar las medidas de control actuales y la necesidad de contar con vacunas comerciales específicas contra el VDC que incluyan cepas de campo sudamericanas.

En todos estos animales es importante tener en cuenta como causal de falla en la vacunación, además de las citadas anteriormente, un manejo inadecuado de la vacuna (Day *et al.* 2016), aunque esta opción resulta poco probable en aquellos animales con vacunación certificada por Médicos Veterinarios.

Nuestros resultados referentes a los signos clínicos muestran que todos los animales presentaron uno o más signos sistémicos de enfermedad causada por el VDC, en la mayoría fueron antes de presentar los signos neurológicos (entre 8 y 50 días previos) y otros los presentaron en forma simultánea. Similares resultados fueron reportados sugiriendo la ocurrencia de signos de afectación del SNC entre 7 y 21 días luego de la recuperación de los signos clínicos respiratorios y gastrointestinales, aunque en algunos animales el deterioro neurológico ocurre meses después, e incluso pueden ocurrir sin antecedentes de signos sistémicos (Summers & Appel, 1994; Vandeveldel & Zurbriggen, 2005; Martella *et al.* 2008).

Por los motivos antedichos destacamos la importancia de haber realizado el seguimiento clínico en nuestros animales durante 3 meses antes de establecer un pronóstico vital favorable, pues se sabe que el virus puede persistir en el SNC durante 60 días o más (Vandeveldel *et al.* 1985; Martella *et al.* 2008; Kapil & Yeary, 2011).

Todos nuestros animales presentaron encefalomiелitis y aunque es una manifestación común de la infección por el VDC, la bibliografía menciona que se produce en el 30 – 50% de los animales infectados (Summers & Appel, 1994; Rudd *et al.* 2006). Es probable que nuestros resultados difieran de esos autores debido a un sesgo de selección, pues los animales que finalmente se incluyeron en este trabajo presentaban algún signo neurológico.

Las expresiones clínicas de encefalomiелitis son muy variadas porque el VDC puede afectar dentro del SNC tanto la sustancia blanca como la sustancia gris (Summers

et al. 1984), y mientras que algunos trabajos refieren a que las complicaciones neurológicas presentadas por los animales dependerían de la distribución viral en el SNC (Deem *et al.* 2000; Koutinas *et al.* 2002), otros dicen que es erróneo correlacionar las manifestaciones clínicas con la naturaleza y el alcance de la lesión dentro del SNC (Vandeveldt *et al.* 1981; Summers *et al.* 1984). Además, el alcance de la inmunosupresión sería la determinante no solo de la duración de la enfermedad sino también de la neurovirulencia, y esto confirma aún más el vínculo entre la eficiencia de la respuesta inmune del huésped para controlar la infección y la incidencia de neuroinvasión (Bonami *et al.* 2007; Headley *et al.* 2012). Pero nuestros resultados muestran que la existencia de neurovirulencia fue independiente de la duración de la enfermedad y de la edad del animal al momento de la infección, por lo tanto, coincidimos en pensar que no se deberían correlacionar las manifestaciones clínicas presentadas por los animales con el alcance de la lesión dentro del SNC.

Parece probable pensar entonces que, en la encefalomiелitis por Distemper canino presentada por nuestros animales, fue la cepa viral la que jugó un papel importante en la interacción huésped – agente, pues en los resultados de inoculación experimental con cepas virulentas realizados por Summers *et al.* (1984), hubo animales que murieron, otros permanecieron persistentemente infectados y algunos se recuperaron rápidamente. Suponiendo que esto mismo fue lo que sucedió con los animales de este trabajo, aunque recordemos que pudiera existir un sesgo de selección, ya que todos tenían signos neurológicos.

Referente al inicio de los signos neurológicos nuestros datos son similares a lo reportado por Koutinas *et al.* (2002), siendo en la mayoría de nuestros casos, de inicio gradual con un curso crónico progresivo, y en aquellos animales que murieron fueron progresivos y multifocales.

El signo neurológico predominante fue la presencia de mioclonias, tanto localizadas como generalizadas, y esto coincide con lo reportado en otros trabajos (Koutinas *et al.* 2002; Silva *et al.* 2007; Scarpelli, 2008; Headley *et al.* 2015). Además, fue posible encontrar una diferencia estadística significativa entre la presencia de mioclonias y el hecho de estar vacunado, en donde un altísimo porcentaje de los animales no vacunados presentaron mioclonias. Esto se podría explicar porque el hecho de estar vacunados puede llevar a que la enfermedad se desarrolle en forma más leve, con menor cantidad de signos clínicos, Abdelmagid *et al.* (2004) demuestra que de todos los animales vacunados que sobrevivieron a un desafío con el VDC, el 90% de ellos no desarrolló signos clínicos de enfermedad.

En los animales que murieron y se les realizó el estudio anatomopatológico, fue posible encontrar una tendencia a la asociación entre la presencia de mioclonias y

la presencia de desmielinización en cerebelo. Este resultado no explica la etiología de las mioclonias, aunque algunas investigaciones han atribuido la presencia de mioclonias a daños en la médula espinal o en el tronco encefálico dentro de circuitos neuronales intrínsecos (Koutinas *et al.* 2002; Lorenz & Kornegay, 2004), la realidad es que el mecanismo de las mioclonias en la encefalomiелitis por Distemper canino aún no ha sido dilucidado definitivamente.

El comportamiento clínico sugerente de encefalitis presentado en los animales, como vocalización, presión de la cabeza contra objetos y marcha compulsiva, son todos indicativos de un déficit cortical (Lorenz & Kornegay, 2004; Amude *et al.* 2007). Las lesiones histopatológicas halladas en la corteza cerebral de los animales que murieron y fueron estudiados en este trabajo, parecen confirmar este signo clínico, ya que se encontró una tendencia a la correlación estadística entre la presencia de signos clínicos sugerentes de encefalitis y el hallazgo histopatológico de manguitos perivasculares indicadores de respuesta inflamatoria.

Siguiendo con el análisis estadístico, también se encontró diferencia significativa entre la presencia de signos clínicos sugerentes de encefalitis y la sobrevivencia de los animales, es decir, de los animales que murieron, el 74% de ellos presentaban esos signos clínicos. Figuera *et al.* (2008) encontraron que el Distemper canino representa la principal causa de muerte, o la razón para definir la eutanasia, en aquellos caninos que habían sido sometidos a necropsia. Si bien el hecho de la ausencia clínica de signos sugerentes de encefalitis podría hablar de un mejor pronóstico vital, es importante tener en cuenta en este resultado, que el punto final para decidir la eutanasia en nuestros animales fue la presencia de algún signo clínico sugerente de encefalitis, por lo que sería esperable que la mayor cantidad de animales muertos en nuestro estudio hayan presentado esos signos clínicos.

La actividad convulsiva observada en los animales de nuestro estudio es indicativa de daños localizados en corteza cerebral, tálamo e hipotálamo (Lorenz & Kornegay, 2004; Takenaka *et al.* 2016), los cuales fueron confirmados al realizar los estudios histopatológicos en los animales que murieron. Además, existió una tendencia a la asociación estadística entre la presencia de convulsiones y de cuerpos de inclusión en el cerebro. Es importante tener en cuenta que en nuestros resultados no está especificada exactamente la región anatómica en la cual fueron observados esos cuerpos de inclusión ni cada célula en la cual fueron encontrados, como sí fue reportado previamente en otro estudio (Silva *et al.* 2007). En nuestro caso, tal como lo indica Vandeveld *et al.* (1981), fue una confirmación de la presencia de replicación viral en las células afectadas. La presencia de convulsiones no fue un signo clínico muy frecuente en nuestros animales (10/39), pero una característica importante que presentaron este tipo de convulsiones fue la dificultad de controlarlas

con los anticonvulsivantes utilizados de rutina en caninos, por lo tanto, se necesitarían otros estudios para hallar algún fármaco que muestre mayor eficacia en estos casos. Pudiendo ser este, un campo interesante de ensayo de nuevos fármacos anticonvulsivantes.

Ninguno de los animales de este estudio presentó signos clínicos de disfunción cerebelosa, aunque las lesiones histopatológicas mayormente encontradas en ellos estaban presentes en cerebelo. Se sabe que la sustancia blanca cerebelosa es uno de los lugares más frecuentes para el hallazgo de las lesiones del VDC (Summers *et al.* 1979; Vandeveldel *et al.* 1981; Silva *et al.* 2009) y además Koutinas *et al.* (2002) menciona en su trabajo que la mayoría de las lesiones cerebelosas encontradas, no están acompañadas por signos clínicos característicos. Por consiguiente, consideramos importante tener presente el VDC en el diagnóstico diferencial de animales que presenten sintomatología de afectación cerebelosa.

Nuestros resultados referentes a los cambios macroscópicos coinciden en parte con lo encontrado en la literatura donde mencionan que no se encuentran hallazgos graves en el SNC (Summers *et al.* 1979; Koutinas *et al.* 2002; Silva *et al.* 2009; Slaviero *et al.* 2019). En nuestro estudio, se confirmó macroscópicamente congestión meningoencefálica con adherencias y engrosamiento de las meninges en 14 animales que, además, habían presentado previamente signos clínicos compatibles con encefalitis entre otras manifestaciones clínicas. En base a nuestros resultados, podemos suponer que el animal que presenta signos clínicos sugerentes de encefalitis causada por el VDC ya tiene una alteración estructural (posiblemente vinculada al proceso inflamatorio asociado a la infección viral) que lo conduce progresivamente a la compresión de su masa encefálica dentro del cráneo, por lo tanto, es lógico pensar que ese animal está padeciendo mucho dolor, siendo necesario en estos casos, la administración de analgésicos. Siendo este, otro campo para el estudio de nuevos fármacos analgésicos en los caninos infectados.

En buena parte de este estudio y basándonos en los registros clínicos de los casos estudiados, pudimos comparar las diferencias entre los animales vacunados y no vacunados, en función de las lesiones histopatológicas identificadas con mayor frecuencia en su SNC. En base al estudio histopatológico de ambos grupos, el cambio más característico hallado tanto en el grupo de vacunados como en el de no vacunados fue la desmielinización multifocal, siendo el parénquima periventricular la zona que mostró una desmielinización más severa. Además, en esas regiones con severa desmielinización, se detectó mediante IHQ la presencia de antígenos del VDC principalmente en el interior de las células gliales, siendo los astrocitos la población celular con mayor inmunomarcación contra el VDC, este dato es coincidente con reportes anteriores, y se considera que la abundante presencia

del virus en los astrocitos está relacionada con el mecanismo desencadenante de la desmielinización en los animales afectados (Mutinelli *et al.* 1988; Pan *et al.* 2013; Lempp *et al.* 2014). Existen varios trabajos realizados en animales naturalmente infectados con el VDC con antecedentes de vacunación desconocidos, que reportan que la desmielinización es uno de los cambios característicos de esta enfermedad (Summers *et al.* 1979; Vandeveldel *et al.* 1981; Alldinger *et al.* 2000; Moro *et al.* 2003; Kabakci *et al.* 2004; Gröters *et al.* 2005; Amude *et al.* 2007; Seehusen *et al.* 2007; Silva *et al.* 2007; Pan *et al.* 2013; Galán *et al.* 2014; Lempp *et al.* 2014; Ulrich *et al.* 2014).

Se considera que la desmielinización temprana no inflamatoria observada en la encefalomiелitis aguda por Distemper canino se produce por acción directa del virus, pero que la misma puede agravarse y acelerar la destrucción de la mielina en las siguientes etapas de la enfermedad por la acción de los astrocitos reactivos y la acción de la inmunidad humoral local (Vandeveldel *et al.* 1981; Amude *et al.* 2007; Klemens *et al.* 2019). Por lo tanto, los animales infectados pueden sufrir una lesión directa sobre el SNC inducida por el virus o una lesión indirecta, que sería la resultante de la agresión celular por la inmunidad desarrollada (Beineke *et al.* 2009).

En nuestro trabajo, observamos la desmielinización y la presencia de manguitos perivasculares al mismo tiempo, ya que no fue posible establecer el momento preciso del ingreso del virus al organismo del animal. Sería posible establecer la secuencia de eventos tempranos en la encefalomiелitis por Distemper canino, si se provoca una infección experimental con una cepa conocida del VDC y se realizan estudios secuenciales en momentos conocidos después de la infección, tal como lo reportado por Summers *et al.* (1979), quienes demuestran que la desmielinización comienza a observarse a los 24 días post-infección y que los días anteriores sólo se observaba inflamación perivascular generalizada con manguitos linfoplasmocíticos perivasculares, que poco a poco van disminuyendo, y pasados 20 días post-infección casi están ausentes.

Nuestros resultados comparando los hallazgos histopatológicos en los animales vacunados y no vacunados, mostraron que no hubo diferencias en cuanto a la presencia e intensidad de las lesiones características causadas por el VDC, en todos los casos se observó desmielinización, manguitos perivasculares, leptomeningitis, gliosis y cuerpos de inclusión. Estas lesiones son similares a las previamente reportadas por otros autores (Vandeveldel *et al.* 1981; Silva *et al.* 2009; Pan *et al.* 2013).

En nuestro caso, se observaron zonas de hemorragia perivascular en 3 animales del grupo no vacunados, identificando esa lesión en el parénquima cerebral de 2 de ellos y en el parénquima cerebeloso en el otro caso. Galán *et al.* (2014) describen

las hemorragias multifocales como uno de los cambios característicos en los perros adultos vacunados. Aunque la incidencia de esta lesión fue baja en nuestro estudio, este hallazgo puede ser uno de los cambios característicos causados por la infección por el VDC en animales no vacunados en nuestras condiciones, debiendo considerarse al momento de hacer estudios histopatológicos con fines diagnósticos en nuestro país.

Por otro lado, en cuanto a la distribución de las lesiones, fueron más severas en el cerebelo que en el cerebro y esto fue observado en ambos grupos. Existen reportes que estudian las lesiones en diferentes zonas del SNC (Bathen-Noethen *et al.* 2008), pero todos ellos coinciden en decir que el cerebelo es la zona que mayormente se ve afectada (Summers *et al.* 1979; Vandeveldel *et al.* 1981; Silva *et al.* 2009). Amude *et al.* (2011) menciona una presentación atípica donde se observa mayor afectación en el cerebro. No obstante ello, todos los reportes también coinciden en reafirmar la característica multifocal de la infección por el VDC (Summers *et al.* 1979; Vandeveldel *et al.* 1981; Silva *et al.* 2009).

En nuestro estudio, clasificamos las principales lesiones según el método de Vandeveldel *et al.* (1981) y como resultado, en el grupo no vacunado, se clasificaron 10 casos subagudos y 4 crónicos, mientras en el grupo vacunado, fueron 4 casos subagudos y 1 animal estaba en la etapa crónica de la enfermedad, considerando estudios previos de clasificación de las lesiones histopatológicas (Summers *et al.* 1979; Vandeveldel *et al.* 1981; Alldinger *et al.* 2000; Gröters *et al.* 2005; Seehusen *et al.* 2007; Lempp *et al.* 2014; Ulrich *et al.* 2014), y comparando nuestros resultados con los previamente reportados, se entiende que no hubo diferencias en cuanto a las etapas entre ambos grupos, además observamos que ningún animal presentó la etapa aguda de la enfermedad. Nuestros resultados difieren de los obtenidos por Kabakci *et al.* (2004) y Headley *et al.* (2001), quienes, trabajando también en perros infectados naturalmente, observan en forma frecuente animales en la etapa aguda de la enfermedad, aunque no tenemos una explicación definitiva para estas discrepancias, no podemos descartar que las mismas sean debidas a la existencia de diferencias entre las cepas del virus infectante entre los reportes anteriores y el nuestro.

En los animales estudiados en nuestro trabajo, todas las regiones anatómicas examinadas presentaron alguna lesión causada por la infección con el VDC, confirmando el carácter multifocal del Distemper canino con cambios característicos que han sido reportados desde los primeros estudios histopatológicos de esta enfermedad (Perdrau & Pugh, 1930; Hurst *et al.* 1943; Koprowski *et al.* 1950).

Se han sugerido posibles rutas de diseminación viral desde la periferia hacia el SNC y en el presente estudio logramos confirmar algunas de ellas. De acuerdo con los

resultados obtenidos, hubo evidencia de propagación del virus a través del revestimiento ependimario de los ventrículos y las células epiteliales del plexo coroideo, desde las células de la piamadre a la sustancia gris subpial a través del fluido cerebroespinal. Esta ruta de diseminación a partir del fluido cerebroespinal y a través de las células epiteliales del plexo coroideo ya había sido sugerida en estudios anteriores (Higgins *et al.* 1982; Vandeveldel *et al.* 1985), y la liberación del virus localmente provocaría lesiones periventriculares y subpiales (Vandeveldel & Zurbriggen, 2005; Beineke *et al.* 2009). Además, existe evidencia que demuestra que el virus que ingresa a través de esta vía de propagación, ya se encuentra en el SNC a los 28 días post-infección (Rudd *et al.* 2006).

Nuestro estudio también confirmó en varios de los animales, la invasión viral directa de la corteza cerebelosa desde la piamadre afectada por meningitis, encontrándose en esos casos, necrosis cortical en la zona subyacente a las meninges, y la presencia de intensa inmunomarcación contra el VDC en esas mismas regiones. Hasta donde sabemos, no hay reportes previos que demuestren una evidencia tan clara de la entrada del virus desde la piamadre hacia la sustancia blanca cerebelosa.

Otra ruta de propagación que se confirmó en nuestro estudio es el ingreso a partir de la invasión del parénquima cerebral que rodea los vasos sanguíneos, indicativo de diseminación hematogena directa. Mediante la técnica de IHQ logramos detectar células mononucleares dentro de las paredes de los vasos sanguíneos y en la luz vascular, que contenían el antígeno viral. En estos casos, la evidencia demostró que el virus se movía desde los vasos sanguíneos hacia el parénquima cerebral. Resultados similares fueron propuestos previamente por Rudd *et al.* (2006), mientras que el estudio realizado por Summers *et al.* (1978) demuestra que apenas 8 a 10 días después de la infección experimental intranasal en perros SPF usando una cepa virulenta de VDC, los linfocitos infectados ya están presentes en los manguitos perivasculares y en el parénquima cerebral adyacente.

La propagación viral a través de la vía anterógrada utilizando los nervios olfatorios es otra posible ruta de ingreso viral al SNC. Según algunos trabajos experimentales, esto se produciría 14 días post-infección (Summers *et al.* 1978, Rudd *et al.* 2006). Esta vía no fue demostrada en nuestra investigación, pero resulta una interesante línea de trabajo a explorar por nuestro grupo en el futuro, lo que contribuiría a confirmar esta ruta de ingreso, y de esta manera, avanzar en el conocimiento de la patogenicidad del VDC en animales infectados naturalmente.

Finalmente, y teniendo en cuenta que nuestro trabajo se basó en casos naturales, no pudiéndose por ello, identificar los tiempos exactos de ingreso del virus al SNC, ni la evolución secuencial de las lesiones, ya que, para ello, se deberían haber realizado infecciones experimentales como las descritas por Summers *et al.* (1978),

en las que se define el momento preciso de la infección y se sacrifican los animales infectados a tiempos conocidos. Como es bien sabido, estos diseños experimentales son de gran severidad y hoy resultarían casi que imposibles de justificar e implementar tanto por razones éticas, como económicas y sociales. Es por ello, que considerando este último comentario solamente como un ejercicio intelectual de cómo “reforzar y pulir nuestro diseño experimental”, en nuestras condiciones de estudio, con las limitaciones ya manifestadas, pudimos explorar e identificar dos de las rutas de ingreso del virus al SNC en perros domésticos infectados naturalmente por el VDC.

8. CONCLUSIONES

1. Los signos clínicos neurológicos de los animales presentados para estudio *post-mortem*, se correlacionaron parcialmente con los hallazgos histopatológicos identificados en su SNC, no pudiendo identificar un patrón claro de asociación entre ambas variables.
2. Se confirmó la presencia de lesiones macroscópicas sugestivas de encefalitis durante el examen *post-mortem*, confirmándose histológicamente por la presencia de manguitos perivasculares de distribución multifocal tanto en cerebelo como en el cerebro de los mismos animales.
3. Las lesiones histopatológicas características de la infección por el VDC tanto en animales vacunados como no vacunados fueron la presencia de desmielinización, gliosis, meningitis, manguitos perivasculares, necrosis y cuerpos de inclusión. La diferencia constatada entre ambos grupos fue la presencia de hemorragias perivasculares en el grupo de no vacunados.
4. En cuanto a la distribución de las lesiones histopatológicas, fueron más severas en el cerebelo que en el cerebro en ambos grupos.
5. Usando IHQ contra el VDC en las regiones con daños histopatológicos característicos, se confirmó su co-localización distribuyendo la inmunomarcación de forma extensa y multifocal en astrocitos, neuronas, linfocitos intravasculares y perivasculares de la piamadre y células epiteliales del plexo coroideo, así como en células endoteliales de los ventrículos.
6. En nuestras condiciones experimentales pudimos explorar e identificar dos de las rutas de ingreso del virus al SNC, a través de la diseminación hematológica directa y del fluido cerebroespinal.
7. De acuerdo con nuestro estudio clínico y anatómico-patológico, el diagnóstico diferencial de Distemper canino siempre debe considerarse en animales con enfermedad neurológica, incluso en animales vacunados.

9. REFERENCIAS BIBLIOGRÁFICAS

1. Abdelmagid OY, Larson L, Payne L, Tubbs A, Wasmoen T, Schultz R. (2004). Evaluation of the efficacy and duration of immunity of a canine combination vaccine against virulent parvovirus, infectious canine hepatitis virus, and distemper virus experimental challenges. *Vet Therapeut* 5: 173-186.
2. Alldinger S, Fonfara S, Kremmer E, Baumgärtner W. (2000). Up-regulation of the hyaluronate receptor CD44 in canine distemper demyelinated plaques. *Acta Neuropathol* 99: 138-146.
3. Amude AM, Alfieri AA, Alfieri AF. (2007). Clinicopathological findings in dogs with distemper encephalomyelitis presented without characteristic signs of the disease. *Res Vet Sci* 82: 416-422.
4. Amude AM, Alfieri AF, Alfieri AA. (2010a). Canine distemper virus and multiple sclerosis: A real or an anecdotal association? *Appl Microbiol Biot* 737-745.
5. Amude AM, Alfieri AF, Alfieri AA. (2010b). Clinical courses and neurological signs of canine distemper virus infection in dogs. *Appl Microbiol Biot* 723-728.
6. Amude AM, Alfieri AF, Alfieri AA. (2010c). Non-conventional neuropathological manifestations of canine distemper virus infection in dogs. *Appl Microbiol Biot* 729-736.
7. Amude AM, Headley SA, Alfieri AA, Esteves Beloni SN, Alfieri AF. (2011). Atypical necrotizing encephalitis associated with systemic canine distemper virus infection in pups. *J Vet Sci* 12: 409-411.
8. Anis E, Holford AI, Galyon GD, Wilkes RP. (2018). Antigenic analysis of genetic variants of canine distemper virus. *Vet Microbiol* 219: 154-160.
9. Appel MJP. (1978). Reversion to virulence of attenuated canine distemper virus in vivo and in vitro. *J Gen Virol* 41: 385-393.
10. Appel MJP & Summers BA. (1995). Pathogenicity of morbilliviruses for terrestrial carnivores. *Vet Microbiol* 44: 187-191.
11. Araujo M. (2018). Aspectos biológicos e epidemiológicos da cinomose canina na região metropolitana de Belém/PA. Tesis doctoral, Universidade Federal do Pará, Brasil.

12. Bathen-Noethen A, Stein VM, Puff C, Baumgärtner W, Tipold A. (2008). Magnetic resonance imaging findings in acute canine distemper virus infection. *J Small Anim Pract* 49: 460-467.
13. Beineke A, Puff C, Seehusen F, Baumgärtner W. (2009). Pathogenesis and immunopathology of systemic and nervous canine distemper. *Vet Immunol Immunophatol* 127: 1-18.
14. Beineke A, Baumgärtner W, Wohlsein P. (2015). Cross-species transmission of canine distemper virus – an update. *One Health* 1: 49-59.
15. Bonami F, Rudd PA, von Messling V. (2007). Disease duration determines canine distemper virus neurovirulence. *J Virol* 81: 12066-12070.
16. Budaszewski R, Pinto LD, Weber MN, Cardart ET, Alves CD, Martella V, Ikuta N, Lunge VR, Canal CW. (2014). Genotyping of canine distemper virus strains circulating in Brazil from 2008 to 2012. *Virus Res* 180: 76-83.
17. Budaszewski R & von Messling V. (2016). Morbillivirus experimental animal models: measles virus pathogenesis insights from canine distemper virus. *Viruses* 8: 274-285.
18. Budaszewski R. (2017). Estudos sobre vacinologia e evolução do vírus da cinomose canina. Tesis doctoral, Universidade Federal do Rio Grande do Sul, Faculdade de Veterinária, Porto Alegre, Brasil.
19. Calderón MG, Remorini P, Periolo O, Iglesias M, Mattion N, La Torre J. (2007). Detection by RT-PCR and genetic characterization of canine distemper virus from vaccinated and non-vaccinated dogs in Argentina. *Vet Microbiol* 125: 341-349.
20. Cantile C & Youssef S. (2016). Nerve System. In: Maxie MG, ed. Jubb, Kennedy, and Palmer's Pathology of Domestic Animals. 6th ed. Vol. 1. St. Louis, MO: Elsevier, 250-406.
21. Cosby SL. (2012). Morbillivirus cross-species infection: is there a risk for humans? *Future Vir* 7: 1103-1113.
22. Day MJ, Horzinek MC, Schultz RD, Squires RA. (2016). Guidelines for the vaccination of dogs and cats. Compiled by the Vaccination Guidelines Group (VGG) of the World Small Animal Veterinary Association (WSAVA). *J Small Anim Pract* 57: 1-45.

23. Day MJ, Crawford C, Marcondes M, Squires RA. (2020). Recommendations on vaccination for Latin American small animal practitioners: a report of the WSAVA Vaccination Guidelines Group. *J Small Anim Pract* 61: 1-35.
24. de Swart RL, Duprex WP, Osterhaus ADME. (2012) Rinderpest eradication: Lessons for measles eradication? *Curr Opin Virol* 2: 330-334.
25. Deem SL, Spelman LH, Yates RA, Montali RJ. (2000). Canine distemper in terrestrial carnivores: a review. *J Zoo Wildlife Med* 31: 441-451.
26. Espinal MA, Díaz FJ, Ruiz-Saenz J. (2014). Phylogenetic evidence of a new canine distemper virus lineage among domestic dogs in Colombia, South America. *Vet Microbiol* 172: 168-176.
27. Fairley RA, Knesl O, Pesavento PA, Elias BC. (2015). Post-vaccinal distemper encephalitis in two Border Collie cross littermates. *New Zeal Vet J* 63: 117-120.
28. Feijóo G, Lezama N, Rodríguez-Serpa C, Delucchi L. (2009). Distemper canino: estudio epidemiológico retrospectivo en el Hospital de la Facultad de Veterinaria: 1992-2005. En: 7° Congreso Nacional AUVE – SUVEPA. Hipódromo Nacional de Maroñas, 4 y 5 de noviembre de 2009. Montevideo. Uruguay.
29. Figuera RA, Souza TM, Silva MC, Brum JS, Graça DL, Kommers GD, Irigoyen LF, Barros CSL. (2008). Causas de morte e razões para eutanásia de cães da Mesorregião do Centro Ocidental Rio-Grandense (1965-2004). *Pesq Vet Bras* 28: 223-230.
30. Franco G & Puentes R. (2020). Pautas para la vacunación en caninos y felinos en Uruguay. *Veterinaria (Montevideo)* 56: 1-10.
31. Fuques E. (2017). Análisis filodinámico del virus distemper canino. Tesina de grado, Licenciatura en Bioquímica, Facultad de Ciencias, UdelaR, Uruguay.
32. Galán A, Gamito A, Carletti BE, Guisado A, de las Mulas JM, Pérez J, Martín EM. (2014). Uncommon acute neurologic presentation of canine distemper in 4 adult dogs. *Can Vet J* 55: 373-378.
33. Gimeno E, Massone A, Portiansky E. (2000). Introducción a las Técnicas de Inmunohistoquímica y aplicaciones en Patología Veterinaria. Duodécimo Curso Internacional de Posgrado en Técnicas de Inmunohistoquímica, Lectinhistoquímica y Microscopía Electrónica. Universidad Nacional de la Plata. Argentina.

34. Gröters S, Alldinger S, Baumgärtner W. (2005). Up-regulation of mRNA for matrix metalloproteinases-9 and -14 in advanced lesions of demyelinating canine distemper leukoencephalitis. *Acta Neuropathol* 110: 369-382.
35. Hartley WJ. (1974). A post-vaccinal inclusion body encephalitis in dogs. *Vet Pathol* 11: 301-312.
36. Hass R, Johann JM, Caetano CF, Fischer G, Vargas GD, Vidor T, Hübner SO. (2008). Níveis de anticorpos contra o vírus da cinomose canina e o parvovírus canino em cães não vacinados e vacinados. *Arq Bras Med Vet Zootec* 60: 270-274.
37. Headley SA, Soares IC, Graça DL. (2001). Glial Fibrillary Acidic Protein (GFAP) immunoreactive astrocytes in dogs infected with canine distemper virus. *J Comp Pathol* 125: 90-97.
38. Headley SA, Amude AM, Alfieri AF, Bracarense AP, Alfieri AA. (2012). Epidemiological features and the neuropathological manifestations of canine distemper virus-induced infections in Brazil: a review. *Semina Cienc Agrar* 33: 1945-1978.
39. Headley SA, Santos TR, Bodnar L, Saut JPE, Silva AP, Alfieri AF, Medeiros AA, Soares NP, Alfieri AA. (2015). Molecular detection and phylogenetic relationship of wild-type strains of canine distemper virus in symptomatic dogs from Uberlândia, Minas Gerais. *Arq Bras Med Vet Zootec* 67: 1510-1518.
40. Higgins RJ, Krakowka SG, Metzler AE, Koestner A. (1982). Primary demyelination in experimental canine distemper virus induced encephalomyelitis in gnotobiotic dogs. *Acta Neuropathol* 58: 1-8.
41. Hurst EW, Cooke BT, Melvin P. (1943). Nervous distemper in dogs. *Aust J Exp Biol Med Sci* 21: 115-126.
42. Jara C, Matus P, Moreira R. (2007). Distemper canino en Isla Robinson Crusoe (Archipiélago Juan Fernández, V Región): antecedentes de un brote epidémico. *Boletín Veterinario Oficial. SAG, Chile* 8: 1-19.
43. Kabakci N, Yarim M, Karahan S, Guvenc T, Yaggi BB, Gurcan IS. (2004). Immunohistochemical investigation of cerebellum in dogs infected with canine distemper virus. *Acta Vet Hung* 52: 327-337.
44. Kapil S & Yeary TJ. (2011). Canine distemper spillover in domestic dogs from urban wildlife. *Vet Clin Small Anim* 41: 1069-1086.

45. Ke G, Ho C, Chiang M, Sanno-Duanda B, Chung C, Lin M, Shi Y, Yang M, Tyan Y, Liao P, Chu P. (2015). Phylodynamic analysis of the canine distemper virus hemagglutinin gene. *BMC Vet Res* 11: 1-15.
46. Killey R, Mynors C, Pearce R, Nell A, Prentis A, Day MJ. (2018). Long-lived immunity to canine core vaccine antigens in UK dogs as assessed by an in-practice test kit. *J Small Anim Pract* 59: 27-31.
47. Kim HH, Yang DK, Seo BH, Cho IS. (2018). Serosurvey of rabies virus, canine distemper virus, parvovirus, and influenza virus in military working dogs in Korea. *J Vet Med Sci* 80: 1424-1430.
48. Klemens J, Ciurkiewicz M, Chludzinski E, Iseringhausen M, Klotz D, Pfankuche VM, Ulrich R, Herder V, Puff C, Baumgärtner W, Beineke A. (2019). Neurotoxic potential of reactive astrocytes in canine distemper demyelinating leukoencephalitis. *Sci Rep* 9: 1-16.
49. Koprowski H, Jervis GA, James TR, Burkhart RL, Poppensiek GC. (1950). A study of canine encephalitis. *Am J Hyg* 51: 63-75.
50. Koutinas AF, Polizopoulou ZS, Baumgärtner W, Lekkas S, Kontos V. (2002). Relation of clinical signs to pathological changes in 19 cases of canine distemper encephalomyelitis. *J Comp Pathol* 126: 47-56.
51. Krakowka S, Olsen R, Confer A, Koestner A, McCullough B. (1975). Serologic response to canine distemper viral antigens in gnotobiotic dogs infected with canine distemper virus. *J Infect Dis* 132: 384-392.
52. Krakowka S & Koestner A. (1976). Age-related susceptibility to infection with canine distemper virus in gnotobiotic dogs. *J Infect Dis* 134: 629-632.
53. Krakowka S, Hoover EA, Koestner A, Ketring K. (1977). Experimental and naturally occurring transplacental transmission of canine distemper virus. *Am J Vet Res* 38: 919-922.
54. Lan NT, Yamaguchi R, Inomata A, Furuya Y, Uchida K, Sugano S, Tateyama S. (2006). Comparative analyses of canine distemper viral isolates from clinical cases of canine distemper in vaccinated dogs. *Vet Microbiol* 115: 32-42.
55. Lariccia LE & Kramer F. (2018). Distemper canino: estudio epidemiológico retrospectivo en el hospital de Facultad de Veterinaria (2006-2016). Tesis de grado. Facultad de Veterinaria, UdelaR, Uruguay.

56. Larson LJ & Schultz RD. (2007). Three-year duration of immunity in dogs vaccinated with a canarypox-vectored recombinant canine distemper virus vaccine. *Vet Therapeut* 8: 101-106.
57. Lempp C, Spitzbarth I, Puff C, Cana A, Kegler K, Techangamsuwan S, Baumgärtner W, Seehusen F. (2014). New aspects of the pathogenesis of canine distemper leukoencephalitis. *Viruses* 6: 2571-2601.
58. Loots AK, Mitchell E, Dalton DL, Kotzé A, Venter EH. (2017). Advances in canine distemper virus pathogenesis research: a wildlife perspective. *J Gen Virol* 98: 311-321.
59. Lorenz MD & Kornegay JN. (2004). *Handbook of Veterinary Neurology*. Ed. Saunders. 4^a ed. St. Louis, Missouri, US.
60. Martella V, Elia G, Buonavoglia C. (2008). Canine distemper virus. *Vet Clin Small Anim* 38: 787-797.
61. Martella V, Blixenkrone-Møller M, Elia G, Lucente MS, Cirone F, Decaro N, Nielsen L, Bányai K, Carmichael LE, Buonavoglia C. (2011). Lights and shades on an historical vaccine canine distemper virus, the Rockborn strain. *Vaccine* 29: 1222-1227.
62. Martínez-Gutiérrez M & Ruiz-Saenz J. (2016). Diversity of susceptible hosts in canine distemper virus infection: a systematic review and data synthesis. *BMC Vet Res* 12: 78-88.
63. Megid J, Teixeira CR, Cortez A, Heinemann MB, Antunes JMAP, Fornazari F, Rassy FB, Richtzenhain LJ. (2013). Canine distemper virus infection in a lesser grison (*Galictis cuja*): first report and virus phylogeny. *Pesq Vet Bras* 33: 247-250.
64. Mitchell SA, Zwijnenberg RJ, Huang J, Hodge A, Day MJ. (2012). Duration of serological response to canine parvovirus-type 2, canine distemper virus, canine adenovirus type 1 and canine parainfluenza virus in client-owned dogs in Australia. *Aust Vet J* 90: 468-473.
65. Moro L, Martins AS, Alves CM, Santos FGA, del Puerto HL, Vasconcelos AC. (2003). Apoptosis in the cerebellum of dogs with distemper. *J Vet Med* 50: 221-225.
66. Mutinelli F, Vandavelde M, Griot C, Richard A. (1988). Astrocytic infection in canine distemper virus-induced demyelination. *Acta Neuropathol* 77: 333-335.

67. Negrão FJ, Wosiacki SH, Alfieri AA, Alfieri AF. (2006). Perfil de restrição de um fragmento do gene da hemaglutinina amplificado pela RT-PCR a partir de estirpes vacinais e selvagens do vírus da cinomose canina. *Arq Bras Med Vet Zootec* 58: 1099-1106.
68. Nikolin VM, Olarte-Castillo XA, Osterrieder N, Hofer H, Dubovi E, Mazzoni CJ, Brunner E, Goller KV, Fyumagwa RD, Moehlman PD, Thierer D, East ML. (2017). Canine distemper virus in the Serengeti ecosystem: molecular adaptation to different carnivore species. *Mol Ecol* 26: 2111-2130.
69. Osterhaus ADME, Groen J, Spijkers H, Broeders J, Uytdehaag F, de Vries P, Teppema J, Visser I, van de Bildt M, Vedder E. (1990). Mass mortality in seals caused by a newly discovered virus-like morbillivirus. *Vet Microbiol* 23: 343-350.
70. Pan Y, Liu X, Meng L, Zhu G, Xia Y, Chen J, Yoshikawa T. (2013). Pathogenesis of demyelinating encephalopathy in dogs with spontaneous acute canine distemper. *J Integr Agr* 12: 334-343.
71. Panzera Y, Calderón MG, Sarute N, Guasco S, Cardeillac A, Bonilla B, Hernández M, Francia L, Bedó G, la Torre J, Pérez R. (2012). Evidence of two co-circulating genetic lineages of canine distemper virus in South America. *Virus Res* 163: 401-404.
72. Panzera Y, Sarute N, Carrau L, Aldaz J, Pérez R. (2014). Genetic diversity of canine distemper virus in South America. *Br J Virol* 1: 48-53.
73. Panzera Y, Sarute N, Iraola G, Hernández M, Pérez R. (2015). Molecular phylogeography of canine distemper virus: geographic origin and global spreading. *Mol Phylogenet Evol* 92: 147-154.
74. Perdrau JR & Pugh LP. (1930). The pathology of disseminated encephalomyelitis of the dog (The “nervous form of canine distemper”). *J Pathol* 33: 79-91.
75. Pinotti M, Gollan A, Passeggi C, Formentini E. (2012). Aspectos clínicos y epidemiológicos del Distemper canino. Estudio de casos diagnosticados en la ciudad de Santa Fe, entre los años 1998 y 2009. *FAVE Sección Ciencias Veterinarias* 11: 1-2.
76. Rendon-Marin S, da Fontoura Budaszewski R, Wageck Canal C, Ruiz-Saenz J. (2019). Tropism and molecular pathogenesis of canine distemper virus. *Virol J* 16: 30.

77. Richards TR, Whelan NC, Pinard CL, Castillo Alcala F, Wolfe KC. (2011). Optic neuritis caused by canine distemper virus in a Jack Russell terrier. *Can Vet J* 52: 398-402.
78. Riley MC & Wilkes RP. (2015). Sequencing of emerging canine distemper virus strain reveals new distinct genetic lineage in the United States associated with disease in wildlife and domestic canine populations. *Virology* 12: 219.
79. Ripple WJ, Estes JA, Beschta RL, Wilmers CC, Ritchie EG, Hebblewhite M, Berger J, Elmhagen B, Letnic M, Nelson MP, Schmitz OJ, Smith DW, Wallach AD, Wirsing AJ. (2014) Status and ecological effects of the world's largest carnivores. *Science* 343: 1241484.
80. Roelke-Parker ME, Munson L, Packer C, Kock R, Cleaveland S, Carpenter M, O'Brien S, Pospischil A, Hofmann-Lehmann R, Lutz H, Mwamengele G, Mgasa MN, Machange GA, Summers BA, Appel MJP. (1996). A canine distemper virus epidemic in Serengeti lions (*Phantera leo*). *Nature* 379: 441-445.
81. Rudd PA, Cattaneo R, von Messling V. (2006). Canine distemper virus uses both the anterograde and the hematogenous pathway for neuroinvasion. *J Virol* 80: 9361-9370.
82. Sarute N, Pérez R, Francia L, Hernández M, Bedó G, Bonilla B, Guasco S, Cardeillac A, Panzera Y. (2011). Primer diagnóstico molecular y caracterización parcial del gen de la nucleoproteína del virus distemper canino en Uruguay. *Veterinaria (Montevideo)* 47: 7-13.
83. Scarpelli E. (2008). Encefalomielite na cinomose canina: estudo prospectivo dos achados clínicos, histológicos e da RT-PCR. Tesis maestría, Faculdade de Ciências da Universidade Estadual de Campinas, Brasil.
84. Schultz RD, Thiel B, Mukhtar E, Sharp P, Larson LJ. (2010). Age and long-term protective immunity in dogs and cats. *J Comp Pathol* 142: 102-108.
85. Seehusen F, Orlando EA, Wewetzer K, Baumgärtner W. (2007). Vimentin-positive astrocytes in canine distemper: a target for canine distemper virus especially in chronic demyelinating lesions? *Acta Neuropathol* 114: 597-608.
86. Seehusen F & Baumgärtner W. (2010). Axonal pathology and loss precede demyelination and accompany chronic lesions in a spontaneously occurring animal model of multiple sclerosis. *Brain Pathol* 20: 551-559.

87. Seibel H, Siebert U, Rosenberger T, Baumgärtner W. (2014). Variable transcription of pro- and anti-inflammatory cytokines in phocine lymphocytes following canine distemper virus infection. *Vet Immunol Immunopathol* 161: 170-183.
88. Silva MC, Figuera RA, Brum JS, Graça DL, Kommers GD, Irigoyen LF, Barros CSL. (2007). Aspectos clinicopatológicos de 620 casos neurológicos de cinomose em cães. *Pesq Vet Bras* 27: 215-220.
89. Silva MC, Figuera RA, Mazzanti A, Brum JS, Pierezan F, Barros CSL. (2009). Neuropatologia da cinomose canina: 70 casos (2005-2008). *Pesq Vet Bras* 29: 643-652.
90. Silva AP, Bodnar L, Headley SA, Alfieri AF, Alfieri AA. (2014). Molecular detection of canine distemper virus (CDV), canine adenovirus A types 1 and 2 (CAAdV-1 and CAAdV-2), and canine parvovirus type 2 (CPV-2) in the urine of naturally infected dogs. *Semina Cienc Agrar* 35: 3231-3236.
91. Slaviero M, Presser Ehlers L, de Lorenzo C, Zafalon-Silva B, Driemeier D, Petinatti Pavarini S, Meller Alievi M, Sonne L. (2019). Aspectos anatomopatológicos e imuno-histoquímicos de cinomose em graxains. *Acta Sci Vet* 47: 1632.
92. Summers BA, Greisen HA, Appel MJG. (1978). Possible initiation of viral encephalomyelitis in dogs by migrating lymphocytes infected with distemper virus. *Lancet* ii: 187-189.
93. Summers BA, Greisen HA, Appel MJG. (1979). Early events in canine distemper demyelinating encephalomyelitis. *Acta Neuropathol* 46: 1-10.
94. Summers BA, Greisen HA, Appel MJG. (1984). Canine distemper encephalomyelitis: variation with virus strain. *J Comp Pathol* 94: 65-75.
95. Summers BA & Appel MJG. (1994). Aspects of canine distemper virus and measles virus encephalomyelitis. *Neuropathol Appl Neurobiol* 20: 525-534.
96. Takenaka A, Sato H, Ikeda F, Yoneda M, Kai C. (2016). Infectious progression of canine distemper virus from circulating cerebrospinal fluid into the central nervous system. *J Virol* 90: 9285-9292.
97. Tipold A, Vandeveld M, Jaggy A. (1992). Neurological manifestations of canine distemper virus infection. *J Small Anim Pract* 33: 466-470.

98. Ulrich R, Puff C, Wewetzer K, Kalkuhl A, Deschl U, Baumgärtner W. (2014). Transcriptional changes in canine distemper virus-induced demyelinating leukoencephalitis favor a biphasic mode of demyelination. *PLoS ONE* 9: e95917.
99. van Moll P, Alldinger S, Baumgärtner W, Adami M. (1995). Distemper in wild carnivores: an epidemiological, histological and immunocytochemical study. *Vet Microbiol* 44: 193-199.
100. Vandeveld M, Fankhauser R, Kristensen F, Kristensen B. (1981). Immunoglobulins in demyelinating lesions in canine distemper encephalitis. An immunohistological study. *Acta Neuropathol* 54: 31-41.
101. Vandeveld M, Zurbriggen A, Higgins RJ, Palmer D. (1985). Spread and distribution of viral antigen in nervous canine distemper. *Acta Neuropathol* 67: 211-218.
102. Vandeveld M & Zurbriggen A. (1995). The neurobiology of canine distemper infection. *Vet Microbiol* 44: 271-280.
103. Vandeveld M & Zurbriggen A. (2005). Demyelination in canine distemper virus infection: a review. *Acta Neuropathol* 109: 56-68.
104. Viana M, Cleaveland S, Matthiopoulos J, Halliday J, Packer C, Craft ME, Hampson K, Czupryna A, Dobson AP, Dubovi EJ, Ernest E, Fyumagwa R, Hoare R, Hopcraft JG, Horton DL, Kaare MT, Kanellos T, Lankester F, Mentzel C, Mlengeya T, Mzimhiri I, Takahashi E, Willet B, Haydon DT, Lembo T. (2015). Dynamics of a morbillivirus at the domestic-wildlife interface: canine distemper virus in domestic dogs and lions. *Proc Natl Acad Sci USA* 112: 1464-1469.
105. Woma TY, van Vuuren M, Bosman AM, Quan M, Oosthuizen M. (2010). Phylogenetic analysis of the haemagglutinin gene of current wild-type canine distemper viruses from South Africa: Lineage Africa. *Vet Microbiol* 143: 126-132.
106. Yoshikawa Y, Ochikubo F, Matsubara Y, Tsuruoka H, Ishii M, Shirota K, Nomura Y, Sugiyama M, Yamanouchi K. (1989). Natural infection with canine distemper virus in a Japanese monkey (*Macaca fuscata*). *Vet Microbiol* 20: 193-205.

10. LISTADO DE ANEXOS

ANEXO I

PLANILLA SEGUIMIENTO CLÍNICO DEL PACIENTE

SINTOMATOLOGÍA							
DIGESTIVOS		RESPIRATORIOS		NEUROLÓGICOS		DERMATOLÓGICOS	
Vómitos	SI / NO	Secreción Nasal:		Mioclónicas:		Hiperqueratosis nasal	
Anorexia	SI / NO	unilateral	SI / NO	localizadas		SI / NO	
Disorexia	SI / NO	bilateral	SI / NO	generalizadas	SI / NO		
Diarrea	SI / NO	serosa	SI / NO			Hiperqueratosis plantar:	
Tenesmo	SI / NO	purulenta	SI / NO	Convulsiones	SI / NO	MAD	MAI
Intususcepción	SI / NO	mucopurulenta	SI / NO	Ceguera	SI / NO	MPD	MPI
		Secreción ocular:		Encefalitis:			
		unilateral	SI / NO	cambios comportamiento	SI / NO	Pústulas ventral abdomen	
		bilateral	SI / NO	vocalización	SI / NO	SI / NO	
		serosa	SI / NO	caminatas	SI / NO		
		purulenta	SI / NO	apoya cabeza	SI / NO	Lesiones resto cuerpo	
		mucopurulenta	SI / NO			SI / NO	
				Signos medulares:			
		Tos:		ataxia	SI / NO		
		seca	SI / NO	paresia	SI / NO		
		húmeda	SI / NO	parálisis	SI / NO		
		productiva	SI / NO				
		Estertores	SI / NO	Signos vestibulares:			
		MV aumentado	SI / NO	inclinación cabeza	SI / NO		
		Reflejo tusígeno +	SI / NO	Nistagmo	SI / NO		
Disnea	SI / NO						
OTROS							
Hipoplasia dental		SI / NO					
Deshidratación		SI / NO					
Fiebre		SI / NO					

ANEXO II

PROCEDIMIENTO INCLUSIÓN EN PARAFINA

- a) **1^{er} Lavado:** alcohol **95°**GL durante 2 – 4 hs.
- b) **2° Lavado:** alcohol **95°**GL durante 2 – 3 hs.
- c) **1^{er} Lavado:** alcohol absoluto **100°**GL durante 3 – 4 hs.
- d) **2° Lavado:** alcohol absoluto **100°**GL durante 3 – 4 hs.
- e) **1^{er} Cloroformo:** over-night.
- f) **2° Cloroformo:** durante 3 – 4 hs.
- g) **Parafina:** no más de 4 – 6 hs

ANEXO III

PROCEDIMIENTO TINCIÓN CON HEMATOXILINA Y EOSINA (H&E)

- a) Dejar las láminas over-night en estufa.
- b) Desparafinar con:
Xilol 1: durante 10'
Xilol 2: durante 15'
- c) Hidratar con alcoholes decrecientes:
100°GL (pasajes 1 y 2) - **95°GL** - **70°GL** (menos de 1' en c/u)
- d) Lavar con H₂O corriente (último enjuague con H₂O destilada)
- e) Hematoxilina: 10'
- f) Lavar con H₂O corriente: 10' corriendo el H₂O fuerte.
- g) Eosina: 3 – 4'
- h) Lavar H₂O corriente (suave).
- i) Deshidratar con alcoholes crecientes:
70°GL - **95°GL** - **100°GL** (pasajes 1 y 2)
- j) Xilol 1
Xilol 2
- k) Montar

ANEXO IV

PROCEDIMIENTO TINCIÓN CON LUXOL FAST BLUE (LFB)

- a) Desparafinar con:
Xilol 1: durante 5 – 10'
Xilol 2: durante 5 – 10'
- b) Hidratar con alcoholes decrecientes:
100°GL (pasajes 1 y 2) - **95°GL** (menos de 5' en c/u)
- c) Incubar en solución de tinción LFB al 0.1% over-night en estufa a 50°C.
- d) Colocar en alcohol **95°GL** durante 1'
- e) Lavar con H₂O corriente
- f) Diferenciar la sección por inmersión en solución acuosa de Carbonato de Litio al 0.05% durante 5 – 20''
- g) Colocar en alcohol **70°GL** (3 pasajes durante 1')
- h) Lavar con H₂O corriente
- i) Deshidratar con alcoholes crecientes:
70°GL - **95°GL** - **100°GL** (pasajes 1 y 2) (menos de 5' en c/u)
- j) Xilol 1: durante 5 – 10'
Xilol 2: durante 5 – 10'
- k) Montar

ANEXO V

PROCEDIMIENTO TÉCNICA DE INMUNOHISTOQUÍMICA

- a) A partir de cortes de tejidos incluidos en parafina: colocar los cortes en láminas positivadas limpias, dejar en estufa over-night a 37°C.
- b) Desparafinar con:
 - Xilol 1: durante 5'
 - Xilol 2: durante 5'
- c) Hidratar con alcoholes decrecientes:
100°GL - 95°GL - 70°GL (2' en c/u)
- d) Lavar con H₂O corriente (último enjuague con H₂O destilada)
- e) Colocar en vaporera 30' a 95°C (con Buffer citrato 0.01 M / pH=6.0)
- f) Dejar a temperatura ambiente 20'
- g) Colocar en Buffer PBS (0.1 M / pH=7.4) durante 5'
- h) Secar con papel alrededor del preparado
- i) Agregar Peroxidasa durante 1'
- j) Enjuagar con H₂O destilada 5'
- k) Secar con papel alrededor del preparado
1. ANTICUERPO PRIMARIO (Bio-rad® [1mg/mL] MCA 1893, California, USA)
- l) Cubrir las muestras con el anticuerpo primario a dilución 1:250 e incubar over-night en cámara húmeda a 4°C.
- m) Lavar con Buffer PBS (0.1 M / pH=7.4) durante 5'
- n) Enjuagar con H₂O destilada 5'
- o) Secar con papel alrededor del preparado
2. ANTICUERPO SECUNDARIO: (Mouse-on-canine HRP-polymer, Biocare Medical®, California, USA)
- p) Cubrir las muestras con el anticuerpo secundario (dilución 1:250) e incubar 20' a temperatura ambiente.
- q) Lavar con Buffer PBS (0.1 M / pH=7.4) durante 5'
- r) Enjuagar con H₂O destilada 5'
- s) Secar con papel alrededor del preparado
3. REVELADO:
- t) Agregar cromógeno DAB durante 4' (Betazoid DAB - Biocare Medical®)
- u) Lavar con H₂O corriente
- v) Realizar coloración de contraste (Hematoxilina Mayer) durante 4'
- w) Lavar con H₂O corriente durante 10'
- x) Deshidratar con alcoholes crecientes:
70°GL - 95°GL - 100°GL (pasajes 1 y 2) (menos de 2' en c/u)
- y) Xilol 1: durante 2'
Xilol 2: durante 2'
- z) Montar

ANEXO VI

DATOS EPIDEMIOLÓGICOS Y DEL SEGUIMIENTO MÉDICO DE LOS ANIMALES VACUNADOS

El caso 1 era una hembra Border collie de 2 meses de edad, había recibido 2 dosis de una vacuna comercial combinada contra el VDC, a los 45 y 66 días de edad. A las 48 horas de la segunda dosis de la vacuna, el animal presentó fiebre, un cuadro respiratorio con secreción nasal y ocular, junto con fotofobia y convulsiones. A los 7 días de la vacunación el animal murió, habiendo transcurrido 5 días desde el inicio de los signos clínicos de infección por el VDC. Se procedió a realizar la necropsia 15 horas posteriores a su muerte y a nivel macroscópico del SNC no se evidenciaron lesiones particulares a mencionar.

El caso 2 era una hembra Maltesa de 3 meses de edad. Recibió 2 dosis de una vacuna comercial combinada contra el VDC, a los días 45 y 70 de edad. El día 12 después de la última vacunación, la perra presentó diarrea y fiebre, seguida de síntomas respiratorios con secreción ocular mucopurulenta e hiperqueratosis nasal y de las almohadillas plantares. Las mioclonias aparecieron 20 días después de la vacunación. Durante los días sucesivos, las mioclonias fueron en aumento, presentando cuadriplejia y comenzó con un cuadro de encefalitis con vocalizaciones. Se decidió proceder a la eutanasia habiendo transcurridos 27 días desde la vacunación, 15 días del inicio de los primeros signos clínicos de infección por el VDC y 7 días del inicio del cuadro neurológico. Se realizó la necropsia inmediatamente después de su eutanasia y con respecto a la observación macroscópica del SNC, se describe congestión con adherencia y engrosamiento de las meninges, así como congestión y achatamiento de las circunvoluciones cerebrales por el aumento de volumen de la masa encefálica.

El caso 3 era un perro macho mestizo de 13 meses de edad. Este perro fue vacunado de cachorro de acuerdo con el protocolo de 3 dosis, utilizando una vacuna comercial combinada. Se realizó la revacunación anual un mes después de haber presentado un cuadro de corrimiento ocular bilateral que revirtió con tratamiento sintomático. A los 15 días de la vacunación comenzó con un cuadro dermatológico de hiperqueratosis nasal y de las almohadillas plantares. Posteriormente comenzó el cuadro neurológico con mioclonias, nistagmo y signos medulares que lo llevaron a la cuadriplejia. Murió a los 40 días del inicio de los signos neurológicos, 55 días posteriores a la vacunación y 90 días después de mostrar los primeros signos clínicos de infección por el VDC. Se procedió a realizar la necropsia 10 horas después de su muerte y macroscópicamente se observó congestión de cerebro y cerebelo.

El caso 4 era una hembra Pitbull de 24 meses de edad, se confirmó que estaba preñada por ecografía 24 horas antes de proceder a su eutanasia por el grave

deterioro del animal, en el útero se encontraron 3 fetos muertos, calculándose por el tamaño de estos, una gestación de 40 días. Esta perra fue vacunada de cachorra y había sido revacunada anualmente. Once meses después de la última vacunación, el animal presentó un cuadro digestivo de diarrea y vómitos. Seguido de un cuadro respiratorio con secreción nasal y ocular mucopurulenta, disnea y fiebre. Al mismo tiempo se inició el cuadro dermatológico con hiperqueratosis nasal y el cuadro neurológico caracterizado por mioclonias, paresia y encefalitis con vocalizaciones, definiéndose la eutanasia por el deterioro general. Ésta se realizó 25 días después de la aparición de los primeros signos clínicos de infección por el VDC y 8 días después de mostrar los signos neurológicos. Se procedió a realizar la necropsia inmediatamente después de su eutanasia y macroscópicamente se observó congestión de cerebro y cerebelo.

El caso 5 era un perro macho Labrador retriever de 60 meses de edad. Este perro fue vacunado hasta la edad de 3 años según el protocolo, pero luego no se continuó con el plan de vacunación. Después de 22 meses de la última vacunación, el animal comenzó con un cuadro digestivo de diarrea y vómitos, junto a un cuadro dermatológico de hiperqueratosis plantar en ambos miembros posteriores. Inmediatamente se iniciaron los signos neurológicos caracterizados por mioclonias, convulsiones, marcha en círculo y encefalitis con vocalizaciones. El animal murió en estado de estupor y presentaba corrimiento ocular bilateral purulento. Su muerte espontánea ocurrió 25 días de iniciados los signos neurológicos y sistémicos. Se procedió a realizar la necropsia 22 horas posteriores a su muerte y con respecto a la observación macroscópica del SNC, fue hallado el lóbulo frontal izquierdo hemorrágico y con zonas de malacia, mientras que las meninges se encontraban congestivas, engrosadas y adheridas.

ANEXO VII

DATOS AGRUPADOS DE ANIMALES MUERTOS VACUNADOS

Caso N°	Sexo	Edad	Inicio signos neurológicos previo a la muerte (días)	Signos clínicos neurológicos	Hallazgos Histopatológicos		Estadio
					Cerebro	Cerebelo	
1	Hembra	2 meses	5	convulsiones	Desmielinización Gliosis Meningitis Cuerpos de inclusión Manguitos perivasculares	Desmielinización Gliosis Meningitis Cuerpos de Inclusión Manguitos perivasculares	Subagudo
2	Hembra	3 meses	7	Mioclónicas Encefalitis Cuadríplejia	Desmielinización Gliosis Meningitis Cuerpos de inclusión	Desmielinización Gliosis Meningitis Cuerpos de inclusión Necrosis cortical	Subagudo
3	Macho	13 meses	40	Mioclónicas Cuadríplejia Nistagmo	Desmielinización Gliosis Meningitis Cuerpos de inclusión Manguitos perivasculares	Desmielinización Gliosis Meningitis Cuerpos de inclusión Manguitos perivasculares Necrosis cortical	Crónico
4	Hembra	24 meses	8	Mioclónicas Encefalitis Paresia	Desmielinización Gliosis Meningitis Cuerpos de inclusión Manguitos perivasculares	Desmielinización Gliosis Meningitis Cuerpos de inclusión Manguitos perivasculares	Subagudo
5	Macho	60 meses	25	Mioclónicas Encefalitis Convulsiones Marcha en círculo	Desmielinización Gliosis Meningitis Manguitos perivasculares	Desmielinización Gliosis Meningitis Manguitos perivasculares	Subagudo

Signo clínico "Encefalitis" agrupa al conjunto de signos que demuestran trastornos de conducta, ellos son: *marcha compulsiva, vocalizaciones y presionar la cabeza contra objetos.*

ANEXO VIII

DATOS AGRUPADOS DE ANIMALES MUERTOS NO VACUNADOS

Caso N° Sexo Edad	Inicio signos neuroológicos previo a la muerte (días)	Signos clínicos neuroológicos	Hallazgos Histopatológicos		Estadio
			Cerebro	Cerebelo	
6 Hembra 2 meses	9	Mioclónicas Convulsiones Encefalitis Cuadriplejía	Desmielinización Gliosis Meningitis Manguitos perivasc. Hemorragia	Desmielinización Gliosis Meningitis C. de Inclusión Necrosis	Subagudo
7 Macho 3 meses	15	Mioclónicas Cuadriplejía	Desmielinización Gliosis Meningitis	Desmielinización Gliosis Meningitis Manguitos perivasc. C. de inclusión Necrosis	Subagudo
8 Hembra 3 meses	10	Mioclónicas Paresia Encefalitis	Desmielinización Gliosis Meningitis C. de inclusión	Desmielinización Gliosis Meningitis C. de inclusión Necrosis	Subagudo
9 Hembra 3 meses	10	Mioclónicas Paresia Convulsiones Encefalitis	Desmielinización	Desmielinización Gliosis Meningitis C. de inclusión Necrosis	Subagudo
10 Hembra 3 meses	27	Mioclónicas Encefalitis	Desmielinización Meningitis Manguitos perivasc. C. de inclusión	Desmielinización Gliosis Meningitis Manguitos perivasc. C. de inclusión	Crónico
11 Macho 3 meses	27	Mioclónicas Encefalitis	Desmielinización Meningitis	Desmielinización Gliosis Meningitis C. de inclusión Necrosis	Subagudo
12 Hembra 4 meses	3	Mioclónicas Encefalitis	Desmielinización Gliosis Meningitis Manguitos perivasc. C. de inclusión Necrosis	Desmielinización Gliosis Meningitis Manguitos perivasc. C. de Inclusión Necrosis	Crónico
13 Macho 4 meses	ND	Encefalitis	Desmielinización Gliosis Meningitis Manguitos perivasc.	Desmielinización Gliosis Meningitis Manguitos perivasc. C. de inclusión	Subagudo
14 Macho 4 meses	44	Mioclónicas Convulsiones Encefalitis	Desmielinización Meningitis	Desmielinización Gliosis Meningitis C. de inclusión	Subagudo

Continuación Anexo VIII

Caso N° Sexo Edad	Inicio signos neuroológicos previo a la muerte (días)	Signos clínicos neuroológicos	Hallazgos Histopatológicos		Estadio
			Cerebro	Cerebelo	
15 Hembra 5 meses	3	Mioclónicas Convulsiones	Desmielinización Meningitis Manguitos perivasc.	Desmielinización Gliosis Meningitis C. de inclusión Manguitos perivasc. Hemorragia	Crónico
16 Macho 6 meses	10	Mioclónicas Convulsiones Encefalitis Cuadriplejía Ceguera Nistagmo	Desmielinización Meningitis C. de inclusión	Desmielinización Gliosis Meningitis Manguitos perivasc. C. de Inclusión Necrosis	Subagudo
17 Macho 10 meses	25	Mioclónicas Encefalitis	Desmielinización Meningitis Manguitos perivasc. Hemorragia	Desmielinización Gliosis Meningitis Manguitos perivasc. C. de inclusión Necrosis	Crónico
18 Macho 11 meses	4	Mioclónicas Cuadriplejía Ceguera	Desmielinización Meningitis C. de inclusión	Desmielinización Gliosis Meningitis Manguitos perivasc. C. de inclusión Necrosis	Subagudo
19 Macho 120 meses	3	Mioclónicas Encefalitis Cuadriplejía	Desmielinización Meningitis Manguitos perivasc.	Desmielinización Gliosis Meningitis Manguitos perivasc. C. de inclusión	Subagudo

Abreviaciones: Manguitos perivasc., manguitos perivasculares; C. de inclusión, cuerpos de inclusión.

Signo clínico "Encefalitis" agrupa al conjunto de signos que demuestran trastornos de conducta, ellos son: marcha compulsiva, vocalizaciones y presionar la cabeza contra objetos.

ANEXO IX

CLASIFICACIÓN RESPECTO A LA VISUALIZACIÓN DE CUERPOS DE INCLUSIÓN EN ANIMALES NO VACUNADOS (N = 14), VACUNADOS (N = 5) Y EN AGRUPADOS (N = 19).

	Grupo	Cerebelo				Cerebro			
		0	+	++	+++	0	+	++	+++
Cuerpos de inclusión	No Vac.	0	11	3	0	9	5	0	0
	Vac.	1	2	1	1	1	3	1	0
	Agrup.	1	13 (68)*	4 (21)	1 (5)	10 (53)	8 (42)	1 (5)	0

Abreviaciones: No Vac., No vacunado; Vac., Vacunado; Agrup., Agrupados; 0, Ausente; +, Único; ++, Moderada cantidad; +++, Numerosos; *, número (%).

ANEXO X

INTENSIDAD DE LAS LESIONES HISTOPATOLÓGICAS HALLADAS EN ANIMALES NO VACUNADOS (n = 14), VACUNADOS (n = 5) Y EN AGRUPADOS (n = 19).

Hallazgos	Grupo	Cerebelo				Cerebro			
		0	+	++	+++	0	+	++	+++
Desmielinización	No Vac.	0	1	3	10	0	1	6	7
	Vac.	0	0	1	4	0	0	3	2
	Agrup.	0	1 (5)*	4 (21)	14 (74)	0	1 (5)	9 (47)	9 (47)
Manguitos Perivasculares	No Vac.	5	5	1	3	7	7	0	0
	Vac.	1	3	0	1	1	2	1	1
	Agrup.	6 (32)	8 (42)	1 (5)	4 (21)	8 (42)	9 (47)	1 (5)	1 (5)
Gliosis	No Vac.	0	1	12	1	9	5	0	0
	Vac.	0	3	2	0	0	0	4	1
	Agrup.	0	4 (21)	14 (74)	1 (5)	9 (47)	5 (26)	4 (21)	1 (5)
Meningitis	No Vac.	0	14	0	0	1	8	2	3
	Vac.	0	4	1	0	0	4	1	0
	Agrup.	0	18 (95)	1 (5)	0	1 (5)	12 (63)	3 (16)	3 (16)
Hemorragias	No Vac.	13	0	1	0	12	2	0	0
	Vac.	5	0	0	0	5	0	0	0
	Agrup.	18 (95)	0	1 (5)	0	17 (89)	2 (10)	0	0

Abreviaciones: No Vac., No Vacunado; Vac., Vacunado; Agrup., Agrupados; 0, Ausente; +, Leve (hasta un 10% del área afectada); ++, Moderado (entre 11 – 79% del área afectada); +++, Severo (entre 80 – 100% del área afectada); *, número (%).

ANEXO XI

ASOCIACIÓN DE LOS SIGNOS CLÍNICOS MENOS FRECUENTES CON LOS HALLAZGOS HISTOPATOLÓGICOS.

VARIABLE	Ceguera			Nistagmo			Marcha en círculo		
	NO N=17 ¹	SI N=2 ¹	valor p ²	NO N=17 ¹	SI N=2 ¹	valor p ²	NO N=18 ¹	SI N=1 ¹	valor p ²
Desmielinización Cerebelo			>0.9			>0.9			0.3
Leve	1 (5.9%)	0 (0%)		1 (5.9%)	0 (0%)		1 (5.6%)	0 (0%)	
Moderado	4 (24%)	0 (0%)		4 (24%)	0 (0%)		3 (17%)	1 (100%)	
Severo	12 (71%)	2 (100%)		12 (71%)	2 (100%)		14 (78%)	0 (0%)	
Desmielinización Cerebro			>0.9			0.5			>0.9
Leve	1 (5.9%)	0 (0%)		1 (5.9%)	0 (0%)		1 (5.6%)	0 (0%)	
Moderado	8 (47%)	1 (50%)		7 (41%)	2 (100%)		9 (50%)	0 (0%)	
Severo	8 (47%)	1 (50%)		9 (53%)	0 (0%)		8 (44%)	1 (100%)	

¹ Estadística presentada: n (%).

² Prueba estadística realizada: Test exacto de Fisher.

Continuación Anexo XI

VARIABLE	Ceguera			Nistagmo			Marcha en círculo		
	NO N=17 ¹	SI N=2 ¹	valor p ²	NO N=17 ¹	SI N=2 ¹	valor p ²	NO N=18 ¹	SI N=1 ¹	valor p ²
Manguitos Perivasculares Cerebelo			0.5			0.7			>0.9
Ausencia	6 (35%)	0 (0%)		6 (35%)	0 (0%)		6 (33%)	0 (0%)	
Leve	6 (35%)	2 (100%)		7 (41%)	1 (50%)		7 (39%)	1 (100%)	
Moderado	1 (5.9%)	0 (0%)		1 (5.9%)	0 (0%)		1 (5.6%)	0 (0%)	
Severo	4 (24%)	0 (0%)		3 (18%)	1 (50%)		4 (22%)	0 (0%)	
Manguitos Perivasculares Cerebro			>0.9			0.2			>0.9
Ausencia	7 (41%)	1 (50%)		8 (47%)	0 (0%)		8 (44%)	0 (0%)	
Leve	8 (47%)	1 (50%)		8 (47%)	1 (50%)		8 (44%)	1 (100%)	
Moderado	1 (5.9%)	0 (0%)		1 (5.9%)	0 (0%)		1 (5.6%)	0 (0%)	
Severo	1 (5.9%)	0 (0%)		0 (0%)	1 (50%)		1 (5.6%)	0 (0%)	

¹ Estadística presentada: n (%).

² Prueba estadística realizada: Test exacto de Fisher.

VARIABLE	Ceguera			Nistagmo			Marcha en círculo		
	NO N=17 ¹	SI N=2 ¹	valor p ²	NO N=17 ¹	SI N=2 ¹	valor p ²	NO N=18 ¹	SI N=1 ¹	valor p ²
Cuerpos de Inclusión Cerebelo			0.5			0.5			0.11
Ausencia	1 (5.9%)	0 (0%)		1 (5.9%)	0 (0%)		0 (0%)	1 (100%)	
Único	12 (71%)	1 (50%)		12 (71%)	1 (50%)		13 (72%)	0 (0%)	
Moderado	3 (18%)	1 (50%)		3 (18%)	1 (50%)		4 (22%)	0 (0%)	
Numeroso	1 (5.9%)	0 (0%)		1 (5.9%)	0 (0%)		1 (5.6%)	0 (0%)	
Cuerpos de Inclusión Cerebro			>0.9			>0.9			>0.9
Ausencia	9 (53%)	1 (50%)		9 (53%)	1 (50%)		9 (50%)	1 (100%)	
Único	7 (41%)	1 (50%)		7 (41%)	1 (50%)		8 (44%)	0 (0%)	
Moderado	1 (5.9%)	0 (0%)		1 (5.9%)	0 (0%)		1 (5.6%)	0 (0%)	
Numeroso	0 (0%)	0 (0%)		0 (0%)	0 (0%)		0 (0%)	0 (0%)	

¹ Estadística presentada: n (%).

² Prueba estadística realizada: Test exacto de Fisher.



Original Full Article

Lung lesions of non-vaccinated puppies affected by canine distemper virus

Gimena Feijóo^{1,2}, Kanji Yamasaki³, José M. Verdes^{3*}

¹Área Farmacología, Departamento de Fisiología, Facultad de Veterinaria Universidad de la República (UdelaR), Montevideo, Uruguay.

²Unidad de Neurología, Centro Hospital Veterinario, Facultad de Veterinaria Universidad de la República (UdelaR), Montevideo, Uruguay.

³Área Patología, Departamento de Patología, Facultad de Veterinaria Universidad de la República (UdelaR), Montevideo, Uruguay.

*Corresponding author: Área Patología, Departamento de Patología, Facultad de Veterinaria, Universidad de la República, Av. Alberto Lasplaces 1620, CP 11600, Montevideo, Uruguay. E-mail: jmverdes@fvet.edu.uy

Submitted May, 26th 2019, Accepted August, 15th 2019

Abstract

Canine distemper is an uncommon disease in vaccinated domestic dogs, but presents high incidence in South America due to the lack of widespread prevention measures. The purpose of this study is to describe histological lung lesions in non-vaccinated puppies affected by canine distemper virus (CDV). The lungs of 4 non-vaccinated puppies ageing 2 to 5 months that showed respiratory signs for about 15 days were examined. Interstitial pneumonia was histologically detected in one puppy, while the other 3 showed alveolar lesions such as edema, congestion and hemorrhage. To our knowledge, there are no previous reports of pulmonary disease without interstitial pneumonia in puppies diseased by CDV. The differences observed between puppies may relate to distinct passive immune states. Remarkably, characteristic inclusion bodies of CDV were only detected in alveolar epithelial cells and macrophages of the puppy with interstitial pneumonia.

Key words: dogs, canine distemper virus, lung, histopathologic diagnosis.

Introduction

Canine distemper (CD) is currently an uncommon disease in vaccinated dogs, but remains as one the most prevalent and widespread viral diseases of domestic dogs in South America because of deficient vaccination in several countries (1, 8). It is most common between 3-6 months of age, and pups with impaired passive immunity are easily infected (3, 10). The development of characteristic lesions of this disease has been said to be strongly dependent on the immune status of affected dogs (3, 5, 10). The occurrence of pneumonia is one of the main features in dogs infected by CDV, typically interstitial pneumonia (2, 3, 4, 5, 6, 7, 9, 10, 12). In the present study, we describe the lung lesions of non-vaccinated puppies ageing 2-5 months clinically, pathologically and immunohistochemically diagnosed as affected by canine

distemper, and showing a history of at least 15 days of respiratory progressive disease.

Material and methods

We studied 4 non-vaccinated puppies with clinical diagnosis of canine distemper (CD) from Toledo, Canelones, Uruguay (34°44'S / 56°05'W), between July-August 2016, 3 of them mongrel (N° 1, 2, 4) and one Border collie (N° 3) ageing 2 to 5 months. Two of the mongrel puppies (cases 1 and 2) were kept by the same owner but belonged to different litters. All of them presented the typical clinical neurological signs of CD, confirming CDV presence in central nervous system by immunohistochemistry (data not shown). Case No. 3 died spontaneously after the onset of neurological and respiratory signs, while the remaining puppies were euthanized upon request of the owners due to the

progressive deterioration of their general condition. An intravenous barbiturate overdose (100 mg/kg BW) was implemented, according to a previously approved protocol by IACUC of Facultad de Veterinaria, Universidad de la República (CEUA FVET-UdelaR N° 320/16).

Main clinical signs in cases 1 and 3 were respiratory dysfunction with nasal mucopurulent discharge, depression, anorexia, and also neurological signs including generalized seizures. In cases of 2 and 4 clinical signs were characterized by bloody diarrhea, vomiting, depression and anorexia, starting approximately 30 days before the onset of neurological signs, consisting of myoclonus, seizures, and in the case No. 4, accompanied of clinical signs of encephalitis. The puppy No. 2 had respiratory signs characterized by coughing and ocular discharge that started 5 days after the onset of the digestive signs. All animals showed skin lesions characterized by nasal and plantar hyperkeratosis.

At necropsy, the lungs and brain were fixed in a 10% buffered formalin solution, and routinely processed for histopathological evaluation. Lung histological examination of each puppy included multiple lobes of both lungs.

Results

At necropsy, gross lesions of the lungs were similar in all puppies. The lungs at handling were heavier than expected, wet and failed to collapse when the thorax was opened. Free fluid was detected in the thoracic cavities. The surface of the lungs looked edematous and with sparse foci of dark red areas with no defined pattern (Fig. 1). On the cut surface, white foamy exudates was observed in major bronchi.

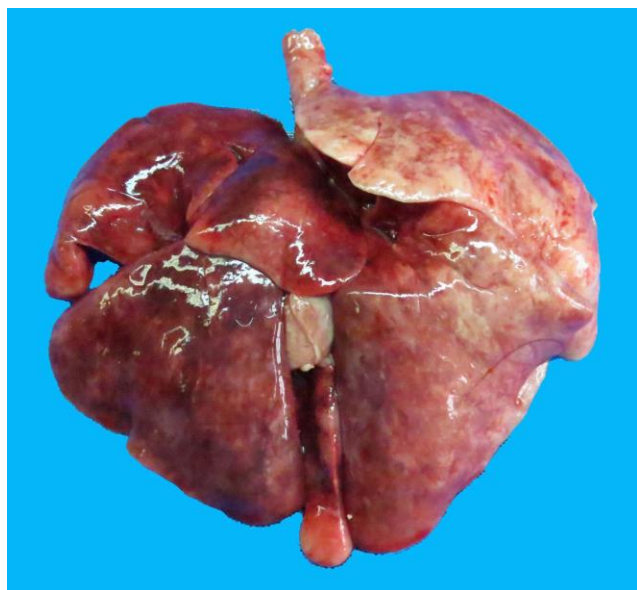


Figure 1. Animal N° 2. Gross findings. The surface of the lungs is edematous and the color is not uniform.

Histologically, the main lesions were similar in 3 of the puppies (1, 3 and 4), in which the characteristic change was the presence of eosinophilic proteinaceous fluid in the alveolar space, accompanied by congestion and hemorrhage in the alveolar septa (Figs. 2 and 3). Although desquamated alveolar and bronchiolar epithelial cells, foamy cells and inflammatory cells were observed in alveoli and bronchioles/bronchi, these changes were not severe. Thickening of the alveolar septa with presence of inflammatory cells was not characteristic, and the infiltration of inflammatory cells with edematous changes around bronchi and bronchioles were not progressive to the respiratory alveoli. The pathological changes were similar in all histological preparations examined. In case No. 2, interstitial pneumonia was observed along with the other above-mentioned changes. Although alveolar edema, congestion and hemorrhage were also observed as in the other three cases, the interstitial pneumonia was only characteristic in puppy No. 2; the alveolar septa were thickened with infiltration of inflammatory cells (neutrophils, lymphocytes, plasma cells, mast cells and histiocytic cells), and alveolar epithelial cells were swollen. Desquamation was also observed in the alveolar lumens (Figs. 4 and 5). The alveolar and bronchiolar spaces were filled with many detached alveolar and bronchial epithelial cells, neutrophils, macrophages, lymphocytes, necrotic, foamy and multinucleated syncytial cells along with cell debris. The eosinophilic intracytoplasmic and intra-nuclear inclusion bodies within the alveolar epithelial cells and macrophages characteristic of CD were only observed in this case (Fig. 6). In addition, infiltration of various inflammatory cells, fibroblasts and edema were observed in the mucosa and submucosa of the bronchioles and bronchi (Fig. 7). The histological changes are summarized in Table 1.

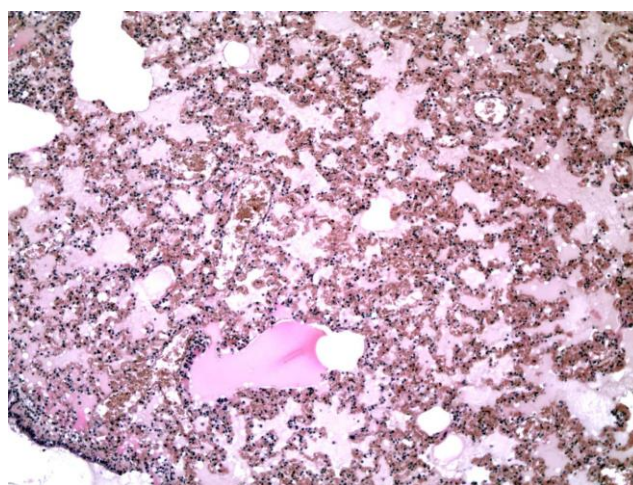


Figure 2. Animal N° 1. Histopathological findings. Alveolar spaces are filled with eosinophilic proteinaceous fluid accompanied with congestion and hemorrhage in the alveolar septa (HE, 100x).

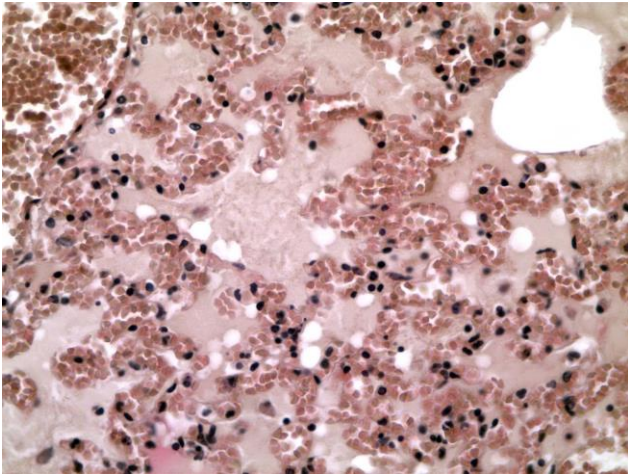


Figure 3. Histopathological findings. Same as figure 2 at higher magnification. Thickening of alveolar septa is not observed (HE, 400x).

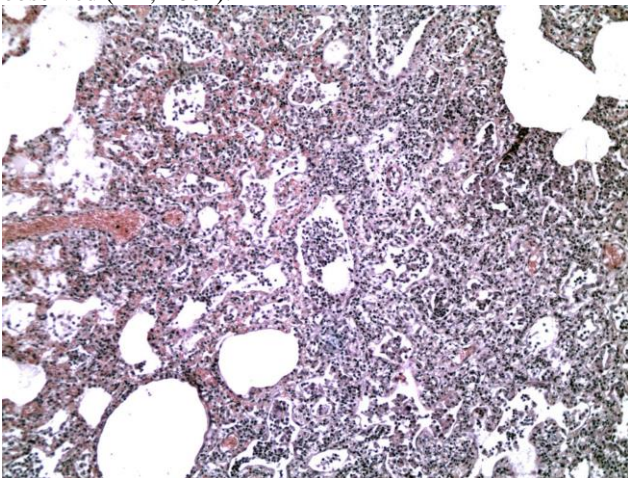


Figure 4. Animal N° 2. Histopathological findings. Alveolar septa are thickened and with/by inflammatory cells, and alveolar epithelial cells are swollen and desquamate in the alveolar lumens (HE, 100x).

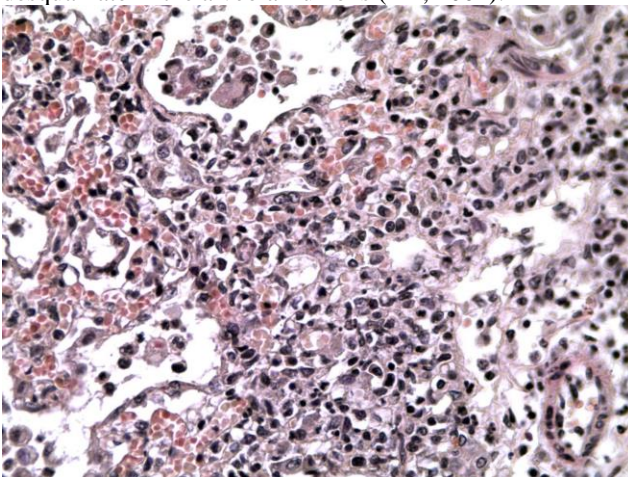


Figure 5. Histopathological findings. Same as in figure 4 at higher magnification. Thickening of alveolar septa is evident, as detached epithelial cells, macrophages and giant cells in the alveolar spaces (HE, 400x).

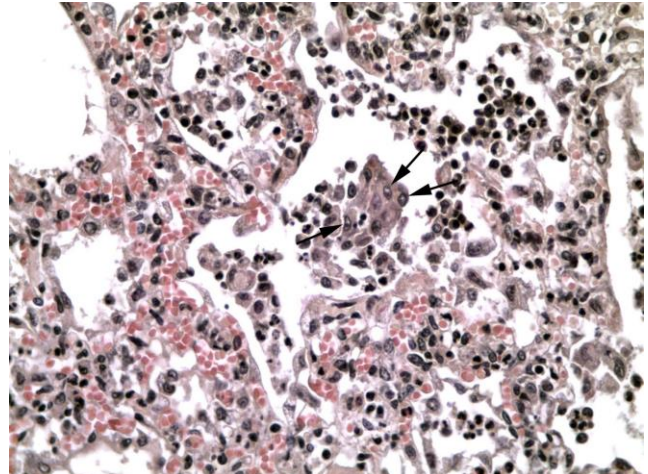


Figure 6. Animal N° 2. Histopathological findings. Intranuclear inclusion bodies are present in desquamated alveolar epithelial cells (arrows) (HE, 400x).

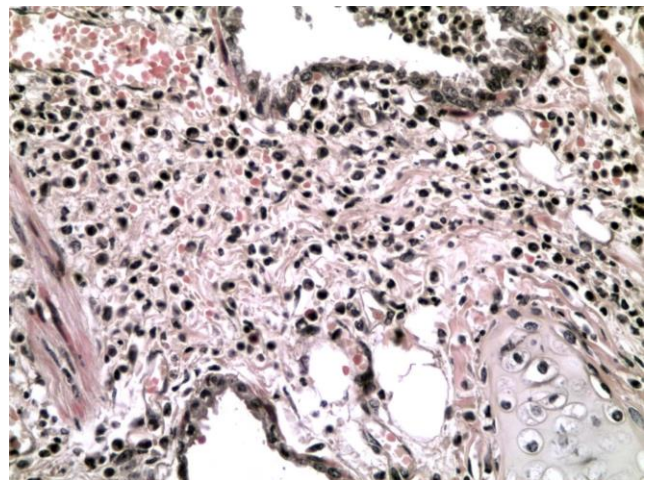


Figure 7. Animal N° 2. Histopathological findings. Edema and inflammation can be observed in the mucosa and submucosa of bronchi (bronchial cartilage on bottom right, HE, 400x).

Discussion

The histological lung lesions reported here, in non-vaccinated pups with previous clinical, pathological and immunohistochemical diagnosis as affected by canine distemper virus (CDV), confirmed in one case, the previous information that the interstitial pneumonia is the characteristic lung lesion of the dogs clinically affected by CDV (2, 3, 4, 5, 6, 7, 10, 12). However, the edematous changes in the alveoli with congestion and hemorrhage were the main changes of the other three cases without interstitial pneumonia. Remarkably, changes in the bronchial branches did not progress in depth in the parenchyma. In addition, changes of the bronchioles/bronchi were not characteristic of what described for the disease (7, 10). To our knowledge, there are no previous reports describing alveolar edematous

changes without interstitial pneumonia in puppies infected with CDV. There were no relevant differences in age and clinical stage of respiratory disease among all examined cases. For these reasons, it was difficult to clarify why lung lesions were not similar in all cases. A possible explanation would be differences in the immune status, as it is well known that the development of the lesions is highly dependent on the passive acquisition of maternal immunoglobulins in pups infected with CDV (3, 5, 10). Although the studied puppies came from the same geographic area, another possible source of variation would be the CDV strains involved. Major CDV lineages identified worldwide are America 1 and 2, Asia 1 and 2, Europe 1, Europe wildlife, Arctic-like, and South Africa

(14). It was reported that the most prevalent lineage in South America is Europe 1, recently renamed as Europe 1/South America 1 (11), present in Uruguay and southern Brazil (13). This lineage is distantly related to current vaccine strains, and whether genetic differences in the Brazilian strains of CDV might be responsible for the distemper outbreaks in local vaccinated canine populations in the region deserves further study (2, 11). There is a strong suspicion that various strains of CDV are present in South American countries (11). However, the possibility of distinct lung lesions in our study due to the different strains of CDV is low, because cases No. 1 and No. 2 were kept by the same owner and the clinical signs in these pups developed at the same time.

Table 1. Histopathological changes of puppies infected with canine distemper virus.

Case No.	Age (months)	Alveoli				Bronchi/bronchioles	
		Edematous fluid in lumen	Congestion and hemorrhages	Thickening of alveolar septa	Cellular elements in lumen	Interstitial inflammation and edema	Cellular elements in lumens
1	3	+++	+++	-	+	+	+
2	2	++	++	+++	+++	+++	+++
3	5	+++	+++	+	+	-	+++
4	4	+++	++	-	+	-	+

-, not observed, +; slight, ++; moderate, +++; severe

Inclusion bodies were detected only in the case showing interstitial pneumonia, and were not detected in the other 3 pups. From this fact, we presume that the inclusion bodies appear when lung lesions progress, and there is a large viral load. The brains of the puppies showed non-suppurative encephalomyelitis with demyelination, gliosis, cuffing and eosinophilic inclusion bodies, with the canine distemper virus antigen being positive at immunohistochemistry (unpublished data). It is very interesting that the appearance of inclusion bodies was different between organs. In a previous study one hundred dogs affected with CDV were examined for the distribution of inclusion bodies in various tissues, and in most of them they were detected in the lungs (70 dogs), followed by the brain (20 dogs) (7). Lungs seems to be candidate tissue for the detection of these diagnostic structures. On the other hand, inclusion bodies may often persist in the nervous tissue even when they are no longer detectable in other locations (3). The differences between the brain and lungs may relate to the response of each organ and/or the passive immune status of puppies.

In conclusion, alveolar edematous changes without interstitial pneumonia should be considered as histological lesions in puppies infected with CDV. Further research would help to understand the occurrence of different pathological features as related to the lineages/strains of CDV involved, passive immune status and genetic factors.

Acknowledgements

The authors would like to thank Dr. Claudio Borteiro for reviewing this manuscript. Gimena Feijóo is MSc student of Programa de Posgrados de la Facultad de Veterinaria (PPFV-UdelaR, Uruguay). José Manuel Verdes was supported by CSIC-UdelaR, PEDECIBA, and ANII (Uruguay).

References

1. Acosta-Jamett G, Surot D, Cortés M, Marambio V, Valenzuela C, Vallverdu A, Ward MP. Epidemiology of canine distemper and canine parvovirus in domestic dogs in urban and rural areas of the Araucanía region in Chile. *Vet Microbiol.* 2015;178:260-4.
2. Amude AM, Headley SA, Alfieri AA, Beloni SNE, Alfieri AF. Atypical necrotizing encephalitis associated with systemic canine distemper virus infection in pups. *J Vet Sci.* 2011;12:409-11.
3. Caswell JL, Williams KJ. Respiratory System. In: Maxie MG, editor. *Jubb, Kennedy & Palmer's Pathology of domestic animals.* 6th ed., vol. 2. St. Louis, Missouri: Elsevier; 2001. p. 465-591.
4. Goller KV, Fyumagwa RD, Nikolín V, East ML, Kilewo M, Speck S, Müller T, Matzke M, Wibbelt G. Fatal canine distemper infection in a pack of African wild dogs in the Serengeti ecosystem, Tanzania. *Vet Microbiol.* 2010;146:245-52.
5. Headley SA, Alfieri AA, Fritzen JTT, Garcia JL, Weissenböck, H, da Silva AP, Bodnar L, Okano W,

- Alfieri AF, Selwyn AH. Concomitant canine distemper, infectious canine hepatitis, canine parvoviral enteritis, canine infectious tracheobronchitis, and toxoplasmosis in a puppy. *J Vet Diagn Invest.* 2013;25:129-35.
6. Headley SA, Shirota K, Baba T, Ikeda T, Sukura A. Diagnostic Exercise: Tyzzer's Disease, Distemper, and Coccidiosis in a Pup. *Vet Pathol.* 2009;46:151-4.
 7. Kubo T, Kagawa Y, Taniyama H, Hasegawa A. Distribution of inclusion bodies in tissues from 100 dogs infected with canine distemper virus. *J Vet Med Sci.* 2007;69:527-9.
 8. Negrão FJ, Gardinali NR, Headley SA, Alfieri AA, Fernandez MA, Alfieri AF. Phylogenetic analyses of the hemagglutinin gene of wild-type strains of canine distemper virus in southern Brazil. *Genet Mol Res.* 2013;12:2549-55.
 9. Okita M, Yanai T, Ochikubo F, Gemma T, Mori T, Maseki T, Yamanouchi K, Mikami T, Kai C. Histopathological features of canine distemper recently observed in Japan. *J Comp Pathol.* 1997;116:403-8.
 10. Pandher K, Podell B, Gould DH, Johnson BJ, Thompson S. Interstitial pneumonia in neonatal canine pups with evidence of canine distemper virus infection. *J Vet Diagn Invest.* 2006;18:201-4.
 11. Panzera Y, Gallo Calderón M, Sarute N, Guasco S, Cardeillac A, Bonilla B, Hernández M, Francia L, Bedó G, La Torre J, Pérez R. Evidence of two co-circulating genetic lineages of canine distemper virus in South America. *Virus Res.* 2012;163:401-4.
 12. Rodríguez-Tovar LE, Ramírez-Romero R, Valdez-Nava Y, Nevárez-Garza AM, Zárate-Ramos JJ, López A. Combined distemper-adenoviral pneumonia in a dog. *Can Vet J.* 2007;48:632-4.
 13. Sarute N, Pérez R, Aldaz J, Alfieri AA, Alfieri AF, Name D, Llanes J, Hernández M, Francia L, Panzera Y. Molecular typing of canine distemper virus strains reveals the presence of a new genetic variant in South America. *Virus Genes.* 2014;48:474-8.
 14. Woma TY, van Vuuren M, Bosman AM, Quan M, Oosthuizen M. Phylogenetic analysis of the haemagglutinin gene of current wild-type canine distemper viruses from South Africa: lineage Africa. *Vet Microbiol.* 2010;143:126-32.

Journal of Veterinary Diagnostic Investigation

Central nervous system lesions caused by canine distemper virus in 4 vaccinated dogs

Journal:	<i>Journal of Veterinary Diagnostic Investigation</i>
Manuscript ID	20-0193.R2
Manuscript Type:	Full Scientific Report
Date Submitted by the Author:	27-Sep-2020
Complete List of Authors:	Feijóo, Gimena; Universidad de la Republica Uruguay Facultad de Veterinaria, Pathobiology Yamasaki, Kanji; Universidad de la Republica Uruguay Facultad de Veterinaria, Pathobiology Delucchi, Luis; Universidad de la República Uruguay Facultad de Veterinaria, Veterinary Clinics & Hospital Verdes, José; Universidad de la Republica Uruguay Facultad de Veterinaria, Pathobiology
Keywords:	canine distemper, demyelination, dog, pathology, vaccination

SCHOLARONE™
Manuscripts

Central nervous system lesions caused by canine distemper virus in 4 vaccinated dogs

Gimena Feijóo, Kanji Yamasaki, Luis Delucchi, José Manuel Verdes¹

Departments of Pathobiology (Feijóo, Yamasaki, Verdes) and Veterinary Clinics & Hospital (Feijóo, Delucchi), Veterinary Faculty, Universidad de la República, Montevideo, Uruguay.

¹Corresponding author: José Manuel Verdes, Lasplaces 1620, Montevideo 11600, Uruguay.

jmverdes@fvvet.edu.uy

Running head: Canine distemper nervous system lesions in vaccinated dogs

Abstract. We examined the cerebellum and cerebrum of 4 vaccinated dogs, aged 3–60 mo, that displayed clinical signs of canine distemper virus (CDV) infection, and died 7–40 d after developing neurologic signs. The main histologic lesions were demyelination, gliosis, meningitis, perivascular lymphocytic cuffing, and inclusion bodies. These lesions were similar in all 4 cases regardless of the time since vaccination, except that meningoencephalitis and gliosis were subacute in 3 dogs and chronic in 1 dog. However, these differences did not appear to be related to their vaccination status. Immunohistologically, a CDV-positive immunoreaction was seen mainly in astrocytes, neurons and their axons, lymphocytes around and in the blood vessels of the pia mater and choroid plexus, ependymal cells of each ventricle, and the cells of the choroid plexus. The histologic and immunohistologic changes were similar in the cerebellum and cerebrum. The genetic characterization of the virus strains in 2 of these naturally occurring canine distemper cases confirmed that they were South American wild-type strains (Kiki and Uy251) belonging to the EU1/SA1 lineage. These strains are not included in the commercial CDV vaccines available in Uruguay.

Key words: canine distemper virus; demyelination; dogs; pathology; vaccination.

Introduction

Canine distemper virus (CDV; *Paramyxoviridae*, *Morbillivirus*) causes one of the most common infectious diseases of domestic dogs. CDV is also known to infect various other non-canine hosts sporadically, including a wide range of terrestrial and marine carnivores. Although commercial CDV vaccines have been available since the 1950s, there have been reports of cases of CDV in vaccinated dogs, and the incidence of CDV-induced disease is reported to be increasing in vaccinated dogs throughout the world.^{2,3,5,6,10,15,16,18,25} There has been much discussion regarding these vaccine breaks or CDV-induced disease in vaccinated dogs. Suggested reasons include improper handling of the vaccine that may reduce its effectiveness, maternal antibodies that may interfere with vaccine immunogenicity, or there may be antigenic differences among wild-type CDV strains and commercial vaccine strains.^{2,3,7,14,16}

In a 5-y study (2008–2012) in Brazil, of 155 dogs that developed CDV-induced disease, 17 (12.2%) were vaccinated, 15 (9.6%) were not properly revaccinated or given boosters, 76 (49%) were unvaccinated, and the vaccine status of the rest was unknown.³ These findings suggest that CDV-associated neurologic disease in dogs occurs in South America even though affected dogs have been vaccinated. There have been reports of CDV-induced disease in vaccinated dogs in other parts of the world, involving various vaccines, vaccines from different producers, and genetically diverse dogs.^{5,6,10} Severe nonsuppurative leptomeningitis, with multifocal demyelination and hemorrhages, has been described in vaccinated adult dogs in North America.⁶ Encephalitis, with gliosis, typical eosinophilic CDV inclusion bodies, and minimal demyelination, has been described in New Zealand in Border Collie-cross littermates that were reported to have been vaccinated.⁵ Neither report^{5,6} compared the effect of vaccination, such as

vaccine titers or the time since vaccination. More information is needed to better understand CDV-induced disease and its relationship to vaccination or animal immunocompetence.

We aimed to better characterize the pathologic changes in 4 CDV-vaccinated dogs with CDV-associated neurologic disease in Uruguay. We analyzed the distribution and characteristics of the CDV-induced lesions and the age and vaccination status of the dogs.

Materials and methods

Dogs

Case 1 was a 3-mo-old female Maltese dog that had been vaccinated by a veterinarian with commercial CDV attenuated live vaccine (Providean Viratec 6CV; Tecnovax) at 45 and 70 d old. Twelve days after the last vaccination, the dog developed diarrhea and fever. This was followed by coughing, nasal and ocular mucopurulent discharge, and footpad hyperkeratosis. Myoclonus, ataxia, and paresis appeared 20 d post-vaccination (dpv; Table 1). Neurologic disease became more severe, and the dog died 27 dpv.

Case 2 was a 13-mo-old male, mixed-breed dog, reported to have been vaccinated by a veterinarian according to the recommended protocol with initial immunization followed by a booster 21 d later (Recombitek C6; Boehringer-Ingelheim). This dog also developed nasal mucopurulent discharge as well as footpad and nose hyperkeratosis ~40 dpv. Severe neurologic disease appeared at 40 dpv, and the dog died ~55 dpv.

Case 3 was a 24-mo-old female Pitbull Terrier. The dog was reported to have been regularly vaccinated by a veterinarian with a yearly booster after the initial sequence of commercial CDV attenuated live virus vaccine (the commercial vaccine name was not given in the history). This dog developed signs of distemper, including dyspnea and coughing, mucopurulent nasal discharge, and footpad hyperkeratosis. The dog developed myoclonus and

paresis and died 25 d later.

Case 4 was a 60-mo-old male Labrador Retriever that was vaccinated by a veterinarian with yearly boosters of commercial CDV attenuated live virus vaccines until 3 y old (the commercial vaccine names were not given in the history). Nearly 2 y later, the animal developed diarrhea, vomiting, and nasal hyperkeratosis. Myoclonus, seizures, circling, compulsive gait, and stupor developed, and the dog died 25 d later.

Histopathology and immunohistochemistry

An autopsy was performed on all 4 dogs, and selected tissues, including the brain and lungs, were fixed in 10% neutral-buffered formalin and processed routinely for histologic examination. Tissue sections were stained with hematoxylin & eosin and Luxol fast blue (LFB) stains. For immunohistochemistry (IHC), a mouse anti-CDV monoclonal primary antibody (MCA 1893, dilution 1:250; Bio-Rad) was used to detect CDV antigens. The primary antibody was incubated overnight at 4°C followed by HRP-polymer incubation in two 10-min steps, at room temperature, according to the manufacturer's instructions (Mouse-on-canine HRP-polymer; Biocare Medical). Positive antigen-antibody reactions were observed by incubation with 3,3'-diaminobenzidine tetrahydrochloride (DAB), as described previously.⁵ Slides were counterstained with Mayer hematoxylin and coverslipped.

The stages of the histologic lesions were categorized as acute, subacute, or chronic based on previous studies.^{1,8,11,19-24} Briefly, acute lesions were characterized by focal vacuolation, minimal gliosis, minimal perivascular cuffing and inclusion bodies, and the presence of CDV-positive cells. Subacute lesions included patchy demyelination, extensive gliosis, neuronal necrosis, prominent perivascular cuffing (2–3 layers of mononuclear inflammatory cells), prominent CDV inclusion bodies, and numerous CDV-positive cells. Chronic lesions were

similar to those in the subacute stage but had increased neuronal degeneration and necrosis with perivascular infiltration of at least 3 layers.

Amplification of the Fsp-coding region and genetic characterization of the CDV strains

Brain samples from the dogs were subjected to TRIzol treatment (Invitrogen, Life Technologies) to isolate CDV RNA. The first-strand complementary DNA was synthesized in cases 2 and 3 (SensiFast cDNA synthesis kit; Bionline), according to the manufacturer's instructions. Specific primers were used to amplify the Fsp-coding region (681 bp). The cycling conditions and primers, F4854: TCCAGGACATAGCAAGCCAACA and R5535: GGTGATTGGTTCGAGGACTGAA, were used according to a previous report.¹⁸ The PCR products were sequenced (Macrogen, Seoul, Korea), and the sequences were aligned using BLAST (<https://blast.ncbi.nlm.nih.gov/Blast.cgi>).

Results

The main histologic lesions were demyelination, gliosis, meningitis, perivascular cuffing, and inclusion bodies (Table 1). There were no qualitative or quantitative differences between the cerebrum and cerebellum.

In all of the dogs, the most consistent change was demyelination (Fig. 1), which was easily assessed using LFB staining (Fig. 2). In the demyelinated areas, many astrocytes contained CDV-positive particles (Figs. 3, 4). Demyelination was most severe in periventricular white matter tracts and submeningeal neuropil; gliosis, particularly astrocytic gliosis, was commonly found nearby. Meningitis involving the pia mater was observed in all cases. Many of the mononuclear inflammatory cells with anti-CDV immunoreaction were detected in and around blood vessels in the pia mater; many more were present throughout the demyelinated and necrotic foci.

Cerebral and cerebellar necrosis with nonsuppurative meningitis was common in dogs 1 and 2 (Table 1). These animals also had intense submeningeal anti-CDV immunoreactivity that extended from the pia mater deep into the cortex. A similar immunoreaction was detected in various neurons, including cerebellar cortical neurons (Fig. 5). Perivascular cuffing was prominent in 3 cases. The perivascular lymphocytic infiltration was 2–3 layers thick in cases 3 and 4, and was more extensive, with >3 layers of thickness in case 2 (Fig. 6). Intranuclear inclusion bodies were detected in glia, ependymal cells, and neurons (Fig. 7); however, inclusion bodies were most common in astrocytes. From these findings, cases 1, 3, and 4 were considered to be in the subacute stage, and case 2 in the chronic stage.

Animals that had severe white matter demyelination and cortical necrosis also had decreased numbers of Purkinje cells (Fig. 8). In the cerebral cortex, there was intense anti-CDV immunoreactivity, both in neurons and their dendrites and axons. There were patches of degenerate neurons with anti-CDV-positive immunoreactivity in the cerebellum and cerebrum (Fig. 9). Anti-CDV immunoreactivity was also positive in epithelial cells and blood vessels of the choroid plexus. Furthermore, some mononuclear cells were CDV positive around and in the blood vessels of the pia mater and the parenchyma (Figs. 10–12).

The Fsp-coding region sequences obtained from the brains of cases 2 and 3 were aligned and compared to sequences in the NCBI database. The sequence of case 2 (histologically classified as chronic) had nucleotide similarity of 96.2% to the CDV isolate Kiki (Table 2). The sequence of case 3 (subacute) was 98.5% similar to CDV strain Uy251 (Table 3).

Discussion

Histologically, the main lesions in our cases were demyelination, gliosis, meningoencephalitis, and inclusion bodies, consistent with a previous report.¹⁰ Unlike a previous report,⁶ we did not

observe hemorrhages. Our findings are similar to the basic histologic changes in an experimental infection study using specific pathogen-free dogs.²¹

We classified 3 cases as subacute and 1 case as chronic. The neurologic signs developed over 7–25 and 40 d in the subacute and chronic cases, respectively. Therefore, we concluded that there was an association between the clinical signs and the histologic classification. In a report of 21 naturally infected CDV dogs, cerebellar lesions were acute in 12, subacute in 5, and chronic in 4 dogs; 12 of these dogs died naturally, and 9 were euthanized. In the group of dogs that died naturally, all were found to have acute lesions. In another report, among 43 dogs infected with CDV, 11 (26%) dogs had acute encephalopathy, 4 (9%) had acute lesions with necrotic changes, 22 (51%) had subacute encephalitis, and 6 (14%) had chronic encephalitis.^{9,24}

The 4 dogs that we examined all died naturally, without findings of the acute histologic stage. This may be because the dogs in our study were vaccinated. The differences, including the histologic stages between the unvaccinated and vaccinated dogs, are suggested to be important in considering the usefulness of vaccines, hence further investigation is needed. Furthermore, our cases differed from post-vaccinal CDV disease, which characteristically occurs in young dogs 1–3 wk after vaccination with commercial attenuated CDV vaccines.^{4,5} Post-vaccinal CDV disease is typically characterized by acute-to-subacute clinical presentation (1–5 d) or is seen as “old dog” encephalitis, which occurs as a consequence of long-term, subclinical, persistent CDV infection.⁴

The invasion of CDV into the brain from other organs has been examined in previous reports.^{11,14} The main route of invasion is via infected lymphocytes trafficking through the blood–brain barrier; virus infects resident epithelial and endothelial cells.¹¹ CDV-infected cells are first detected in the choroid vessels, the surrounding pia mater, and the choroid plexus cells.

Subsequently, virus spreads from the cells of the pia mater to the subpial gray matter.¹⁴ Once inside the brain, the virus is proposed to spread via the cerebrospinal fluid and may infect the ependymal lining cells of the ventricles and, ultimately, glia and neurons. In our immunohistologic results, the ependymal cells and endothelial cells of the blood vessels in the choroid plexus and pia mater were immunopositive to the anti-CDV antibody. Furthermore, CDV-immunopositive mononuclear cells were detected intravascularly or perivascularly in the pia mater and brain parenchyma. In addition, severe demyelination was evident in the periventricular and subcortical white matter and co-localized with CDV antigen. These findings support movement of the virus from the blood vessels into the brain parenchyma. Necrosis of cerebellar white matter with meningitis was prominent in 2 cases, and these cases were accompanied by high CDV immunoreactivity from the pia mater to the deep white matter. This suggests that CDV entered the cerebellar cortex directly from the pia mater affected with meningitis, resulting in cortical necrosis. A CDV-positive immunoreaction in astrocytes was one of the characteristic findings in our study; the presence of CDV in many astrocytes is thought to be related to the mechanism of demyelination.^{11,12,13}

With reduced or incomplete vaccination in domestic dog populations,¹⁶ as occurs frequently in some South American countries, herd immunity could be lower, increasing classical CDV cases in previously vaccinated dogs because of increased exposure.¹⁶ In Brazil³ and Uruguay,^{17,18} some specific CDV circulating wild-type strains were genotyped. All of them were found to belong to the EU1/SA1 clade and had important antigenic differences from CDV strains included in commercial vaccines.^{2,16} Our results confirm these reports.^{3,17,18} In our cases, 2 wild-type strains acting on the central nervous system in vaccinated dogs were found. Consistent with a previous report,⁵ CDV disease in our cases was caused by wild-type strains not

included in commercial vaccines, and not by post-vaccinal CDV disease. Our results highlight the relevance of CDV infection in Uruguay, the circulation of at least 2 wild-type CDV strains that are not included in commercial vaccines, the need to intensify current control measures,³ and the need for specific CDV commercial vaccines that include South American wild-type CDV strains.

Acknowledgments

Gimena Feijóo is the recipient of a PhD fellowship from ANII, and José Manuel Verdes is a Research Career Member of the National Research System (SNI-ANII), Uruguay. We thank Camila Larrañaga and Victoria Iribarnegaray for their technical assistance and Bryan Stegelmeier for critically reviewing and editing this manuscript in the English language.

Declaration of conflicting interests

The authors declared no conflicts of interest with respect to the authorship and/or publication of this article.

Funding

This work was supported by the National Agency of Research and Innovation (ANII Fondo María Viñas 2019, grant FMV-1-2019-1-155934), the Committee of Scientific Research of the University of the Republic (CSIC, UdelaR), and the Basic Science Development Program (PEDECIBA), Uruguay.

References

1. Alldinger S, et al. Up-regulation of the hyaluronate receptor CD44 in canine distemper demyelinated plaques. *Acta Neuropathol* 2000;99:138–146.
2. Anis E, et al. Antigenic analysis of genetic variants of canine distemper virus. *Vet Microbiol* 2018;219:154–160.

3. Budaszewski RF, et al. Genotyping of canine distemper virus strains circulating in Brazil from 2008 to 2012. *Virus Res* 2014;180:76–83.
4. Cantile C, Youssef S. Nervous system. In: Maxie MG, ed. *Jubb, Kennedy, and Palmer's Pathology of Domestic Animals*. 6th ed. Vol. 1. Elsevier, 2016:250–406.
5. Fairley RA, et al. Post-vaccinal distemper encephalitis in two Border Collie cross littermates. *N Z Vet J* 2015;63:117–120.
6. Galán A, et al. Uncommon acute neurologic presentation of canine distemper in 4 adult dogs. *Can Vet J* 2014;55:373–378.
7. Garigliany M, et al. Re-emergence of canine distemper in wildlife in Belgium. *Vet Rec* 2018;182:439.
8. Gröters S, et al. Up-regulation of mRNA for matrix metalloproteinases-9 and -14 in advanced lesions of demyelinating canine distemper leukoencephalitis. *Acta Neuropathol* 2005;110:369–382.
9. Headley SA, et al. Glial fibrillary acidic protein (GFAP)-immunoreactive astrocytes in dogs infected with canine distemper virus. *J Comp Pathol* 2001;125:90–97.
10. Lan NT, et al. Comparative analyses of canine distemper viral isolates from clinical cases of canine distemper in vaccinated dogs. *Vet Microbiol* 2006;115:32–42.
11. Lempp C, et al. New aspects of the pathogenesis of canine distemper leukoencephalitis. *Viruses* 2014;6:2571–2601.
12. Mutinelli F, et al. Astrocytic infection in canine distemper virus-induced demyelination. *Acta Neuropathol* 1989;77:333–335.
13. Pan Y, et al. Pathogenesis of demyelinating encephalopathy in dogs with spontaneous acute canine distemper. *J Integr Agric* 2013;12:334–343.

14. Rendon-Marin S, et al. Tropism and molecular pathogenesis of canine distemper virus. *Virology* 2019;16:30.
15. Richards TR, et al. Optic neuritis caused by canine distemper virus in a Jack Russell terrier. *Can Vet J* 2011;52:398–402.
16. Riley MC, Wilkes RP. Sequencing of emerging canine distemper virus strain reveals new distinct genetic lineage in the United States associated with disease in wildlife and domestic canine populations. *Virology* 2015;12:219.
17. Sarute N, et al. First genome sequence of a canine distemper virus strain from South America. *Genome Announc* 2014;2:e01009-14.
18. Sarute N, et al. The fusion protein signal-peptide-coding region of canine distemper virus: a useful tool for phylogenetic reconstruction and lineage identification. *PLoS One* 2013;13:e63595.
19. Seehusen F, et al. Vimentin-positive astrocytes in canine distemper: a target for canine distemper virus especially in chronic demyelinating lesions? *Acta Neuropathol* 2007;114:597–608.
20. Silva MC, et al. Neuropathology of canine distemper: 70 cases (2005–2008) [Neuropatologia da Cinomose canina: 70 casos (2005–2008)]. *Pesq Vet Bras* 2009;29:643–652. Portuguese.
21. Spitzbarth I, et al. Immunohistochemical and transcriptome analyses indicate complex breakdown of axonal transport mechanisms in canine distemper leukoencephalitis. *Brain Behav* 2016;3:e00472.
22. Summers BA, et al. Early events in canine distemper demyelinating encephalomyelitis. *Acta Neuropathol* 1979;46:1–10.

23. Ulrich R, et al. Transcriptional changes in canine distemper virus-induced demyelinating leukoencephalitis favor a biphasic mode of demyelination. *PLoS One* 2014;9:e95917.
24. Vandeveld M, et al. Immunoglobulins in demyelinating lesions in canine distemper encephalitis. An immunohistological study. *Acta Neuropathol* 1981;54:31–41.
25. Zhao J, et al. Emergence of canine distemper virus strains with two amino acid substitutions in the haemagglutinin protein, detected from vaccinated carnivores in north-eastern China in 2012–2013. *Vet J* 2014;200:191–194.

For Peer Review

Table 1. Clinical signs and histologic and immunohistologic changes consistent with canine distemper in 4 vaccinated dogs.

Case, sex, age	Vaccination	Neurologic signs	Days showing neurologic signs before death	Histopathologic and immunohistologic findings		
				Cerebellum	Cerebrum	Stage
1 F, 3 mo	On vaccination plan	Myoclonus, ataxia, paresis	7	Demyelination, gliosis, meningitis, IB, cortical necrosis, CDV particles	Demyelination, gliosis, meningitis, IB, CDV particles	Subacute
2 M, 13 mo	On vaccination plan	Myoclonus, nystagmus, quadriplegia	40	Demyelination, gliosis, meningitis, cuffing, IB, cortical necrosis, CDV particles	Demyelination, gliosis, meningitis, cuffing, IB, CDV particles	Chronic
3 F, 24 mo	On vaccination plan	Myoclonus, paresis	8	Demyelination, gliosis, meningitis, cuffing, IB, CDV particles	Demyelination, gliosis, meningitis, cuffing, IB, CDV particles	Subacute
4 M, 60 mo	Out of vaccination plan	Myoclonus, seizures, circling, compulsive gait, stupor	25	Demyelination, gliosis, meningitis, cuffing, CDV particles	Demyelination, gliosis, meningitis, cuffing, CDV particles	Subacute

F = female; IB = inclusion bodies; M = male.

Table 2. BLAST alignment of the Fsp-coding region from case 2 with existing sequences (NCBI database) and nucleotide similarity percentage (NSP).

Description	Max score	Total score	Query cover	E-value	NSP	Accession
Canine morbillivirus isolate CDV Kiki, complete genome	959	1,734	47%	0.0	96.2*	MH484613.1
Canine morbillivirus strain BRA/UEL-05/03 fusion protein gene, partial cds	942	1,712	47%	0.0	95.7	KY057345.1
Canine morbillivirus strain BRA/UEL-MEG/14 fusion protein gene, partial cds	937	1,715	46%	0.0	95.6	KY057353.1
Canine morbillivirus strain BRA/UEL-18/03 fusion protein gene, partial cds	937	1,704	46%	0.0	95.6	KY057349.1
Canine morbillivirus strain BRA/UEL-15/03 fusion protein gene, partial cds	937	1,695	47%	0.0	95.6	KY057347.1
Canine distemper virus strain Uy251, complete genome	937	1,706	47%	0.0	95.6	KM280689.1

cds = coding sequences.

* High homology with the CDV isolate Kiki (Brazilian strain belonging to the EU1/SA1 lineage).

Table 3. BLAST alignment of the Fsp-coding region from case 3 with the previously determined sequences (NCBI database) and nucleotide similarity percentage (NSP).

Description	Max score	Total score	Query cover	E-value	NSP	Accession
Canine distemper virus strain Uy251, complete genome	848	848	21%	0.0	98.5*	KM280689.1
Canine morbillivirus strain BRA/UEL-MEG/14 fusion protein gene, partial cds	815	815	21%	0.0	96.9	KY057353.1
Canine morbillivirus strain BRA/UEL-LLK/16 fusion protein gene, partial cds	809	809	21%	0.0	96.7	KY057357.1
Canine morbillivirus strain BRA/UEL-ZNH/16 fusion protein gene, partial cds	809	809	21%	0.0	96.7	KY057356.1
Canine morbillivirus strain BRA/UEL-05/03 fusion protein gene, partial cds	808	808	22%	0.0	96.5	KY057345.1
Canine morbillivirus strain BRA/UEL-TCO/16 fusion protein gene, partial cds	804	804	21%	0.0	96.5	KY057358.1
Canine morbillivirus strain BRA/UEL-LLA/14 fusion protein gene, partial cds	798	798	21%	0.0	96.3	KY057354.1

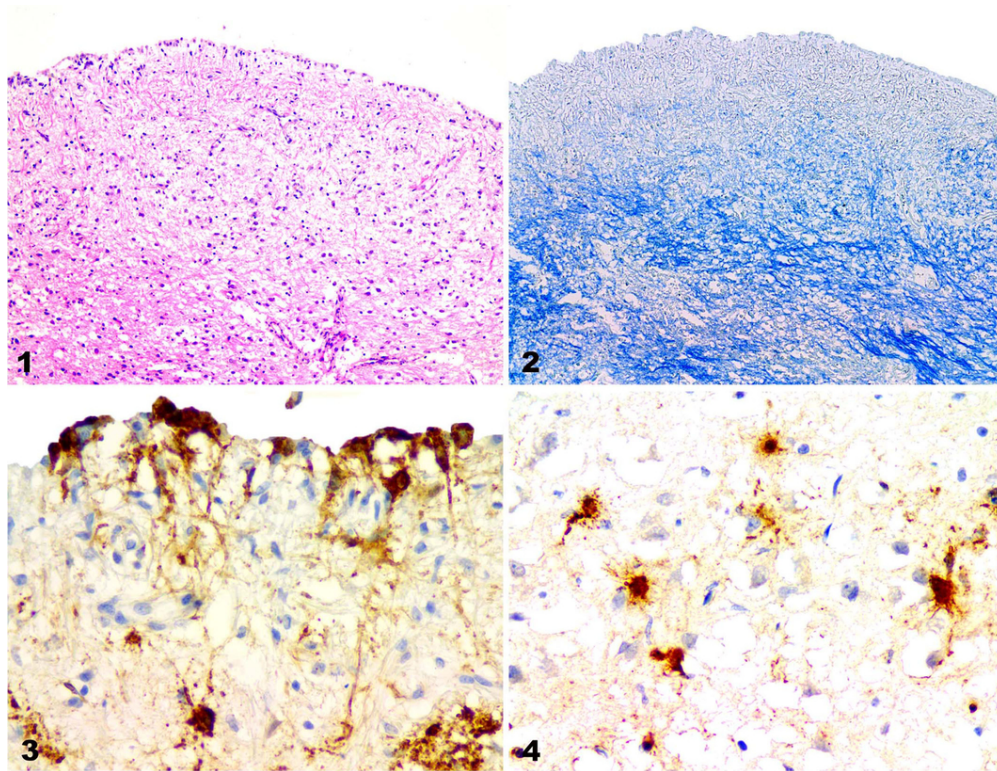
cds = coding sequences.

* High homology with the canine distemper virus isolate Uy251 (Uruguayan strain belonging to the EU1/SA1 lineage).

Figures 1–4. Canine distemper nervous system lesions in vaccinated dogs. **Figure 1.** Demyelination in the periventricular white matter of the cerebrum in case 4. H&E. Original objective 10×. **Figure 2.** Demyelination in the cerebrum of case 4. Same area as Fig. 1. LFB. Original objective 10×. **Figure 3.** CDV-immunopositive cells in ependymal and other cells in the cerebrum of case 4. IHC against CDV. Original objective 40×. **Figure 4.** CDV-immunopositive particles in astrocytes in a demyelinated lesion in the cerebrum in case 1. IHC against CDV. Original objective 40×.

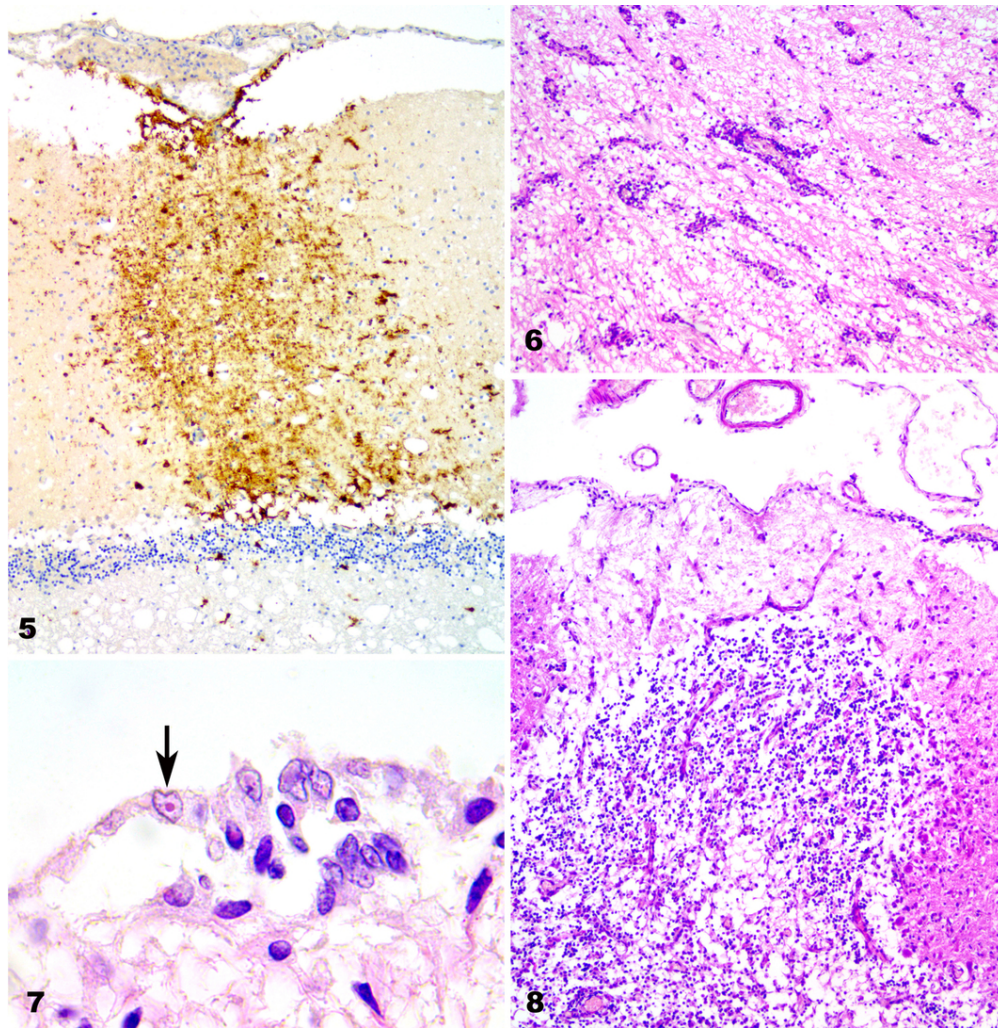
Figures 5–8. Canine distemper nervous system lesions in vaccinated dogs. **Figure 5.** CDV-immunopositive cells in the pia matter and throughout the molecular layer in the cerebellar cortex of case 1. IHC against CDV. Original objective 10×. **Figure 6.** Perivascular lymphocytic cuffing in the cerebrum of case 2. H&E. Original objective 10×. **Figure 7.** Intranuclear inclusion bodies in ependymal cells (arrow) in the cerebrum of case 4. High magnification of Fig. 1. H&E. Original objective 100×. **Figure 8.** Necrotic area with Purkinje cell loss in the cerebellum of case 2. H&E. Original objective 10×.

Figures 9–12. Canine distemper nervous system lesions in vaccinated dogs. **Figure 9.** CDV-immunopositive particles in nerve cell axons and astrocytes in the cerebrum of case 4. IHC against CDV. Original objective 40×. **Figure 10.** Perivascular CDV-immunopositive cells in the cerebral pia mater in case 1. IHC against CDV. Original objective 10×. **Figure 11.** Intravascular and perivascular CDV-immunopositive cells in the cerebral pia mater in case 1. IHC against CDV. Original objective 40×. **Figure 12.** CDV-immunopositive cells in endothelial cells and in the blood vessel wall in the cerebellum in case 4. IHC against CDV. Original objective 40×.



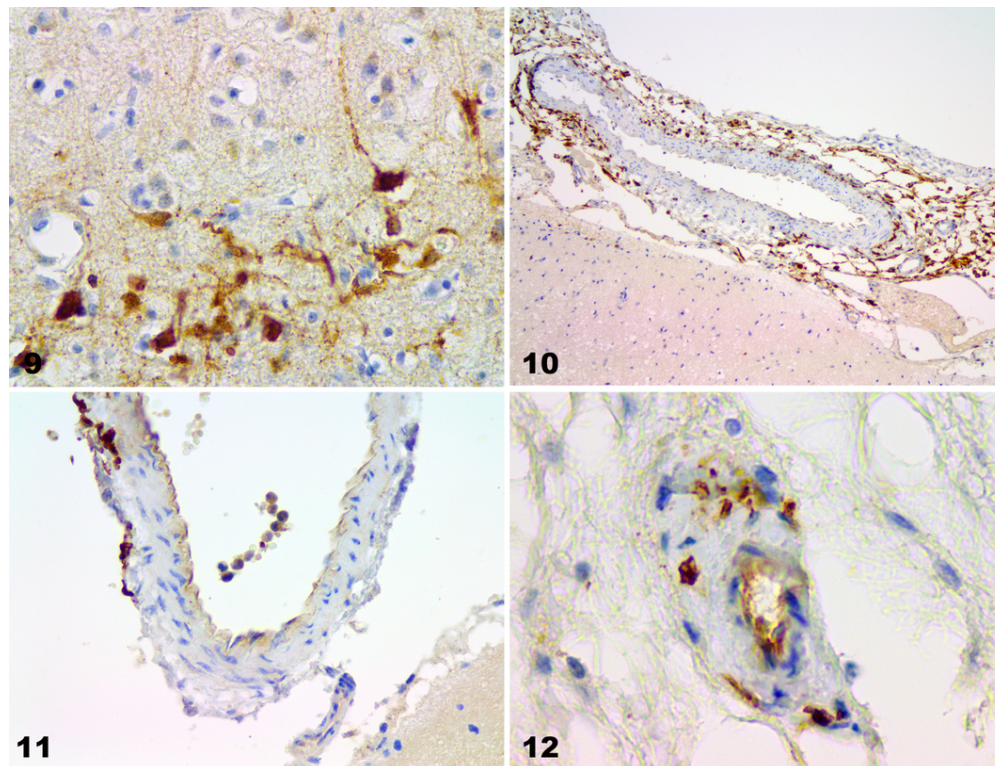
Figures 1–4. Canine distemper nervous system lesions in vaccinated dogs. **Figure 1.** Demyelination in the periventricular white matter of the cerebrum in case 4. H&E. Original objective 10×. **Figure 2.** Demyelination in the cerebrum of case 4. Same area as Fig. 1. LFB. Original objective 10×. **Figure 3.** CDV-immunopositive cells in ependymal and other cells in the cerebrum of case 4. IHC against CDV. Original objective 40×. **Figure 4.** CDV-immunopositive particles in astrocytes in a demyelinated lesion in the cerebrum in case 1. IHC against CDV. Original objective 40×.

180x138mm (150 x 150 DPI)



Figures 5–8. Canine distemper nervous system lesions in vaccinated dogs. **Figure 5.** CDV-immunopositive cells in the pia matter and throughout the molecular layer in the cerebellar cortex of case 1. IHC against CDV. Original objective 10 \times . **Figure 6.** Perivascular lymphocytic cuffing in the cerebrum of case 2. H&E. Original objective 10 \times . **Figure 7.** Intranuclear inclusion bodies in ependymal cells (arrow) in the cerebrum of case 4. High magnification of Fig. 1. H&E. Original objective 100 \times . **Figure 8.** Necrotic area with Purkinje cell loss in the cerebellum of case 2. H&E. Original objective 10 \times .

180x183mm (150 x 150 DPI)



Figures 9–12. Canine distemper nervous system lesions in vaccinated dogs. **Figure 9.** CDV-immunopositive particles in nerve cell axons and astrocytes in the cerebrum of case 4. IHC against CDV. Original objective 40 \times . **Figure 10.** Perivascular CDV-immunopositive cells in the cerebral pia mater in case 1. IHC against CDV. Original objective 10 \times . **Figure 11.** Intravascular and perivascular CDV-immunopositive cells in the cerebral pia mater in case 1. IHC against CDV. Original objective 40 \times . **Figure 12.** CDV-immunopositive cells in endothelial cells and in the blood vessel wall in the cerebellum in case 4. IHC against CDV. Original objective 40 \times .

180x137mm (150 x 150 DPI)