956

Facultad de Veterinaria
Universidad de la República
Uruguay

UNIVERSIDAD
DE LA REPÚBLICA
URUGUAY

UNIVERSIDAD DE LA REPUBLICA

FACULTAD DE VETERINARIA

"CASO CLÍNICO DE UNA VALVULOPATÍA MITRAL ADQUIRIDA EN UN EQUINO"

por

Nicolás PERERA NEGROTTO

Federico PERI NUÑEZ

TESIS DE GRADO presentada como uno
de los requisitos para obtener el título
de Doctor en Ciencias Veterinarias

Orientación: Medicina Veterinaria

FV-34236

Modalidad: Estudio de Caso

MONTEVIDEO

URUGUAY

2020

FACULTAD DE VETERINARIA
Depto. Doc. y Bibliote.a

PÁGINA DE APROBACIÓN

Tesis aprobada por:

Presidente de mesa: _____

Dr. Gonzalo Marichal

Segundo miembro (Tutor): _____

Dr. Alejandro Benech

Tercer miembro: _____

Dra. María del Carmen Cuns

Fecha: 05/06/2020

Autor:

_____

Br. Nicolás Perera

_____

Br. Federico Peri

AGRADECIMIENTOS

En primer lugar queremos agradecer a nuestras familias, quienes a lo largo de nuestros años de estudio han demostrado su apoyo e hicieron lo imposible para poder culminar esta etapa.

Por otro lado, agradecer a nuestro tutor el Dr. Alejandro Benech, quien nos guio, nos brindó parte de su tiempo y fue de gran ayuda en la culminación de este protocolo.

También agradecer al personal de Biblioteca de Facultad de Veterinaria por su disposición y ayuda.

Agradecer a nuestros amigos y a todas las personas que de una forma u otra han formado parte de este camino.

Por último, agradecer a la Facultad de Veterinaria de la UDELAR, profesores, compañeros, que además de formarnos como profesionales nos dejaron anécdotas inolvidables y grandes amistades.

TABLA DE CONTENIDO Pág.

PAGINA DE APROBACIÓN....1

AGRADECIMIENTOS....2

1. LISTA DE CUADROS Y FIGURAS....5
2. RESUMEN....7
   2.1. SUMMERY....8
3. INTRODUCCIÓN....9
   3.1. ANATOMÍA CARDÍACA....9
   3.2. SONIDOS CARDÍACOS....11
   3.3. SOPLOS CARDÍACOS....12
      3.3.1. CLASIFICACIÓN DE LOS SOPLOS....14
         3.3.1.1. GRADUACIÓN DE LOS SOPLOS....14
         3.3.1.2. LOCALIZACIÓN DE LOS SOPLOS CARDÍACOS....14
4. ENFERMEDADES CARIOVASCULARES....17
   4.1. ENFERMEDAD CARDIOVASCULAR ADQUIRIDA....17
   4.2. VALVULOPATÍA MITRAL....18
      4.2.1. FISIOPATOLOGÍA....19
   4.3. SÍNTOMAS CLÍNICOS....23
   4.4. DIAGNÓSTICO....24
      4.4.1. ECOCARDIOGRAFÍA....24
      4.4.2. ELECTROCARDIOGRAMA....26
      4.4.3. DIAGNÓSTICO DIFERENCIAL....27
   4.5. TRATAMIENTO....30
      4.5.1. REDUCTORES DE LA PRECARGA....31
      4.5.2. REDUCTORES DE LA POSCARGA....31
      4.5.3. AGENTES INOTRÓPICOS....32
5. OBJETIVOS....34
   5.1. OBJETIVO GENERAL....34
   5.2. OBJETIVO ESPECIFICO....34
6. MATERIALES Y METODOS....35
   6.1. CASO CLINÍCO....35
   6.2. MÉTODOS DIAGNÓSTICOS....37
7. RESULTADOS....38
   7.1. RESULTADOS DE HEMOGRAMA....38
   7.2. RESULTADOS DEL ENZIMOGRAMA HEPÁTICO....39
   7.3. RESULTADOS DEL ELECTROCARDIOGRAMA....40
   7.4. RESULTADOS DE ECOGRAFÍAS....40

7.5. RESULTADO DE LA NECROPSIA Y ANATOMÍA PATOLÓGICA.....41
8. DISCUSIÓN.....46
9. CONCLUSIÓN.....48
10. BIBLIOGRAFÍA.....49

1. LISTA DE TABLAS Y FIGURAS. Pag.

TABLAS

TABLA I: Grados de soplos.....14

TABLA II: Clasificación de los soplos.....16

TABLA III: Consecuencia de los mecanismos de compensación.....22

TABLA IV: Formula de gasto cardiaco.....23

FIGURAS

Fig. 1. Corte histológico de la válvula mitral.....10

Fig. 2. Esquema de los sonidos cardíacos.....12

Fig. 3. Localización de los soplos cardíacos en relación a los sonidos cardíacos.....15

Fig. 4. Corte histopatológico del área de contacto valvar.....21

Fig. 5. Paciente "Pucho" con pérdida de condición corporal.....34

Fig. 6. Edema de pecho y abdomen.....35

Fig. 7. Edema de prepucio.....35

Fig. 8. Ingurgitación de la vena Yugular.....35

Fig. 9. Hemograma fecha 27/03/2017.....37

Fig. 10. Funcional hepático 27/03/2017.....38

Fig. 11. Electrocardiograma.....39

Fig. 12. Ecografía abdominal con presencia de ascitis y congestión hepática.....39

Fig. 13. Ecocardiografía del ligamento pericardio diafragmático y efusión pleural.....40

Fig. 14. Necropsia, Cardiomegalia global.....41

Fig. 15. Necropsia, agrandamiento del atrio izq.....41

Fig. 16. Necropsia, engrosamiento de válvula mitral.....41

Fig. 17. Necropsia, miocardio ventricular hipertrofiado y veteado blanquecino.....41

Fig. 18. Histopatología, pared ventricular.....**41**

Fig. 19. Histopatología, pared ventricular.....**41**

Fig. 20. Informe anatomopatológico.....**44**

2. RESUMEN

El presente trabajo tuvo como objetivo hacer una descripción de las manifestaciones clínicas, lesiones macro y microscópicas, aspectos epidemiológicos, métodos diagnósticos y posibles tratamientos de Valvulopatía Mitral Adquirida (VMA) en equinos. Se realizó el estudio de un caso clínico de un equino macho que presentó disminución del rendimiento, disminución de peso, diarrea y edema en prepucio, proveniente del Servicio de Artillería Antiaéreo, Canelones-Uruguay. Se realizó consulta clínica en la especialización de cardiología de Facultad de Veterinaria de Montevideo, Uruguay. Al realizar el examen clínico se constató soplo cardíaco, pulso yugular, hipertermia, taquicardia, taquipnea y disnea, edema en abdomen, miembros posteriores y prepucio, entre otros. Se realizaron exámenes colaterales, hemograma, enzimograma hepático, ecografía abdominal, ecocardiografía, electrocardiograma y anatomía patológica para confirmar el diagnóstico presuntivo (VMA). El diagnóstico definitivo se fundamentó en las características clínicas y los resultados de los estudios paraclínicos. Debido a la evolución aguda del caso y el paciente habiendo fallecido a las 24 horas de realizada la consulta, no se pudo instaurar tratamiento alguno. Se realizó un estudio bibliográfico de los diferentes métodos diagnósticos, tratamientos y pronósticos de acuerdo al trabajo que realiza el animal.

2.1 SUMMARY

The present work aimed to describe the clinical manifestations, macro and microscopic lesions, epidemiological aspects, diagnostic methods and possible treatments of Acquired Mitral Valvulopathy (AMV) in horses. The study of a clinical case of a male equine that showed a decrease in performance, weight loss, diarrhea and edema in the foreskin, from Servicio de Artillería Antiaéreo, Canelones-Uruguay, was perfomed. A clinical consultation was carried out in the cardiology specialization of the Veterinary University of Montevideo, Uruguay. When performing the clinical examination, heart murmur, jugular pulse, hyperthermia, tachycardia, tachypnea and dyspnea, edema in the abdomen, posterior limbs and foreskin, among others, were found. Collateral exams, hemogram, liver enzyme, abdominal ultrasound, echocardiography, electrocardiogram and anatomical pathology were performed to confirm the presumptive diagnosis (VMA). The definitive diagnosis was based on the clinical characteristics and the results of the paraclinical studies. Due to the acute evolution of the case and the patient having died within 24 hours of the consultation, no treatment could be instituted. A bibliographic study of the different diagnostic methods, treatments and prognoses was carried out according to the work done by the animal.

3. INTRODUCCION

3.1 Anatomía Cardíaca.

El corazón es un órgano de paredes musculares, hueco, con conformación cónica e integrado por cuatro compartimientos. Es el componente central del sistema circulatorio actuando como bomba aspirante e impelente del torrente sanguíneo. Se localiza en el mediastino medio ventral, con orientación oblicua en carnívoros, y vertical en ungulados. Se halla revestido por el saco seroso de doble pared denominado saco pericárdico (González y Rojo, 2010).

Según la raza y la cantidad de entrenamiento, el peso del corazón en relación con el peso corporal varía entre el 0,6% en caballos de tiro y el 1% para un caballo purasangre (Budras y col., 2009).

El corazón hace contacto directo con las costillas a través de las muescas cardíacas de los pulmones desde el tercer al quinto espacio intercostal a la izquierda, y desde el tercer al cuarto espacio intercostal a la derecha (área de opacidad absoluta, caudal al tríceps). Más dorsalmente, el tejido pulmonar interviene entre el corazón y la pared torácica (área de opacidad relativa). Las cuatro válvulas cardíacas son mejor auscultadas de la siguiente manera: válvulas atrioventricular (AV) izquierda, baja en el quinto espacio intercostal izquierdo; aórtica, alta en el cuarto espacio intercostal izquierdo, justo debajo de una línea horizontal a través de la articulación del hombro; pulmonar, baja en el tercer espacio intercostal izquierdo; y la AV derecha, baja en los espacios intercostales tercero o cuarto (Budras y col., 2009).

El corazón actúa como una bomba, llevando la sangre a todo el cuerpo y los pulmones. Está conformado por cuatro cámaras – dos *atrios* de pared delgada o cámaras primarias, y dos *ventrículos* o bombas principales. En el adulto el lado derecho y el izquierdo están completamente separados y están divididos por el *septum*. El ventrículo izquierdo tiene que bombear a una presión alta para llevar la sangre a todo el cuerpo y por lo tanto tiene una pared muscular más gruesa que el ventrículo derecho (Coumbe, 2001).

La sangre se recoge del cuerpo en el atrio derecho, que actúa de reservorio para cargar la bomba principal, el ventrículo. Desde el atrio, la sangre es bombeada al ventrículo derecho, la sangre es bombeada a través de los pulmones, donde se elimina el dióxido de carbono (CO2) y se agrega oxígeno (O2). Esta sangre oxigenada continúa luego de regreso al corazón hacia la aurícula izquierda y sigue un curso similar a través del ventrículo izquierdo. La sangre es enviada a los músculos, cerebro y otros órganos, que extraen el O2 y agregan el CO2 como producto de desecho. La sangre no oxigenada regresa al corazón derecho a través de la vena cava y el ciclo comienza nuevamente (Durham, 2008).

El tejido cardíaco está constituido por tres capas: (1) el *endocardio* recubre el interior del corazón y también forma las valvas, que aseguran un flujo unidireccional de sangre. Las valvas atrioventriculares separan los atrios de los ventrículos y están unidos por *cuerdas* tendinosas finas a extensiones del músculo cardíaco, los músculos papilares, las cuales evitan que las valvas de las válvulas se vuelvan hacia los atrios. El flujo inverso de sangre es prevenido en la aorta y los vasos pulmonares por las válvulas *semilunares*. (2) la capa media es el *miocardio*, que está compuesto por músculo cardíaco. (3) el *epicardio* es la tercera capa y rodea al miocardio. El *pericardio* es un saco fibroso que rodea el corazón que actúa como barrera a infecciones, previene sobreexpansión de los ventrículos y permite el libre movimiento del corazón en la cavidad torácica (Coumbe, 2001).

El *aparato valvular mitral* está conformado por: anillo valvular, valvas, cuerdas tendinosas y músculos papilares. Histológicamente, se puede dividir la válvula mitral normal en cuatro capas, las cuales son: *Superficie atrialis*: que es el endocardio, *pars spongiosa*: colección de escasas fibras de colágeno, *pars fibrosa*: es una capa de fibra de colágeno que constituye el esqueleto valvular y, *superficie ventricularis*: que es el endocardio que se continua con el revestimiento ventricular (Fig. 1) (Rojas, 2018).

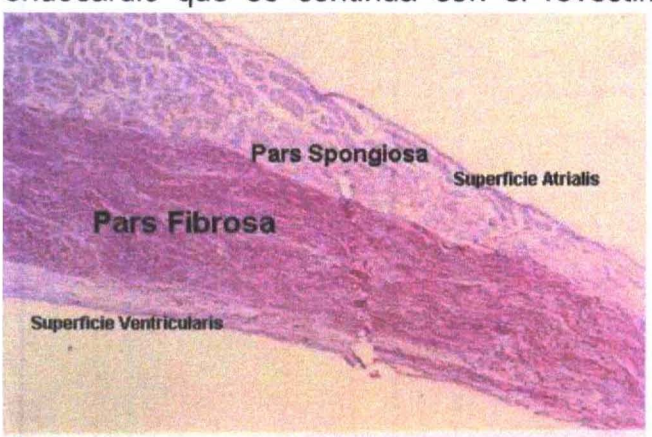

Fig. 1. Corte histológico de la válvula mitral. Fuente: Mucha, 2007.

Las válvulas atrioventriculares se mantienen en su posición por la presencia del esqueleto cardíaco, que se dispone en el plano coronario reforzando también los tabiques musculares como los anillos fibrosos y trígonos fibrosos. Los anillos fibrosos atrioventriculares refuerzan los orificios atrioventriculares y los anillos fibrosos arteriales mantienen el vínculo de las arterias aorta y pulmonar con el miocardio. Los trígonos fibrosos completan el mecanismo de fijación de las válvulas. Son dos triángulos tendinosos que se localizan entre los anillos atrioventriculares y el anillo aórtico. En la cercanía del anillo aórtico los trígonos forman dos cartílagos (cartílagos del corazón) que se transforman en hueso en los bóvidos (González y Rojo, 2010).

3.2 Sonidos Cardíacos

Existen cuatro sonidos cardiacos normales en el caballo (Fig. 2), si bien no siempre son detectables los cuatro, y existen muchas variaciones en función del ritmo y la presión arterial (Palencia, 2003).

El primer sonido cardíaco(S-1) se produce inmediatamente después del cierre de las válvulas auriculoventriculares. Es el que más alto y claro se escucha y es el que nos indica el inicio de la sístole cardiaca. Su registro se hace más claro en el área de proyección del ápex, en el lado izquierdo del caballo. Es un sonido ventricular. Siempre es detectable. Con relación al electrocardiograma, se produce después del complejo QRS (Palencia, 2003).

El segundo sonido cardíaco(S-2) se produce inmediatamente después al cierre de las válvulas aórtica y pulmonar, escuchándose después del primer sonido, ligeramente más débil que éste, sobre todo en el ápex, aunque más claro y alto en la zona de proyección de la base del corazón, colocando el estetoscopio craneal y dorsal al ápex, en la zona de proyección de las válvulas aórtica y pulmonar. Marca el final de la sístole cardiaca y el comienzo de la diástole. Al igual que el primero, siempre es detectable. Entre el primer sonido y segundo sonido cardiaco, se produce la contracción cardiaca o sístole, produciéndose asimismo la onda de pulso arterial, detectable fácilmente mediante la palpación y ligera presión de la arteria facial al mismo tiempo que auscultamos. Así pues, secuencialmente podemos detectar, primer sonido-pulso arterial-segundo sonido. Esto nos ayudará a la hora de diagnosticar y localizar los soplos cardiacos (Palencia, 2003).

El tercer sonido cardíaco(S-3), sin embargo, no siempre es detectable en todos los caballos. Normalmente es difícil de diferenciar pues se encuentra fusionado al segundo sonido cardiaco. Se produce por vibraciones de la pared ventricular durante el llenado pasivo y rápido de los ventrículos. En el caso de auscultarse, se detecta inmediatamente después del segundo sonido cardiaco (Palencia, 2003).

El cuarto sonido cardíaco(S-4), al igual que el tercero, no siempre es detectable, y en el caso de auscultarse, es el primero en escucharse durante el ciclo cardiaco, justo antes del primer sonido. Es un sonido auricular, que coincide con el llenado activo de los ventrículos durante la sístole auricular. Se detecta normalmente en los caballos en reposo y con un ritmo regular disminuido (Palencia, 2003).

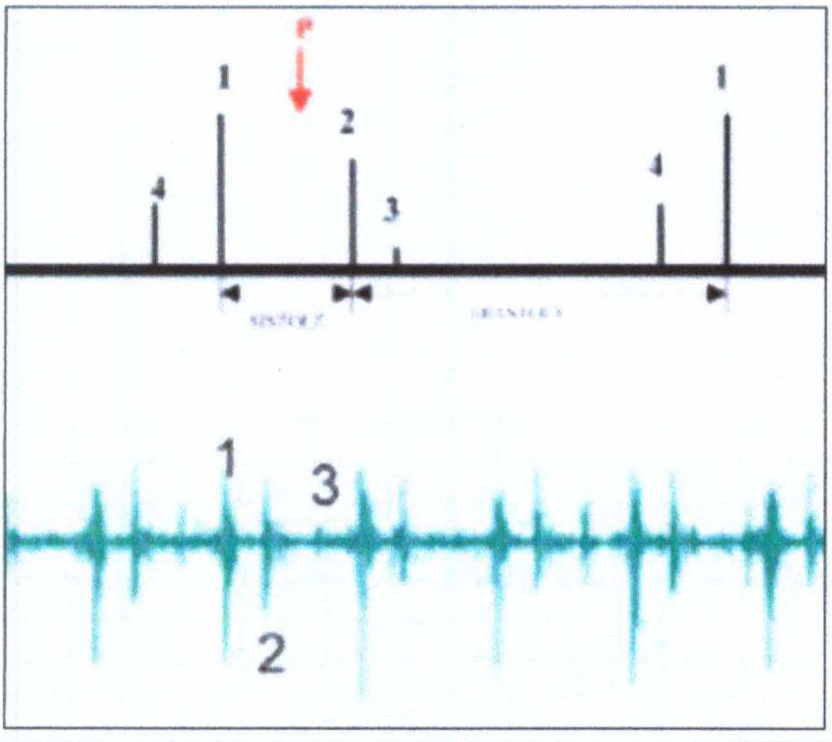

Fig. 2. Esquema de los sonidos cardíacos; 1, primer sonido. 2, segundo sonido. 3, tercer sonido. 4, cuarto sonido. P, onda de pulso. Abajo; registro fonocardiográfico en el área de auscultación del ápex, donde se aprecia el primer sonido cardiaco más largo, seguido del segundo y tercer sonido. Fuente: Palencia, 2003.

3.3 Soplos cardíacos

Las enfermedades cardíacas de los caballos son relativamente poco frecuentes en relación con otras patologías que sufren. Sin embargo, el uso deportivo que se le da a esta especie dota al corazón de gran importancia (Villalba, 2012).

Hay estudios que muestran que aproximadamente el 80 % de los caballos de uso deportivo tienen un soplo. Su hallazgo puede darse en caballos sin alteraciones valvulares (soplo fisiológico), en caballos con alteraciones valvulares pero asintomáticos y en caballos con patologías valvulares y sintomáticos. La identificación y diferenciación de los mismos, a menudo, representa un gran reto para el veterinario. (Villalba, 2012).

Los soplos funcionales, fisiológicos o de flujo son comunes y están causados por vibraciones asociadas con la eyección de la sangre durante la temprana sístole o por el llenado rápido del ventrículo durante la temprana diástole (Hewetson, 2013).

Estos soplos son siempre de baja intensidad (soplos que van del grado 1 al 3), localizados, de corta duración, lábiles y crecientes – decrecientes en el tiempo. Nunca son soplos holosistólico u holodiastólico, por lo que los sonidos cardiacos son siempre audibles y evidentes (Villalba, 2012).

Recordemos que el flujo sanguíneo normal en el corazón y los grandes vasos sanguíneos es un flujo laminar, donde no se genera ninguna vibración o turbulencia, por lo que no se genera ningún sonido (Palencia, 2003).

Las causas no patológicas de soplos son: fiebre, alta actividad simpática (por ejemplo cólicos, ejercicio, dolor), de moderada a severa anemia y vasodilatación periférica. Estos soplos no patológicos usualmente son SISTOLICOS (Hewetson, 2013).

Soplos sistólicos no patológicos: Son muy comunes en caballos de carrera. Por lo general este soplo ocurre al principio de la sístole. Este soplo, también ha sido descrito en neonato y debe ser diferenciado con algún soplo patológico asociado a algún defecto congénito (Hewetson, 2013).

Soplo diastólico no patológico: Ocurren al principio de la diástole. A veces se detecta después del ejercicio y desaparecen al reposo y estación del animal (Hewetson, 2013).

Los soplos patológicos son detectados en asociación con enfermedades cardiacas estructurales. Las causas principales son: las incompetencias de las válvulas, defectos septales, lesiones vasculares o estenosis valvulares (Villalba, 2012).

Las lesiones estenóticas en el equino son poco frecuentes, sin embargo, la incompetencia valvular (adquirida fundamentalmente) son muy comunes (Villalba, 2012).

3.3.1 Clasificación de los soplos cardiacos

3.3.1.1 Graduación de los soplos cardiacos

La graduación de los soplos, en grados del 1 al 6 (Tabla 1), o en leve, moderado e intenso, es el sistema más habitual en clasificar a los soplos según su intensidad, aunque debido a las diferentes percepciones, resulta en ocasiones complicado coincidir en los criterios:

- **Grado 1** se define aquel que sólo se detecta con una muy minuciosa auscultación en un ambiente de silencio.
- **Grado 2** cuando se detecta al poner el estetoscopio en el área de auscultación.
- **Grado 3** cuando la intensidad es moderada al auscultar.
- **Grado 4** de alta intensidad cuando el soplo se ausculta en cualquier área de auscultación, pero sin ser palpable.
- **Grado 5** de alta intensidad y palpable en la región precordial.
- **Grado 6** de alta intensidad, palpable y auscultable aun cuando el fonendoscopio no toca la pared costal (Palencia, 2003).

Grade	Criteria for classification of murmur intensity
Grade 1	A quiet murmur that can be heard only after careful auscultation over a localized area
Grade 2	A quiet murmur that is heard immediately once the stethoscope is placed over its localized PMI
Grade 3	A moderately loud murmur
Grade 4	A loud murmur heard over a widespread area, with no thrill palpable
Grade 5	A loud murmur with an associated precordial thrill
Grade 6	A murmur sufficiently loud that it can be heard with the stethoscope raised just off the chest surface

Tabla 1. Grados de soplos. Fuente: Hewetson, 2013.

3.3.1.2 Localización de los soplos cardiacos

Habitualmente, los soplos de mayor intensidad y larga duración son soplos pansistólicos y holosistólicos, y/o pandiastólicos y holodiastólicos (Fig. 3), tienen importancia clínica, mientras habitualmente los soplos de baja intensidad producidos al principio de la sístole y de la diástole, suelen ser soplos de flujo (funcionales) (Tabla 2) (Palencia, 2003).

Denominamos soplos holosistólicos aquellos soplos que comienzan al final del primer sonido y terminan al comienzo del segundo sonido. Soplo pansistólico es aquel que se

produce al principio del primer sonido y termina al final del segundo sonido. Tanto los holo y los pansistólicos son producidos principalmente por insuficiencias de las válvulas auriculo-ventriculares o defectos en el tabique interventricular (Palencia, 2003).

Holodiastólico es aquel soplo que empieza al final del segundo sonido y termina al empezar el primer sonido. Pandiastólico es aquel soplo que se produce al principio del segundo sonido cardiaco y termina al final del primer sonido cardiaco. Los soplos diastólicos son producidos, habitualmente, por insuficiencia en la válvula aórtica o la pulmonar. Denominamos soplo presistólico cuando empieza con el cuarto sonido cardiaco y termina antes o al empezar el primer sonido cardiaco. No suelen reflejar lesión valvular (Palencia, 2003).

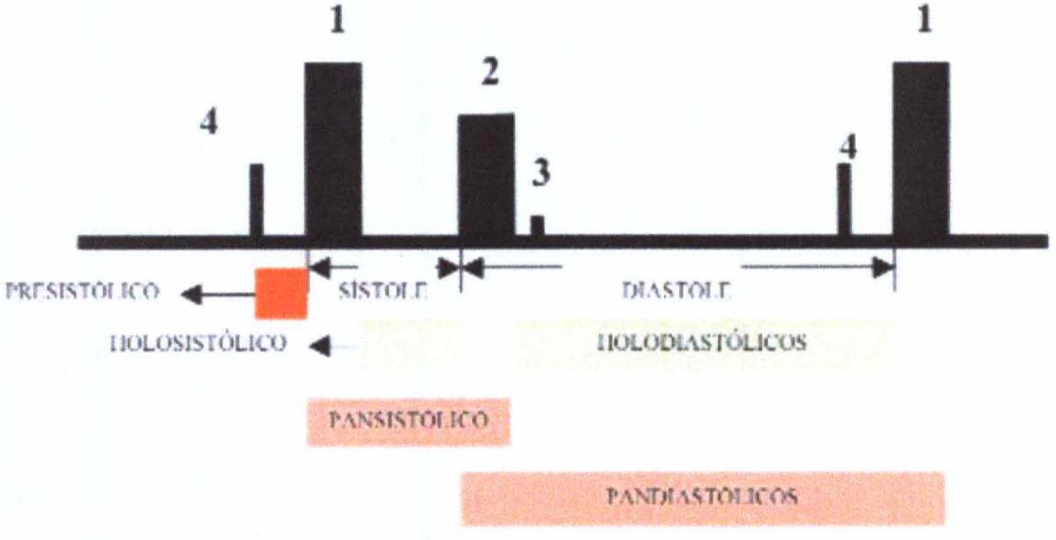

Fig. 3. Localización de los soplos cardíacos en relación a los sonidos. Fuente: Palencia, 2003.

Clasificación de los soplos*		
TIPO	**LOCALIZACIÓN**	**VALORACIÓN**
Soplos funcionales o de flujo	Provocados por flujo de sangre en aurículas, ventrículos o grandes vasos. Pueden ser presistólicos, sistólicos o diastólicos. Normalmente de grado 1 o 2	Sin importancia clínica, suelen desparecer al variar la frecuencia cardiaca
Soplos valvulares	Provocados por estenosis o insuficiencia valvular de las válvulas mitral, tricúspide, aórtica y pulmonar. pueden ser holo o pansistólicos, variando de intensidad. La insuficiencia de la válvula pulmonar es muy rara en caballos, así como las estenosis valvulares	Asociado o no con alteraciones cardiovasculares, requiere métodos complementarios de diagnóstico. Variable en importancia clínica. Normalmente incompatible con actividad deportiva los de mayor grado (<2)
Alteraciones del tabique interventricular	Defecto congénito en potros, generan soplos pansistólicos de gran intensidad y palpables (thrill)	En ocasiones, los de menor gravedad pasan desapercibidos sin manifestar síntomas clínicos durante años
Ductus arterioso persistente	Genera soplo de moderada a alta intensidad que se detecta en sístole y diástole de una manera continuada	Hallazgo habitual en potros menores de 4 días, requiere tto. médico o quirúrgico (ecografía guiada) si persiste
Obtenido del profesor Dr. Jonathan Naylor, "The Equine Auscultation", Western College of Veterinary Medicine, Universidad de Saskatchewan, Canadá		

Tabla 2. Clasificación de soplos. Fuente: Palencia, 2003.

4. ENFERMEDADES CARDIOVASCULARES.

4.1 Enfermedad Cardiovascular Adquirida.

Las enfermedades cardiovasculares adquiridas son significativamente más comunes en el caballo que las enfermedades cardiacas congénitas. La mayoría de las condiciones involucran a las válvulas cardiacas y es común la enfermedad degenerativa valvular. Enfermedad del miocardio, enfermedad del pericardio, y enfermedad vascular periférica son menos comunes (Munroe y Weese, 2011).

Las deformidades valvulares degenerativas son reconocidas como los desórdenes estructurales cardíacos más comunes en caballos. Este proceso causa engrosamiento y deformidad de las valvas de las válvulas. Estos defectos resultan en una incompetencia e insuficiencia de una o varias válvulas cardíacas, soplo cardíaco asociado, y dilatación de las cámaras cardíacas que deben manejar la sangre extra regurgitada de ambos lados de la válvula incompetente. Si la fuga de la válvula es lo suficientemente grave, la presión en las venas que llegan al lado afectado del corazón

aumentan hasta el punto que se produce acumulación de líquido (edema) (Thomas y col., 2013).

El manejo óptimo de los caballos con enfermedades cardíacas por parte de los clínicos se precisa para realizar un diagnóstico específico, evaluar la severidad de la condición e identificar cualquier enfermedad cardíaca o sistémica subyacente. Solo después de que estos factores se hayan tenido en cuenta se debería considerar un tratamiento. Este puede ser correctivo o paliativo, dependiendo del proceso de la enfermedad y del caso individual. Lo más importante a considerar usualmente son el pronóstico y el consejo sobre el futuro uso atlético del animal (Patteson, 1996).

No hay predisposición racial. Ciertas condiciones son más comunes en ciertos grupos de edad. Conocimiento de la edad, raza, performance histórica, y el propósito a futuro son importantes en determinar la significancia de encontrar y emitir un pronóstico (Munroe y Weese, 2011).

Válvulas cardíacas sanas mantienen un flujo anterógrado normal en el corazón y previenen una regurgitación de sangre significativa. Válvulas cardíacas enfermas, que pueden ser estenóticas o incompetentes, limitan el gasto cardíaco y aumentan el trabajo cardíaco. Lesiones valvulares estenóticas en caballos son usualmente congénitas y son raras. Sin embargo, incompetencias valvulares adquiridas (también llamadas insuficiencia o regurgitación valvular) son comunes. La mayoría de las enfermedades valvulares son degenerativas. Endocarditis bacteriana, ruptura de cuerdas tendinosas, y valvulitis inflamatoria son causas infrecuentes de enfermedad valvular. Enfermedad degenerativa valvular y endocarditis bacteriana son los problemas valvulares más comúnmente encontrados (Reed, Sellon y Warwick, 2004).

La insuficiencia cardíaca congestiva (ICC) es de curso crónico y su causa hasta el momento es desconocida en perros y no reportada en caballos; se sospecha de:

- **Factores hereditarios:** Esta enfermedad en perros, afecta preferentemente a razas puras y de gran tamaño, por ejemplo: Doberman, Boxer, Gran Danés, San Bernardo y en algunas razas de tamaño medio (Cocker Spaniel, Bull Dog).
- **Neuro-hormonal:** La activación del Sistema Renina-Angiotensina-Aldosterona (SRAA), media problemas hemodinámicos del sistema, desencadena una serie de reacciones enzimáticas en donde la Aldosterona como producto final en altos valores, desarrolla daños en la estructura y funcionamiento del corazón (Reynoso y col., 2015).

4.2 Valvulopatía Mitral.

La insuficiencia mitral es un trastorno en la válvula mitral que produce reflujo de sangre durante la sístole desde el ventrículo izquierdo hacia la aurícula izquierda. Es la segunda patología valvular más frecuente en los caballos. Su prevalencia es muy variada y se eleva en aquellos caballos que se someten a ejercicios intensos, pudiendo aparece insuficiencia mitral fisiológica (sin consecuencias clínicas ni hemodinámicas). La insuficiencia mitral fisiológica no afecta la funcionalidad cardíaca y si la regurgitación es leve y no existen cambios graves en la estructura valvular el pronóstico es bueno y la enfermedad progresa de manera lenta sin afectar a la condición física. Cuando la insuficiencia mitral es moderada o severa, la sangre regurgitada hace que la aurícula se dilate (predisponiendo a la aparición de fibrilación auricular), y que se desarrolle congestión y edema pulmonar, que en casos severos evoluciona a fallo cardiaco congestivo y muerte súbita. La fibrilación auricular se caracteriza por la presencia de latidos auriculares incoordinados y desorganizados con contracciones ventriculares irregulares. Es la arritmia más común en el caballo, siendo una causa frecuente de disminución del rendimiento e intolerancia al ejercicio intenso. En la mayoría de los casos, el volumen minuto en reposo es normal, mientras que durante el ejercicio se encuentra limitado. Esto se debe a que la contribución auricular al llenado ventricular es más importante en frecuencias cardiacas altas y a la disminución de la capacidad de compensar el gasto cardiaco aumentando la frecuencia de latidos (Villalba, 2012).

La válvula aórtica es el sitio más común de patología valvular, especialmente en caballos de mediana y mayor edad, y los soplos de regurgitación mitral están presentes en alrededor del 2,9% a 3,5% de la población general de caballos sanos, y la prevalencia es mucho mayor en Purasangre de carrera (Pinar y col., 2015). La valvulopatía mitral es la condición más importante de las válvulas que afecta el rendimiento deportivo (Pinar y col., 2016).

Si bien es una patología valvular que se presenta con baja frecuencia, es la forma más frecuente en ser remitida para investigación adicional y es más probable que se asocie a signos de bajo rendimiento; 35 % de los caballos que se le presentaron para investigación de insuficiencia valvular tenían insuficiencia mitral y 50% de ellos presentaban un historial de bajo rendimiento. La insuficiencia mitral es la segunda ubicación más común de patología valvular, pero es el tipo más común de insuficiencia que conduce a insuficiencia cardíaca congestiva o a muerte súbita debido a la ruptura pulmonar. A menudo, los caballos con insuficiencia mitral desarrollan fibrilación atrial que es refractaria al tratamiento con sulfato de quinidina, terminando así su carrera competitiva. Caballos con insuficiencia mitral severa también tienen una alta incidencia de arritmias ventriculares. Debido a estas secuelas potencialmente graves, la

investigación de caballos con soplos de insuficiencia mitral se justifica con mayor frecuencia (Marr, 2008).

El soplo de la insuficiencia mitral es holo o pan sistólico, típicamente en forma de banda y es más fuerte sobre el quinto espacio intercostal izquierdo, irradiando caudodorsalmente si es severo. El grado del soplo no necesariamente se relaciona con la gravedad de la enfermedad, y puede reflejar la dirección del flujo regurgitante, siendo frecuentemente más fuerte si el flujo está orientado hacia la pared torácica. El mapeo de flujo puede subestimar la gravedad de la regurgitación mitral, porque es difícil alinear el haz del ultrasonido paralelo a la dirección del flujo regurgitante, por lo tanto se debe tener cuidado si se detecta un flujo pequeño en un caballo con otros signos de insuficiencia mitral grave, como agrandamiento atrial izquierdo o sobrecarga del volumen ventricular (Marr, 2008).

4.2.1 Fisiopatología.

La insuficiencia cardíaca (IC) es un síndrome clínico en el cual una enfermedad cardiaca reduce el gasto cardiaco, incrementa la presión venosa y está acompañada de anormalidades moleculares y muerte celular miocárdica, aspectos que causan deterioro progresivo del corazón (Álvarez y Cruz, 2011).

Desde el punto de vista mecanicista, el corazón puede fracasar como bomba, ya que no puede eyectar suficiente sangre hacia la aorta o arteria pulmonar para mantener la presión arterial (alteraciones anterógradas) o también puede haber alteraciones en el llenado cardiaco o reducción del retorno venoso (alteraciones retrógradas). La IC derecha se asocia con signos de congestión en la circulación sistémica (ascitis, edema periférico), mientras que la que la IC izquierda ocasiona signos de congestión en la circulación pulmonar (edema pulmonar, disnea) (Álvarez y Cruz, 2011)(Font y col., 1988).

Un estado de IC implica una disminución bombeada por minuto (output), y desde el punto de vista clínico esto es muy importante ya que las ICs con disminución del output van a provocar una disminución del flujo de sangre que llega a los tejidos, lo que a nivel clínico se va a traducir con una sintomatología típica de debilidad generalizada, especialmente en el ejercicio y más acentuada en las extremidades posteriores; un estado de depresión y la pérdida incluso momentánea del conocimiento (Font y col., 1988).

La IC es un síndrome heterogéneo resultante del daño estructural de la fibra miocárdica a través de diversos mecanismos como cardiomiopatía idiopática, infarto agudo del miocardio, hipertensión arterial sistémica o valvulopatía cardiaca, entre otras causas.

Cualquiera sea la etiología, los mecanismos de progresión de daño se resumen en dos opciones; 1) la pérdida progresiva de la función contráctil de la fibra miocárdica y 2) la pérdida progresiva de las células miocárdicas a través de la apoptosis (Méndez, 2006).

La degeneración valvular mitral (DVM) es causada por un proceso degenerativo progresivo mixomatoso en las válvulas atrioventriculares de etiología indeterminada. Existen cuatro tipos de lesiones anatomopatológicas que describen la progresión de la degeneración del aparato valvular:

- **Tipo 1:** Pequeños nódulos en el área de aposición valvular opuesta al punto de origen de las cuerdas tendinosas.
- **Tipo 2:** Nódulos más grandes y más numerosos que empiezan a fusionarse. Las cuerdas tendinosas generalmente no están afectadas.
- **Tipo 3:** Grandes nódulos o placas; las cuerdas tendinosas empiezan a engrosarse en el punto de inserción a las valvas valvulares así como empiezan a ser más rígidas. Las válvulas están engrosadas y son menos flexibles.
- **Tipo 4:** Las valvas están completamente deformadas. Las cuerdas tendinosas pueden alargarse y a veces romperse (Dávila & Astoquillca, 2014).

Macroscópicamente se aprecian cambios consistentes con engrosamiento del borde libre, habitualmente en forma de nódulos, opacidad de las valvas y ruptura de las cuerdas tendinosas. Histopatológicamente los cambios se presentan en la matriz extracelular, donde se acumulan mucopolisacáridos y proliferan fibroblastos. Aún no está bien definida la causa por la cual se degenera el aparato valvular aunque se han planteado hipótesis sobre la acción de la serotonina y metaloproteasas (Gómez & Collazos, 2010).

La enfermedad está caracterizada por una expansión de la *par spongiosa*, que terminará invadiendo la *pars fibrosa* produciendo una disrupción focal (Fig. 4). Con este cambio la *pars spongiosa* tomará la apariencia de tejido mesenquimatoso embrionario, el cual es conocido como tejido mixomatoso; estos cambios histológicos no solo afectan las valvas sino también las cuerdas tendinosas, al poseer estas una estructura similar (Rojas, 2018).

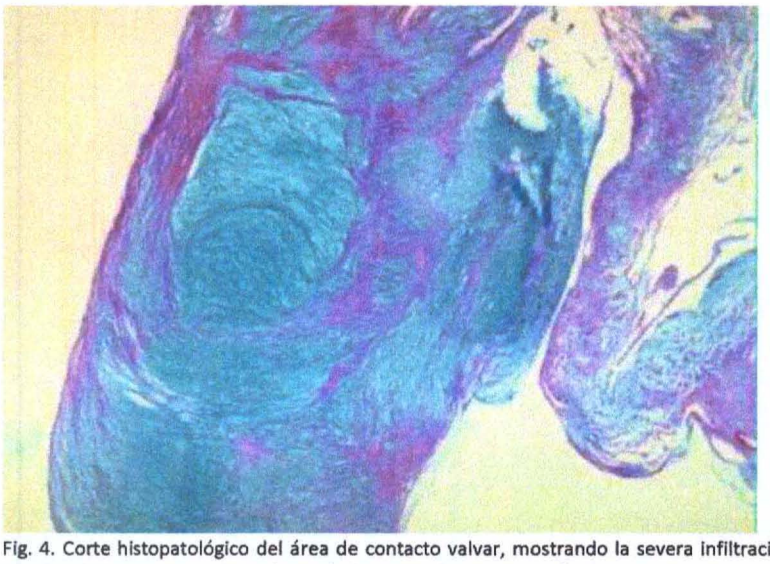

Fig. 4. Corte histopatológico del área de contacto valvar, mostrando la severa infiltración de mucopolisacaridos (en color azul), separando e invadiendo la estructura de colágeno (color violeta). Alcian Blue / PAS. Fuente: Mucha, 2007.

El cambio en la matriz extracelular como la incorporación de mucopolisacáridos, colágeno y fibroblastos puede estar influenciado por metaloproteinasas, el factor de crecimiento trasformador beta y la serotonina. Aun no se conoce cuáles son los factores de riesgo que desencadenan estos procesos moleculares (Gómez y Collazos, 2010).

El remodelado ventricular, cambios macroscópicos y microscópicos de los miocitos, es causado por la cadena de neurohormonas que se activan como consecuencia de la disminución del gasto cardiaco y la perfusión tisular (Gómez y Collazos, 2010).

Esta actividad neurohormonal está mediada principalmente por la noradrenalina, angiotensina II y aldosterona; como consecuencia de estos cambios fisiopatológicos el animal presenta signos congestivos como el edema pulmonar, ascitis y en algunas raras ocasiones edemas periféricos (Gómez, 2011). La descompensación circulatoria se caracteriza por la presencia de los siguientes fenómenos: activación neurohormonal, activación inflamatoria y estrés oxidativo (Ponikowski y Jankowska, 2015).

Se ha sugerido que la falla cardiaca puede ser vista como un modelo neurohormonal o neuroendocrino, en la cual la falla cardiaca progresa como resultado de la sobre expresión de moléculas activadas biológicamente que son capaces de ejercer un efecto deletéreo sobre el corazón y la circulación (Tabla 3). Dentro de esta variedad de proteínas se incluye la norepinefrina, angiotensina II, endotelinas, ADH, aldosterona, factor de necrosis tumoral (FNT), entre otras, las cuales contribuyen al progreso de la enfermedad en la falla cardiaca, ya sea reteniendo líquidos o como moléculas vasoconstrictoras que en forma progresiva disminuyen aún más el gasto cardiaco y van generando lo que muchos denominan *ciclos viciosos de la falla cardiaca* (Álvarez y Cruz, 2011).

La activación neurohormonal incluye la activación de los siguientes sistemas y vías de señalización relacionados: *a)* sistema nervioso simpático (con la depleción del sistema parasimpático y el control reflejo cardiopulmonar anormal asociado, es decir, una atenuación del barorreflejo y un aumento de los quimiorreflejos centrales y periféricos); *b)* sistema renina-angiotensina-aldosterona; *c)* arginina-vasopresina (junto con la copeptina, el segmento carboxiterminal de la pre-pro-vasopresina como indicador indirecto estable y fiable de la vasopresina); *d)* endotelina-1; *e)* adrenomedulina, y *f)* el sistema de péptidos natriuréticos (Ponikowski y Jankowska, 2015).

La reacción inflamatoria incluye predominantemente activación de la respuesta inmune innata, aumento de la expresión de mediadores proinflamatorios (como factor de necrosis tumoral, interleucina 1, interleucina 6 y ST2), activación del sistema complemento, producción de anticuerpos y sobreexpresión de moléculas del complejo mayor de histocompatibilidad, así como moléculas de adhesión (Ponikowski y Jankowska, 2015).

El estrés oxidativo se asocia a un exceso de especies moleculares de oxígeno reactivas que, por ejemplo, reaccionan con el óxido nítrico, alteran la señalización fisiológica y conducen a la producción de moléculas tóxicas y reactivas (peroxinitrito, isoprostano, aminotioles) y aumentan el catabolismo de las purinas, lo cual incrementa a su vez la actividad de la xantina oxidasa y, por consiguiente, las concentraciones de ácido úrico e induce también a un aumento de la liberación de mieloperoxidasa por los neutrófilos y monocitos activados (Ponikowski & Jankowska, 2015).

CONSECUENCIAS INMEDIATAS Y TARDÍAS DE LOS MECANISMOS DE COMPENSACIÓN MÁS FRECUENTES PUESTOS EN MARCHA EN LAS SITUACIONES DE IC

Mecanismos compensación	Efecto precoz	Consecuencia tardía
Retención de sal y agua	Aumenta precarga	Congestión pulmonar
Vasoconstricción	Mantiene presión perfusión	Aumenta la disfunción de bomba, aumenta la energía necesaria
Estimulación simpática	Aumenta FC y eyección	Aumenta energía consumida
Activación de citosinas	Vasodilatación, antiapoptosis?	Catabolismo músculo esquelético, deterioro de función endotelial, compromiso contractilidad, remodelación ventricular
Hipertrofia	Desarrollo de células	Deterioro y muerte de miocitos
Densidad mitocondrial	Aumenta la extracción de energía	Déficit de energía
Prolonga potencial de acción		Aumenta contractilidad y el consumo de energía
Disminuye la densidad de receptores cálcicos		Compromete la relajación
Aumento de colágeno	Retrasa la dilatación	Disminuye la relajación

Tabla 3. Consecuencias de los mecanismos de compensación. Fuente: Imízcoz, 2008.

4.3 Síntomas clínicos.

La insuficiencia cardíaca se puede clasificar en dos grandes grupos: insuficiencia congestiva (o retrógrada) e insuficiencia de bajo gasto (o anterógrada). A su vez también puede dividirse en izquierda, derecho o global, según interese al corazón izquierdo, derecho o ambos (Sosa, 2017).

La denominación *insuficiencia retrógrada* hace referencia al flujo sanguíneo que se produce en dirección contraria a la habitual, desde el corazón hacia las grandes venas que desembocan en el mismo, ya sea venas pulmonares (en el caso de insuficiencia izquierda) o venas cavas (en caso de insuficiencia derecha). También se denomina *insuficiencia congestiva* porque, como consecuencia del flujo de sangre invertido, estas venas sufren congestión, lo que lleva a un aumento de su presión hidrostática (Sosa, 2017).

La denominación *insuficiencia anterógrada* se refiere a la disminución del caudal de sangre que viaja en dirección adecuada desde el corazón hacia la circulación arterial, ya sea a través de la arteria aorta (en el caso de la insuficiencia izquierda) o a través de la arteria pulmonar (en el caso de la insuficiencia derecha). Es decir, en el caso de insuficiencia cardíaca anterógrada, no existe una alteración en la dirección del flujo sanguíneo sino en el caudal del mismo. Esta insuficiencia se conoce también con el nombre de *insuficiencia de bajo gasto* ya que, al disminuir la cantidad de sangre eyectada desde el o los ventrículos hacia la circulación arterial, disminuye la descarga sistólica (cantidad de sangre eyectada por el corazón en cada sístole). Como consecuencia inmediata, el volumen minuto o gasto cardíaco desciende (Tabla 4) (Sosa, 2017).

VM O GC= DS x FC
VM: Volumen minuto
GC: Gasto cardíaco
DS: Descarga sistólica
FC: Frecuencia cardíaca

Tabla 4. Formula de gasto cardiaco. Fuente: Sosa, 2017.

La insuficiencia cardíaca retrógrada izquierda produce dilatación del atrio izquierdo, congestión de venas pulmonares y edema de pulmón. Los principales síntomas que se producen como consecuencia de estas complicaciones son tos y disnea (Sosa, 2017).

Por su parte, la insuficiencia retrograda derecha congestión venosa sistémica, hepato y esplenomegalia, ascitis, edema subcutáneo y de miembros, efusión pleural y pericárdica. La ascitis y el hidrotórax suelen generar disnea, ya que dificultan los normales movimientos respiratorios. En casos severos, pueden provocar también actitud ortopnéica (Sosa, 2017).

4.4 Diagnóstico.

4.4.1 Ecocardiografía.

La ecocardiografía es un método de evaluación seguro, simple y no invasivo del corazón y su funcionamiento. La técnica es ahora un complemento valioso para el diagnóstico de enfermedad cardíaca en caballos (Young y col., 2002).

La ecocardiografía y los exámenes Doppler juegan un papel principal en la evaluación de un caballo con regurgitación mitral y están indicados para examinar la anatomía de la válvula; estimar la gravedad de la regurgitación mitral; medir el tamaño de las aurículas, de los ventrículos y de los grandes vasos; y cuantificar la función sistólica del ventrículo izquierdo (Reed y col., 2005).

Un estudio ecocardiográfico completo debe abordar lo siguiente: (1) lesiones morfológicas; (2) anomalías de movimiento; (3) cámaras cardiacas y el tamaño de los grandes vasos; (4) funcionamiento de las válvulas cardíacas; (5) alteración del flujo sanguíneo; (6) función sistólica ventricular global y regional; (7) estimaciones de variables hemodinámicas que incluyen gradientes de presión y flujo volumétrico; y (8) la función diastólica ventricular y la presión de llenado (aceptar estos dos son difíciles de medir en caballos maduros). Una evaluación integral requiere la aplicación de modalidades 2D, M-Mode y Doppler complementarias (Reef y col., 2014).

Un ecocardiograma completo es la prueba diagnóstica de elección cuando se evalúa un caballo con soplo cardíaco y se aconseja: 1) cuando los hallazgos de auscultación o clínicos no son compatibles con un soplo fisiológico; 2) si el soplo es moderado a fuerte; o 3) en ocasiones, cuando se detecta un soplo como parte de una examinación previa a la compra (Reef y col., 2014).

La enfermedad degenerativa severa de la válvula mitral generalmente produce engrosamiento generalizado o nodular en la ecocardiografía. Porciones de cuerda tendinosa pueden aparecer en el atrio izquierdo cuando hay ruptura de las mismas. Por

lo general, son hallazgos en las imágenes del eje longitudinal paraesternal izquierdo y se requiere una búsqueda cuidadosa en todo el plano de la válvula ya que pueden verse en solo una imagen. El mapeo del flujo puede subestimar la severidad de la regurgitación mitral, ya que es difícil alinear el haz de ultrasonido paralelo a la dirección del flujo regurgitante. Por lo tanto, se debe tener precaución cuando se detecta un pequeño flujo en caballos con otros signos de valvulopatía mitral severa, tales como agrandamiento de atrio izquierdo o sobrecarga del volumen del ventrículo izquierdo. Los signos ecocardiográficos consistentes con la sobrecarga del volumen del ventrículo izquierdo incluyen aumentos en el diámetro de la aurícula izquierda y agrandamiento del ventrículo izquierdo con redondeo de su ápex de manera tal que el ventrículo adopta una apariencia globular. El diámetro de la arteria pulmonar debe ser evaluado ya que la dilatación sugiere hipertensión pulmonar y puede ser precursor de ruptura, colapso y muerte. La enfermedad del miocardio puede acompañar a la valvulopatía mitral. Si esto lleva una dilatación severa, el pronóstico es pobre, particularmente si se reduce el acortamiento fraccional (Marr, 2016).

El indicador más sensible de agrandamiento auricular izquierdo es la medición del diámetro máximo obtenido de la vista para-esternal bicameral, la aurícula y el ventrículo izquierdo. Un diámetro del atrio izquierdo >13.5cm y un diámetro del ventrículo izquierdo >13.4cm fueron considerados aumentados (Pinar y col., 2016). A menudo, la aurícula izquierda asume un aspecto más circular, casi turgente, cuando la regurgitación mitral es hemodinámicamente importante, y la medición ecocardiográfica bidimensional de la dimensión atrial interna suele exceder 13.5 a 14 cm (Reed y col., 2005).

Algunas de las lesiones subyacentes responsables de la regurgitación mitral se pueden visualizar en una ecocardiografía 2D, incluyendo displasia de la válvula mitral, engrosamiento valvular degenerativo o inflamatorio (incluyendo endocarditis bacteriana), prolapso de la válvula mitral, engrosamiento o ruptura de la cuerda tendinosa, aleteo de valva (Reef y col., 2014).

Los estudios por Doppler color o de onda continua o pulsátil pueden identificar la regurgitación mitral en chorro. En la mayoría de los caballos se puede realizar este examen mejor desde las ventanas cardíacas izquierdas. Los flujos en chorro turbulentos o de alta velocidad pueden ser difíciles de encontrar sin una completa evaluación de la válvula mitral, necesitándose imágenes en múltiples planos (Reed y col., 2005).

4.4.2 Electrocardiograma.

La electrocardiografía tiene una enorme importancia en la medicina veterinaria. La información que nos ofrece en relación con frecuencia cardíaca, ritmo cardíaco,

desviación del eje, agrandamiento de las cámaras cardíacas o anormalidades de la conducción, supone un complemento inestimable en el marco de la cardiología veterinaria (Mira y col., 2016).

Las deflexiones P, QRS y T que componen el trazado electrocardiográfico están asociadas a ondas de excitación eléctricas que se extienden a través del corazón provocando la contracción muscular. Esta contracción es el resultado de una actividad eléctrica conocida como despolarización, y como tal corriente eléctrica viaja desde su punto de origen (el nódulo senoatrial) hasta el destino final en las células miocárdicas de los ventrículos. Las ondas P representan la despolarización de los atrios. El complejo QRS representa la despolarización de los ventrículos. La onda T representa la repolarización (o relajación) ventricular. La repolarización no se puede ver en el trazado electrocardiográfico porque permanece oculta debido a la superposición de la despolarización ventricular. El electrocardiograma representa el sumatorio de todas las despolarizaciones y repolarizaciones de cada célula muscular cardíaca que se sucede repetitivamente de forma altamente organizada y rítmica constituyendo el trazado electrocardiográfico visible (Santamarina y col., 1998).

El sistema Einthoven busca la actividad eléctrica asumiendo que el corazón se encuentra en la mitad del triángulo formado por los miembros y es bastante utilizado en pequeñas especies y humanos. Sin embargo, otros sistemas han sido diseñados para corregir el hecho de que el corazón equino no se encuentra exactamente en la mitad de este triángulo, estos sistemas evalúan los vectores cardíacos en tres dimensiones, midiendo la actividad eléctrica en tres planos semiortogonales (Y, X y Z). Por otra parte, también se encuentran las derivaciones bipolares estándar I, II y III, las cuales usan dos electrodos, uno positivo y otro negativo. Finalmente, el sistema base-ápex es considerado el más adecuado para la ejecución del ECG en caballos, pues corresponde al mejor eje eléctrico principal y provee de flexiones más grandes tanto para las ondas atriales como ventriculares, lo cual facilita la interpretación y diagnóstico (Mira y col., 2016).

En un estudio realizado por Mira *y col.* 2016, con el sistema base-ápex, se posicionó el electrodo positivo (verde) en el quinto espacio intercostal izquierdo, a la altura del codo. El electrodo negativo (rojo) se fija en la piel en el surco yugular derecho, a dos tercios de distancia desde la rama mandibular derecha a la entrada del pecho. El electrodo neutro (negro) sobre la espalda o en cualquier punto alejado del corazón (Dörner y Godoy, 2009).

El sistema de conducción del equino, en general posee una actividad eléctrica ordenada y tiene, en condiciones normales, una cadencia rítmica, que permite la contracción asincrónica de los atrios y ventrículos. Este sistema de conducción está compuesto por: nódulo sinoatrial (SA) o de Keith y Flack, nódulo atrioventricular (AV) o

de Aschoff-Tawara, Haz de His, sus ramas derecha e izquierda y por la red de Purkinje. El nódulo SA es el marcapasos normal del corazón y se ubica en la aurícula derecha, justo en la unión de esta con la vena cava craneal (Dörner y Godoy, 2009).

La onda P en los caballos es positiva y, frecuentemente, bifásica o escotada. Muchas veces aparece una onda Ta, que representa la repolarización atrial, en forma de deflexión negativa situada inmediatamente después a continuación de la onda P. El complejo QRS comienza con una pequeña onda positiva, que se continúa con una gran deflexión negativa (rS), terminando en el segmento ST. La onda T es variable, pudiendo ser positiva, negativa o bifásica e incluso presentar variaciones en un mismo registro (Santamarina y col., 1998).

4.4.3 Diagnóstico diferencial.

Diarreas.

Fermentación en el intestino, un caballo alimentado con ración anormalmente alta en grano o un alimento enmohecido pude sufrir una diarrea debido al exceso de bacterias en el intestino (Loving, 2010).

Nerviosismo, un caballo nervioso o un caballo al borde del agotamiento puede tener una diarrea pasajera, debido a los cambios en la actividad intestinal (Loving, 2010).

Parásitos, la infestación parasitaria del intestino produce una inflamación en la mucosa, en los vasos sanguíneos intestinales y en cavidad abdominal. Un caballo muy parasitado suele tener las heces sueltas, junto con un aspecto poco económico y la disminución del rendimiento (Loving, 2010).

Un parásito habitual son los grandes estróngilos. Las tres especies más comunes de grandes estróngilos que afectan a los caballos son *Strongylus vulgaris, Strongylus equinus y Strongylus edentatus* (Loving, 2010).

Los pequeños estróngilos (Ciatostomas) son reconocidos como un problema importante en los caballos. Las lesiones en la pared intestinal podrían contribuir a los signos de cólico, sobre todo cuando las larvas emergen de sus quistes durante el invierno y primavera. Otros signos clínicos relacionados con la emergencia de pequeños estróngilos enquistados son fiebre, falta de apetito, pérdida de peso o problemas para engordar, diarrea, retraso en la muda e incluso úlceras intestinales (Loving, 2010).

Otras causas, los alimentos bastos o la ingestión crónica con arena producen un irritación que conduce a diarrea. Las bacterias intestinales (*Salmonella, Clostridium*

difícile y Escherichia coli) y los virus rara vez infectan a caballo adulto produciendo diarrea (Loving, 2010).

Edema.

Cardiopatía: la insuficiencia cardíaca derecha o la hipertensión pulmonar provocan edema por hipertensión venosa retrograda, que por congestión dificulta el retorno venoso. En la falla izquierda el edema es poco frecuente, sin embargo de recordarse la alteración del metabolismo del sodio o el efecto de su ingesta elevada en los hipertensos. El edema cardíaco tiene la característica de ser, en cuanto a su fisiopatología, mecánico, por hipertensión venosa, que ocurre por la rémora originada desde el aumento de la presión auricular hacia distal, y simultáneamente no mecánico, debido a los metabolismos que incluyen el metabolismo del sodio y la activación del sistema renina angiotensina (Rossi, 2007).

Hepatopatía: el edema por falla hepática corresponde generalmente a la hipoproteinemia producto de su falta de producción hepática, fundamentalmente a hipoalbuminemia. Existen también causas mecánicas de edema en casos de cirrosis avanzada, síndrome de Budd Chiari u obstrucción portal prehepática (Rossi, 2007).

Nefropatía: el síndrome nefrótico y la glomerulonefritis, las distintas nefritis perdedoras de proteínas, la insuficiencia renal en cualquiera de sus formas, suelen producir edemas de origen renal, que por sus síntomas acompañantes y por la facilidad de solicitar análisis de laboratorio para valorar la función renal, generan pocos problemas diagnósticos (Rossi, 2007).

Anemias: la presión oncótica del plasma se verá reducida a nivel capilar ante una caída importante del hematocrito, lo que producirá edema por alteración de dicha presión (Rossi, 2007).

Diagnóstico Diferencial de Valvulopatía Mitral:

La tenemos que diferenciar de aquellas patologías asociadas a soplos.

1- Defecto septal ventricular
2- Regurgitación tricuspídea
3- Regurgitación aortica
4- Cardiomiopatía con regurgitación valvular atrioventricular secundaria

Tenemos que tener presente que hay otras causas que generan soplos cardiacos y no necesariamente tiene que haber algún tipo de afección cardiaca como ya fue descrito en el capítulo de soplos (Reed y col., 2005).

1-Defecto septal Ventricular

Esta es la enfermedad cardiaca congénita más importante del caballo. Es probable que exista una base genética en la raza Árabe aunque también se puede dar en otras razas. En la mayoría de los casos, el defecto septal ventricular se localiza en el sector dorsal (alto) del tabique ventricular. Las características clínicas de los defectos septales ventriculares varían. En la mayoría de los casos se detecta accidentalmente un soplo durante el examen físico. Debido a que la mayoría de los defectos comunican cerca de la entrada del ventrículo derecho, el hallazgo físico más constante es un soplo holo o pansistólico áspero, que es más fuerte justo por debajo de la válvula tricúspide y por encima del borde esternal derecho. La ecocardiografía bidimensional y la imagen Doppler establecen el diagnóstico y delinea el defecto septal ventricular (Reed y col., 2005).

2-Regurgitación Tricuspídea

La regurgitación tricuspídea puede darse por cualquiera de las siguientes afecciones: idiopática, engrosamiento degenerativo, prolapso, valvulitis tricuspídea no infecciosa, endocarditis bacteriana, hipertensión pulmonar, rotura de cuerdas tendinosas, enfermedad miocárdica con cardiomegalia secundaria, taquiarritmia crónica y malformación congénita de la válvula. Comparada con la alteración mitral, la rotura de las cuerdas tendinosas de la válvula tricúspide es muy poco frecuente. A menudo, la auscultación en el caballo con regurgitación tricuspídea suele revelar un soplo holosistólico de grado 2 – 5 / 6 con el punto de máxima intensidad sobre el hemitórax derecho, a nivel del área de la válvula tricuspídea. El soplo puede ser holosistólico decreciente o sistólico medio a tardío. La ecocardiografía con Doppler es útil para detectar la regurgitación tricuspídea (Reed y col., 2005).

3-Regurgitación Aórtica

La regurgitación aortica es una insuficiencia valvular común. La degeneración de la válvula aortica es, con diferencia, la causa más común de esta regurgitación, aunque otros posibles motivos incluyen prolapso idiopático, endocarditis bacteriana, enfermedad valvular congénita, valvulitis no infecciosa y rotura de un aneurisma de un seno aórtico. Se puede identificar la regurgitación aortica por medio de la auscultación cardiaca, la cual revelará un soplo holodiastólico, con el punto de máxima intensidad sobre el área de la válvula aortica y una buena radiación hacia la derecha y hacia la zona izquierda del vértice cardiaco. El soplo puede variar mucho en intensidad. Es

típico que el soplo sea áspero y decreciente, aunque en algunos casos es vibratorio y musical. La ecocardiografía Doppler es útil para obtener una completa evaluación de los caballos con regurgitación aortica (Reed y col., 2005).

4.5 Tratamiento.

En una falla cardíaca equina el pronóstico a largo plazo es malo a no ser que pueda ser corregido el defecto primario, la enfermedad cardíaca equina está siendo tratada más comúnmente que antes. Muchas terapias son empíricas y se basan en datos de otras especies; sin embargo está habiendo más información disponible en cuanto a la eficacia en caballos. Sin embargo, es importante recordar que la mayoría de los agentes utilizados para el tratamiento de enfermedades cardíacas no están específicamente aprobados en caballos (Sleeper, 2017).

No hay un tratamiento específico para la regurgitación valvular y en los caballos con disfunción valvular compensada no se indica ninguno. Cuando los signos de insuficiencia cardíaca se hacen evidentes, el tratamiento se centra en el control de la frecuencia cardíaca (digoxina), la reducción de la sobrecarga de volumen (diuréticos) y la reducción de la poscarga cardíaca (inhibidores de la enzima convertidora de angiotensina (IECA)). Una vez presentes los signos de insuficiencia cardíaca, el caballo debe ser inmediatamente retirado de los ejercicios montados. El tratamiento agresivo es costoso y sólo paliativo y no hace que el caballo retorne al rendimiento deportivo previo. Frente a este pronóstico sin esperanzas, muchos propietarios requieren una eutanasia inmediata para sus caballos y, como resultado, el tratamiento rara vez se realiza (Hinchcliff y col., 2007).

A pesar de la causa subyacente de la ICC, los objetivos son mejorar el gasto cardíaco, la perfusión y oxigenación de los tejidos, y estimular la diuresis del excesivo líquido corporal y por lo tanto mejorar el edema. Si está disponible, referirlo a un especialista es óptimo, sin embargo la iniciación temprana del manejo médico es crítico para el éxito de los casos y la derivación no es siempre una opción. El gasto cardíaco está determinado por la precarga, la poscarga, la contractilidad del miocardio (inotropismo), y la frecuencia cardíaca (Sleeper, 2017).

4.5.1 Reductores de la precarga:

La reducción de la precarga es uno de los pilares en el tratamiento de la insuficiencia cardíaca. La furosemida es el medicamento más utilizado para lograr este objetivo. La furosemida actúa en la porción ascendente del Asa de Henle, que conduce a una mayor excreción de agua y electrolitos, incluyendo sodio, cloro, potasio, calcio, magnesio, fosforo, bicarbonato, así como acido. La furosemida debe administrarse por

vía intravenosa (IV) o por vía intramuscular (IM) a una dosis de 1 a 2 mg/kg cada 6 o 12 horas para controlar la sobrecarga de volumen (por ejemplo, edema pulmonar, edema subcutáneo, etc.) en la fase aguda. La dosis posterior para terapia crónica puede ajustarse a la respuesta individual del paciente y administrarse óptimamente con menos frecuencia y en dosis más bajas para prevenir el agotamiento de electrolitos.

La terapia agresiva con furosemida puede derivar en una alteración metabólica significativa, incluyendo hipokalemia y alcalosis metabólica; estos pacientes deben ser monitorizados de cerca con medición del volumen celular y concentración de proteínas totales y electrolitos (Sleeper, 2017).

4.5.2 Reductores de poscarga:

La consecuencia hemodinámica de una insuficiencia valvular es la sobrecarga de volumen. Entonces si hay una dilatación o una disfunción del ventrículo izquierdo, los inhibidores de la enzima convertidora de angiotensina (IECA) son beneficiosos para la adaptación metabólica (Pinar y col., 2016).

La reducción de la poscarga es un componente importante de la terapia con insuficiencia cardíaca congestiva (ICC) en otras especies; si bien hay pocos datos para evaluar los reductores de poscarga en caballos con ICC, es razonable suponer que son útiles. Arteriodilatadores aumentan hacia adelante el volumen sistólico y gasto cardíaco; esto resulta en una reducción en la fracción regurgitante. Los IECA son los reductores de poscarga más utilizados en cardiología veterinaria. Estos IECA actúan inhibiendo la conversión de Angiotensina I en Angiotensina II, reduciendo así la producción de esta. La Angiotensina II es un potente vasoconstrictor, que aumenta la presión arterial sistémica, el trabajo del miocardio y la demanda de oxigeno del miocardio. El enalapril es un IECA común. Se ha demostrado que el enalaprilato, metabolito activo del enalapril, causa dilatación arterial en caballos anestesiados; sin embargo, otros 2 estudios sugirieron que la droga oral no es efectiva en caballos (Sleeper, 2017).

Un estudio que comparó la inhibición de la ECA de 4 IECA en caballos sanos (benazepril, ramipril, quinalapril, y perindopril) observó diferencias marcadas en la inhibición de la ECA, aunque todos causaron una disminución similar en la presión arterial indirecta. La administración de benazepril a 0,5 mg/kg fue la única que produjo una inhibición significativa de la ECA en suero. Sin embargo, la dosis de quinalapril utilizada en este estudio fue en realidad más baja que la dosis utilizada por Davis y col., lo que demostró la inhibición de la ECA con quinalapril. Por lo tanto, de la literatura actual benazepril o quinalapril a 0,5 mg/kg una vez al día, por vía oral, parece ser una opción razonable en el caballo (Sleeper, 2017).

El enalapril es absorbido pobremente por el tracto gastrointestinal equino, y se ha encontrado que el quinalapril es el más potente de todos los inhibidores de la ECA disponibles para unirse a los tejidos como la pared arterial y el corazón, que es un componente importante del mecanismo de acción y sus efectos favorables en trastornos cardiovasculares (Pinar y col., 2016).

4.5.3 Agentes Inotrópicos:

Los agentes simpaticomiméticos se usan comúnmente para pacientes equinos con insuficiencia miocárdica en la cual la disfunción sistólica está presente, pero estos agentes son de acción corta y deben ser administrados mediante infusión a velocidad constante (IVC). La administración de simpaticomiméticos en el caballo sirve para aumentar la inotropía cardíaca (contractilidad) durante el tratamiento agudo de la ICC. Los inhibidores de la fosfodiesterasa III (PDE III-Is) se han convertido en un componente clave del manejo de la insuficiencia cardíaca en la cardiología de pequeños animales. Estos medicamentos de denominan inodilatadores porque provocan un aumento tanto de la contractilidad como de la vasodilatación (Sleeper, 2017).

El pimobendan es un PDE III-I, que sensibiliza el aparato mecánico del cardiomiocito al calcio, aumentando así su contractilidad. Aunque hasta la fecha no se han realizado estudios farmacocinéticos con pimobendan en el caballo, tiene efectos inotrópicos y cronotrópicos positivos en caballos adultos sanos cuando se administra IV (Sleeper, 2017).

La digoxina ha sido históricamente un agente inotrópico positivo; sin embargo, este efecto es casi insignificante, particularmente en comparación con las otras drogas descritas anteriormente. Sin embargo, debido a que el pimobendan tiene un costo prohibitivo en los caballos, es probable que la digoxina continúe siendo utilizada en los caballos. La digoxina produce un aumento de las concentraciones de calcio intracelular al bloquear la bomba de iones de sodio/potasio que conduce a un aumento de iones sodio intracelular, que luego se intercambia por iones de calcio. Además de este aumento en la contractilidad, la digoxina aumenta la actividad parasimpática, disminuyendo así la conducción nodal atrioventricular (AV). La dosis recomendada es de 11 mg/kg, vía oral, cada 12 horas. No se recomienda la administración IV de digoxina en caballos porque la digitalización rápida aumenta significativamente el riesgo de toxicidad. Debido a que existe una gran variabilidad en la respuesta individual de un caballo a la digoxina, se recomienda la monitorización terapéutica de la droga. Cuando se realiza una monitorización terapéutica de la droga después de la administración oral, la concentración plasmática deseada de la digoxina está entre 0.5 y 2.0 ng/ml aproximadamente 2 horas después de la administración (Sleeper, 2017).

5. OBETIVOS

5.1 Objetivo General:

- Describir la presentación de un caso clínico de una Valvulopatía Mitral Adquirida en un equino.

5.2 Objetivos específicos:

1. Profundizar en la investigación sobre la Valvulopatía Mitral Adquirida, su patogénesis y estadificación.
2. Analizar los signos clínicos y los estudios paraclínicos para el diagnóstico definitivo de la misma.
3. Evaluar las distintas opciones terapéuticas utilizadas en la actualidad.
4. Contribuir con este estudio, para que sea de utilidad en caso de surgir casos con características similares.

6. MATERIALES Y MÉTODOS

6.1 Caso Clínico

El paciente fue atendido en la consulta clínica en la especialización de cardiología de Facultad de Veterinaria el 17 de Marzo de 2017, un equino macho, de raza cruza, pelaje tordillo de 20 años de edad, con el nombre "Pucho", caballo deportivo que se dedicaba a prueba completa (cross country, salto y adiestramiento), proveniente del Brigada de Artillería Antiaéreo, Canelones-Uruguay.

El Motivo de consulta fue "Pérdida de peso, disminución del rendimiento, inflamación del prepucio y diarrea" (Fig. 5).

Fig. 5. Paciente "Pucho" con pérdida de condición corporal. Fuente: Departamento de Equinos de Facultad de Veterinaria Montevideo, Uruguay.

El paciente se encontraba con las medidas sanitarias correspondientes a vacunación y desparasitación. Vivía en un campo hacía dos meses, con otros caballos que gozaban de buena salud y se alimentaba de pasto natural y avena.

El propietario relató que a partir de febrero comenzó el entrenamiento a campo después de dos meses de descanso. Lo notó con una baja de rendimiento, disminución de peso, estaba deprimido, comía poco, edemas en abdomen y en prepucio (Fig. 6 y 7) y periné sucio, sospechándose de diarrea.



Fig. 6 y 7. Edemas en pecho, abdomen y prepucio. Fuente: Departamento de Equinos de Facultad de Veterinaria Montevideo, Uruguay.

Se comenzó con tratamiento antiparasitario. Luego de 4 días y la diarrea continuaba, siendo esta ahora en arco. Se realizó la valoración del caballo, iniciando la historia clínica donde se determinaron las constantes fisiológicas (frecuencia cardiaca, frecuencia respiratoria, mucosas y temperatura), constatando hipertermia (40ºC), pulso yugular, soplo cardíaco, aumento de la frecuencia cardíaca (79 lpm), aumento de frecuencia respiratoria (40 rpm) y disnea. Además, la condición corporal era mala, presentaba mucosas pálidas, deshidratación, depresión del sensorio, edema en abdomen, miembros posteriores y prepucio. A la auscultación abdominal presentaba hipermotilidad.



Fig. 8. Ingurgitación de la Yugular. Fuente: Departamento de Equinos de Facultad de Veterianaria Montevideo, Uruguay.

En este caso el soplo fue holosistólico ya que se ausculta desde el final del primer sonido al comienzo del segundo sonido; se lo clasifico como soplo de Grado 6 debido a que era de alta intensidad y palpable (frémito).

6.2 Métodos Diagnósticos

Se tomaron muestras de sangre en tubo con anticoagulante (EDTA) y tubo seco para realizar hemograma y enzimograma hepático evaluando las enzimas GPT, GOT y FAS en el Laboratorio del Hospital de Facultad, ecografía de abdomen, ecocardiografía y electrocardiograma con el fin de evaluar el estado general del paciente. Se realizó necropsia y anatomía patológica cardíaca.

7. RESULTADOS

7.1 Resultado del Hemograma

El hemograma realizado arrojo un recuento de glóbulos rojos normal (normocítico, normocrómico), con una trombocitopenia y una leucocitosis con neutrofilia marcada y monocitosis (Fig. 9).

Paso Carrasco, 27 de marzo 2017

Servicio de Veterinaria y Remonta

Laboratorio de Análisis Clínicos

Nombre	Pucho	**Propietario**	SVR
Especie	Equino	**Unidad**	Antiaéreo
Edad	15 años	**Remitente**	Dra. Ortiz
Sexo	Macho	**Tel/mail**	

HEMOGRAMA

		Rango normal
Hematocrito	33	**32-48 %**
Hemoglobina	12	**10-18 g/dl**
Recuento de eritrocitos	6,99	**6-12 #x 106 /µl**
Proteinas Plasmáticas	7,2	**6-8,5 g/dl**
Plaquetas	61.000	**100.000-600.000/ µl**
VCM	46,2	**34-58 fl**
HCM	17,1	**13-19 pg**
CHCM	37,2	**31-37 g/dl**

Recuento de leucocitos	15700	**6000-12000**

Recuento diferencial de leucocitos

	Recuento relativo	Rango normal	Recuento absoluto	Rango normal
Neutrófilos	70	**30-75 %**	10990	**3000-6000 #/µl**
Linfocitos	23	**25-60 %**	3611	**1500-5000 #/µl**
Eosinófilos	1	**1-10%**	157	**0-800#/µl**
Basófilos	0	**0-3 %**	0	**0-300#/µl**
Monocitos	6	**1-8%**	942	**0-600#/µl**

Observaciones: Trombocitopenia.

Leucocitosis con neutrofilia marcada y monocitosis.

Fig. 9. Fuente: Laboratorio de análisis paraclínicos Facultad de Veterinaria Montevideo, Uruguay.

7.2 Resultado del enzimograma hepático

El enzimograma hepático mostró una elevación de las enzimas hepáticas; aumento significativo de la FAS y Gamma GT y un aumento moderado de la GOT (Fig. 10).

Laboratorio de Análisis Clínicos
Facultad **de Veterinaria**
Universidad de la Republica
Montevideo - Uruguay

Paciente: Antiaéreo Pucho N° de caso: 2118
Fecha: 27/03/2017
Especie:EQUINO Raza:PURA SAN
Solicita Dr/Dra: ESTEFANIA MESA
Protocolo: 4708 Edad:15 Sexo:MASCUL
Procedencia: EXTERNO Remonta

Resultados	Valor	Unidad	Valores de Referencia
Funcional Hepatico Rumiantes y Equinos:			
Albúmina:	3.5	g/dl	2.9 - 3.8
Globulinas:	3.49	g/l	
Proteinas Totales:	6.9	g/dl	5.9 - 7.6
Fosfatasa Alcalina:	1279	U/l	68 - 260
GOT:	455	UI/l	199 - 374
Gama GT:	135	UI/l	7 - 25
Colesterol:	100	mg/dl	75 - 130
Bilirrubina Total:	3.8	mg/dl	0.5 - 2.5
Bilirrubina Directa:	0.5	mg/dl	0.0 - 0.4
Bilirrubina Indirecta:	3.30	mg/dl	

Estudios: FHH

Fig. 10. Fuente: Laboratorio de análisis paraclínicos Facultad de Veterinaria Montevideo, Uruguay.

7.3 Resultado de electrocardiograma

El electrocardiograma no presentó alteraciones (Fig. 11), sin presencia de arritmias ni bloqueos.

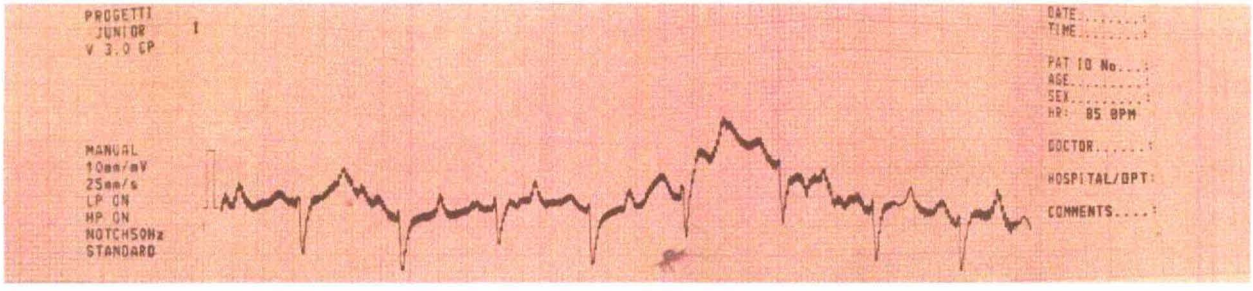

Fig. 11. El electrocardiograma resultó sin particularidades que mencionar. Fuente: Unidad de Cardiología de Facultad de Veterinaria Montevideo, Uruguay.

7.4 Resultado de ecografías

En la ecografía abdominal se encontró acumulo de líquido libre en cavidad abdominal (ascitis), congestión hepática, lóbulos con bordes redondeados y congestión de vasos (Fig. 12); y en la ecocardiografía se pudo apreciar auriculomegalia izquierda (16cm) y engrosamiento de la válvula mitral, cardiomegalia global, hipertrofia ventricular y efusión pericárdica (Fig. 13).

Fig. 12. Ascitis y congestión hepática. Fuente: Unidad de Imageneología de Facultad de Veterinaria Montevideo, Uruguay.

Fig. 13. Ligamento pericardio diafragmático y efusión pleural. Fuente: Unidad de Imageneología de Facultad de Veterinaria Montevideo, Uruguay.

7.4 Resultado de la necropsia y anatomía patológica

Se observó cardiomegalia global leve a moderada (Fig. 14), agrandamiento del atrio izquierdo marcado (Fig. 15), engrosamiento y degeneración de la válvula mitral (Fig. 16), miocardio ventricular engrosado (Fig. 17). A nivel histopatológico de la pared ventricular se observó aumento de tejido fibroso, realizándose además tinción con la técnica Tricrómica de Masson (Fig. 18 y 19) (Fig. 20).

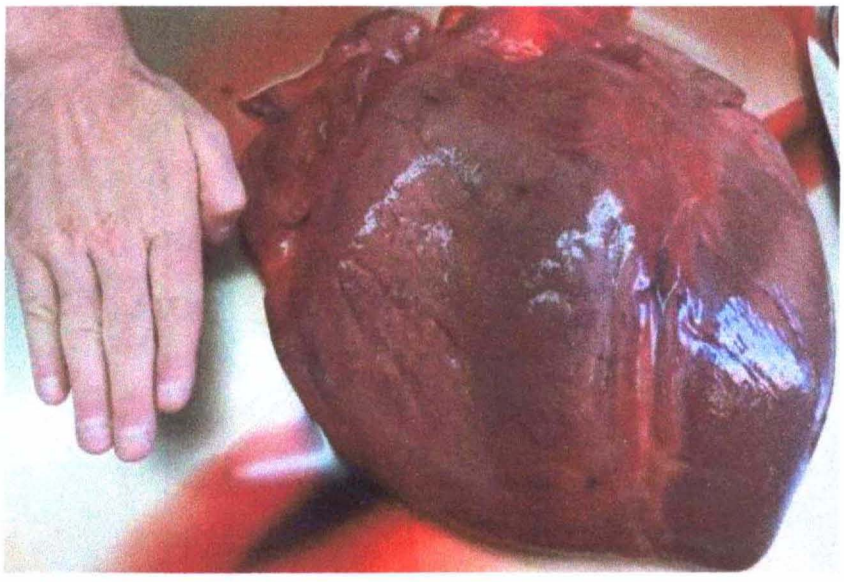

Fig 14. Cardiomegalia global. Fuente: Departamento de Anatomopatología de Facultad de Veterinaria Montevideo, Uruguay.

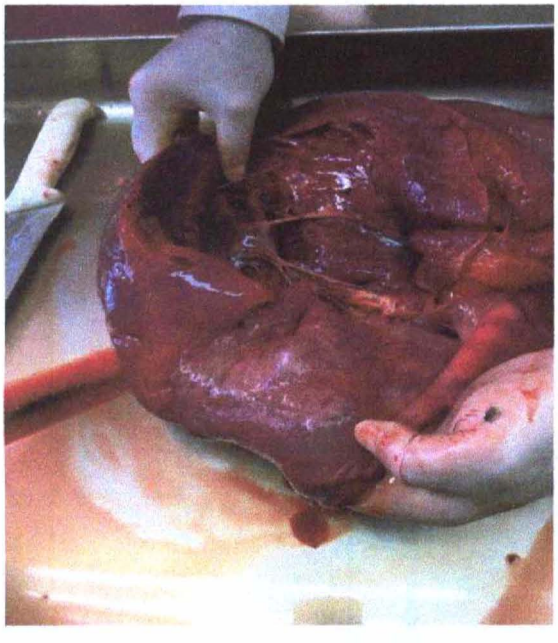

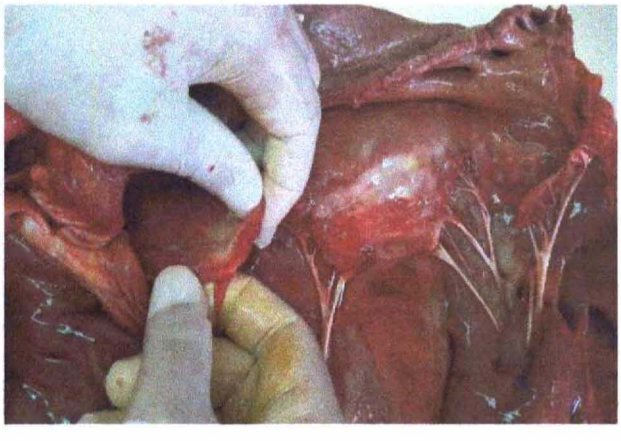

Fig. 15 y 16. Agrandamiento de atrio izquierdo por encima de 13cm y engrosamiento de Válvula Mitral. Fuente: Departamento de Anatomopatología de Facultad de Veterinaria Montevideo, Uruguay.

FACULTAD DE VETERINARIA - Depto. Doc. y Biblioteca

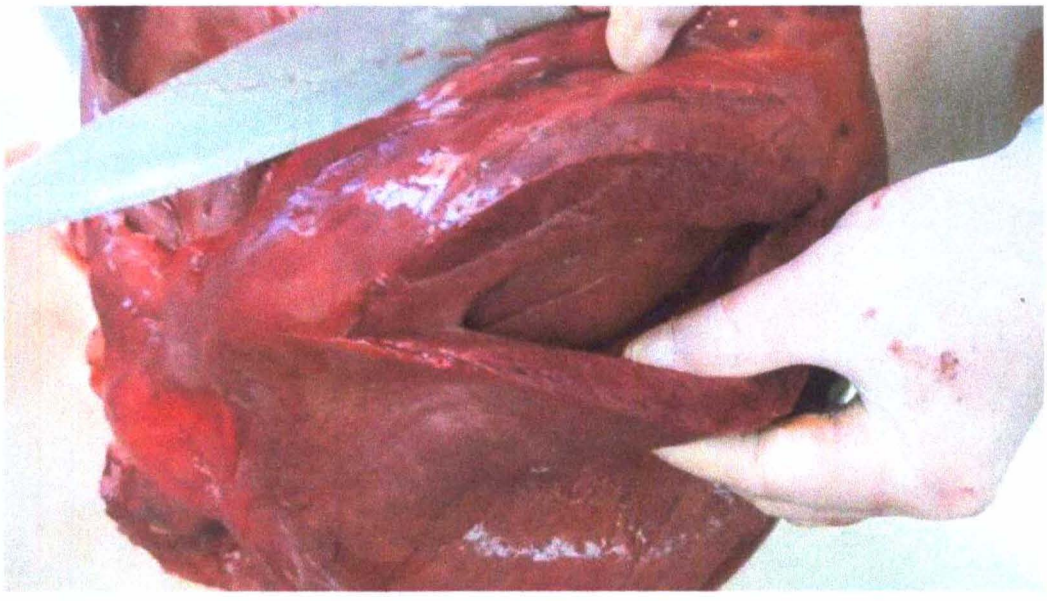

Fig. 17. Miocardio ventricular hipertrofiado y con veteado blanquecino. Fuente: Departamento de Anatomopatología de Facultad de Veterinaria Montevideo, Uruguay.



Fig. 18 y 19. Histopatología de pared ventricular con leve a moderado aumento de tejido fibroso entre las fibras musculares. Fuente: Dra. Déborah César.

Dra. Déborah César
MEDICO VETERINARIO
PATOLOGIA

Nº Ficha.....**228/17**.....

Dr. .....**Alejandro Benech**.....

Veterinaria: .....

Dirección ..... Tel ....

Correo electrónico: .....**alebenech@hotmail.com**..... .....

Nombre Propietario:..... ....

Especie.....**Equino**..... Raza ... . Edad... **15 años** .....

Sexo.....**Macho**..... Nombre .....

Historia Clínica

Equino macho de 15 años que se presentó con ascitis y edema en ventral de tórax. Presentaba un soplo sistólico mitral. En la ecocardio se observó agrandamiento de atrio izquierdo y engrosamiento mitral.
El caballo murió el día 5 de abril de 2017. En la necropsia se observó edema subepicárdico en los surcos cardíacos, agrandamiento de atrio izquierdo y engrosamiento de válvula mitral.

Material remitido:

Se remiten 4 container. El Nº 1 rotulado como VI-AI, el Nº 2 como Válvula tricúspide, el Nº 3 rotulado como Válvula mitral y el Nº 4 como ventrículos

Fecha toma de muestra: Fecha recibida la muestra: **06/04/17**

Nombre del responsable que remite la muestra: **Dr. Benech**

cel.: 099 617114
dcb.patologia@gmail.com
montevideo - uruguay

Dra. Déborah César
MEDICO VETERINARIO
PATOLOGIA

Descripción macroscópica:

Se recibe en el container N° 1 2 piezas de miocardio sin alteraciones macrosoópicas. El container N° 2 con válvula tricúspide y músculo papilar. La válvula aparece levemente engrosada . El container N° 3 con válvula mitral y restos de musculo papilares y cuerdas tendinosas también presenta un moderado engrosamiento . El container N° 4 presenta 2 muestras de miocardio correspondiente a ventriculos y una de ellas presenta un veteado blanquecino.

Descripción histológica:

A la histopatología de las válvulas mitral y tricúspide se visualiza un aumento del tejido conjuntivo pero no hay ningún tipo de reacción inflamatorio o vascular.

En la muestra N° 4 de ventriculos si se observa un leve a moderado aumento del tejido fibrosos entre las fibras musculares disecando las mismas. En algunas a reas es importante, mientras que en otras esa infiltración es menor. Con la técnica especial de Tricromica de Masson esta infiltración queda aún más evidente.

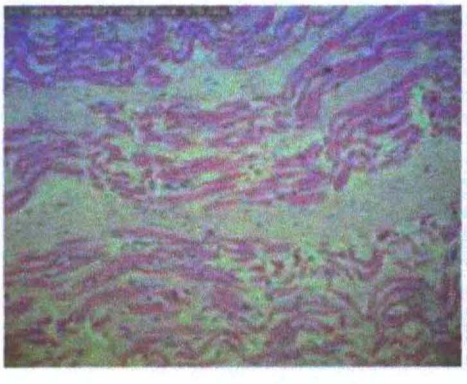



Diagnóstico: Leve a moderada fibrosis ventricular

Dra. Déborah César

cel.: 099 617114
dcb.patologia@gmail.com
montevideo - uruguay

Fig. 20. Informe anatomopatológico. Fuente: Dra. Déborah César.

8. Discusión.

La insuficiencia de la válvula mitral es la segunda patología valvular más frecuente en equinos, por detrás de la insuficiencia aortica (Villaba, 2012). Se presenta entre un 2.9 a 3.5 % de la población equina en general, siendo más elevado en pura sangre de carrera (Pinar y col, 2016). Si bien es poco común, es la patología valvular que afecta más significativamente el rendimiento deportivo, pudiendo generar hasta muerte súbita (Marr, 2008).

La sintomatología clínica que presenta depende de la válvula cardíaca afectada. La IC derecha se asocia con signos de congestión en la circulación sistémica (ascitis, edema periférico), mientras que la IC izquierda ocasiona signos de congestión en la circulación pulmonar (edema pulmonar, disnea) (Álvarez y Cruz, 2011) (Font y col, 1988). En este caso, la aparición de los síntomas fue de forma brusca, ya que el animal se encontraba en reposo a campo y al retomar la actividad deportiva aparecieron los síntomas.

Los efectos de la IC crónica congestiva sobre el hígado incluyen el descenso del flujo sanguíneo hepático, aumento de la presión venosa hepática y descenso de la saturación arterial. La falla ventricular derecha lleva a la dilatación de los sinusoides hepáticos, edema sinusoidal e hipertensión sinusoidal, que pueden llevar a una atrofia progresiva de los hepatocitos de la zona 3, al desarrollo de fibrosis centrolobulillar, y eventualmente a hipertensión portal con ascitis. Por otro lado, el aumento del tamaño de las fenestras sinusoidales puede resultar en necrosis de los hepatocitos, y en la fuga de líquido rico en proteínas hacia el espacio de Disse (Bailardo, 2015).

El proceso consiste en que la válvula cardiaca no cierra correctamente y la sangre que llega por la vena cava no puede ser desalojada en su totalidad en momento de la sístole y causando un soplo sistólico de reflujo, generando así una congestión en la misma vena cava tanto craneal como caudalmente, la cual aumenta la presión hidrostática y así inicia una congestión generalizada; el primer órgano que se ve afectado es el hígado donde a nivel histopatológico se observa una inversión de la lobulillación hepática debida a la congestión en la vena central del lobulillo evitando la circulación correcta por dicha vena, por tal motivo los glóbulos rojos buscan otra vía para continuar su recorrido, por ende se desvían de su curso normal, es allí donde las células de Kupffer las toman como cuerpo extraño, las atacan y las fagocitan, produciendo posteriormente una fibrosis. La congestión que se generó en la vena porta es la que causa la congestión vascular del bazo donde al acumularse los glóbulos rojos desplazan la pulpa blanca causando necrosis de la misma y a su vez provocando esplenomegalia, que es el aumento del tamaño del bazo, y trae

consigo un incremento en la actividad fagocitaria, secuestrando células sanguíneas entre ellas las plaquetas, causando trombocitopenia (Jimenez y col., 2015).

Como consecuencia de la insuficiencia hepática, disminuye la síntesis de proteínas. La hipoproteinemia resultante causa disminución en la presión oncótica, favoreciendo la formación de un edema subcutáneo en algunas especies.

A la ascitis contribuyen sinérgicamente la hipoproteinemia, la estasis en el sistema porta, la retención de sodio a causa de hiperaldosteronismo (por un doble mecanismo de mayor producción de aldosterona y menor metabolización de la misma) y posiblemente otros mecanismos. (Andresen, 2009).

En términos generales, la salida y acumulación de líquidos en cavidades (edema) es causada por el aumento de la presión hidrostática generada por la congestión de origen cardiogénico (Jimenez y col., 2015).

FACULTAD DE VETE
Depto. Doc. y Bibl

9. Conclusiones.

La Valvulopatía Mitral es la segunda patología valvular más frecuente en equinos. Su frecuencia aumenta en caballos que practican deportes de alta intensidad. Generalmente es una patología de intensidad moderada, y cuando es más grave puede provocar edema pulmonar, afecciones sistémicas y hasta muerte súbita.

La sintomatología se puede dividir en dos grandes grupos, retrogrado y anterógrado. Los síntomas retrógrados izquierdos se basan en el flujo de sangre en sentido contrario, esto provoca congestión de venas pulmonares y edema, provocando tos y disnea. Los síntomas anterógrados izquierdo sin embargo, provocan disminución del caudal de sangre eyectado, lo que se denomina insuficiencia de bajo gasto, siendo el flujo eyectado por la arteria aorta menor. En este caso se vio afectado también el corazón derecho del animal, provocando una congestión venosa del hígado, pulso e ingurgitación yugular, edemas en zona ventral y miembros; además provocó una disminución del rendimiento.

En pocos casos es factible realizar el tratamiento, debido a que las dosis en equinos son muy elevadas lo que conlleva a un costo muy elevado. Además, por la frecuencia y el tiempo (de por vida) de administración de los fármacos se torna engorroso.

17. Marr CM (2008) Assesment of Cardiac Murmurs. 10° International Congress of World Equine Veterinary Association. Moscú, Rusia, pp 119-123.
18. Marr CM (2016) Cardiac and Respiratory Disease in Aged Horses. Vet Clin Equine; 32: 283–300.
19. McGurrin (2011) Cardiovascular System. En: Munroe GA, Weese JS. Equine Clinical Medicine, Surgery, and Reproduction. Boca Raton, CRC, pp 671-708.
20. Méndez A (2006) Fisiopatología de la insuficiencia cardíaca. Arch Cardiol Mex; 76 (2): 182-187.
21. Mira Hernandez J, Posadas Arias S, CastilloFranz CA, Saldarriaga Restrepo A (2016) Parámetros electrocardiográficos en caballos de raza Criollo Colombiano, pacientes de un establecimiento veterinario de Antioquia, Colombia. Rev Med Vet; 32: 3951.
22. Palencia P (2003) Cardiología Equina Métodos de Exploración Cardíaca. Rev Prof Vet; 15: 30-37.
23. Patteson M (1996) Acquired Cardiovascular Disease. En: Patteson M. Equine Cardiology. Oxford, Blackwell Science, pp 132-171.
24. Pinar O, Sancar AA, Meral Y, Dalgin D (2016) Mitral Valve Regurgitation in two Thoroughbred Stallions. Acta Veterinaria-Beograd; 66 (2): 271-278.
25. Ponikowski P, Jankowska EA (2015) Patogenia y presentación clínica de la insuficiencia cardiaca aguda. Rev Esp Cardiol; 68(4):331–337.
26. Reef VB, Bonagura J, Buhl R, McGurrin MK, Schwarzwald CC, van Loon G, Young LE. (2014) Recommendations for Management of Equine Athletes with Cardiovascular Abnormalities. J Vet Intern Med; 28: 749-761.
27. Reynoso-Palomar AR, Najera-Castañon D, Villa-Mancera A, Vega-Veja R (2015) Insuficiencia Cardíaca en Caballo. Rev Electrón Vet; 16: 1-6.
28. Rojas V (2018) Degeneración valvular mixomatosa en caninos como causa de insuficiencia cardiaca. Tesis. Universidad Cooperativa de Colombia, 28 p. Disponible en: https://repository.ucc.edu.co/handle/20.500.12494/6136 Fecha de consulta: 16 de abril del 2020.
29. Rossi G (2007) Diagnóstico diferencial de los edemas del miembro inferior. Flebol Linfol. Lec Vasc; 4: 157-220.
30. Santamarina G (1998) Principios básicos en electrocardiografía veterinaria. Consult Dif Vet; 45: 75-78.
31. Sleeper MM (2017) Equine Cardiovascular Therapeutics. Vet Clin Equine; 33: 163–179.
32. Sosa A (2017) Cardiopatías adquiridas en pequeños animales. Rio Negro, UNRN, 187 p.
33. Thomas B, Magdesian G, Ferraro G, Sonder C, Whitcomb MB, Kozikowski-Nicholas T, Aleman M.. (2013) The Equine Heart: Power Plant Unequaled. Oakland, Universtiy of California. Disponible en: https://ceh.vetmed.ucdavis.edu/sites/g/files/dgvnsk4536/files/local_resources/pdfs/pubs-March2013-sec.pdf Fecha de consulta: 16 de abril del 2020.
34. Villalba-Orero M (2012) Fallo Cardíaco en un caballo con insuficiencia mitral severa y fibrilación auricular con conducción aberrante. 13º Congreso Internacional de Medicina y Cirugía Equina. Madrid, España. Disponible en: http://www.equisan.com/images/pdf/fallocardiaco.pdf Fecha de consulta: 16 de abril del 2020.

35. Villalba-Orero M (2012) Valoración Clínica de los Soplos Cardíacos. I° Congreso Solidario de Clínica Equina. Madrid, España. Disponible en: file:///C:/Users/maria/AppData/Local/Temp/15-soplos.pdf Fecha de consulta: 16 de abril del 2020.
36. Young L (2007) Enfermedades del corazón y los vasos sanguíneos. En: Hinchcliff, K. W. Medicina y Cirugía en los Equinos de Deporte. Buenos Aires, Inter-Médica, pp.851-896.
37. Young LE, Marlin DJ, Deaton C, Brown-Feltner H, Roberts CA, Wood JL. (2002) Heart size estimated by echocardiography correlates with maximal oxygen uptake. Equine Vet J Suppl; 34: 467-471.