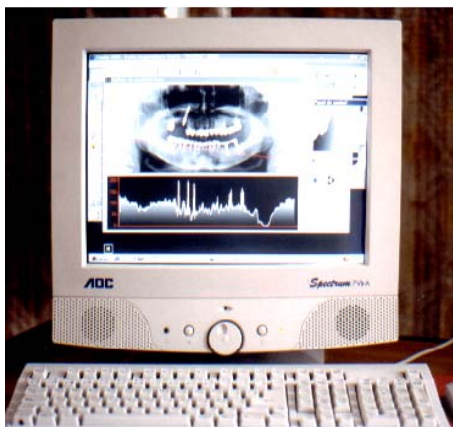

ACTUALIZACIONES



IMAGENES PANORAMICAS: CONVENCIONALES-DIGITALES

Eq.Cap. (O) Marisa Schultze

Sub-jefa del Serv.de Radiología Buco-Máxilo-Facial
del Hospital Central de las Fuerzas Armadas.

RESUMEN

PALABRAS CLAVE: Técnica digital; Imágenes panorámicas convencionales; Dinámica de las imágenes panorámicas digitales.

Son evidentes los beneficios que nos brinda la técnica digital a la profesión odontológica. Imágenes instantáneas, capacidad de manejarlas, reducción en la dosis de exposición, mejor calidad de imagen, mejor calidad de información, etc.

Al almacenarlo en un disco compacto, ocupa muy poco espacio, es muy fácil de trasladar, duplicarlo, cederlo o archivarlo electrónicamente.

Esta forma de comunicación permite la transmisión tanto de imágenes digitales o de cualquier tipo de datos al destino deseado en el mismo instante, sin importar las distancias o fronteras geográficas.

Sin embargo se debe destacar que la técnica convencional y digital nos revelan el mismo contenido de información.

SUMMARY

KEY WORDS: Digital technic; Panoramic images of conventional radiographies; Digital panoramic dynamic images.

The benefits of digital technics to odontology are evident. Instant images, the possibility to handle them, the reduction of exposition time to radiations, better quality image, better quality information, etc.

Stocking them in a compact disc, occupying very little space, allows an easy transport and duplication, as well as the possibility to transfer and save it in an electronical support.

This kind of communication allows the transmission of digital images and every other type of data, instantaneously and no matter distances or geographical borders. Anyway, we should point out that conventional and digital technics reveal the same information contents.

INTRODUCCION

Las imágenes panorámicas se obtienen a través del ortopantomógrafo. Es decir se utiliza una técnica extraoral.

Proporciona en una sola imagen, todas las estructuras faciales en forma bi-dimensional.

El ortopantomógrafo puede ser de tipo convencional o digital, pero la técnica básica es la misma (4).

El aparato gira 240° alrededor de la cabeza del paciente.

La imagen panorámica de tipo convencional se analiza bajo el negatoscopio con buena iluminación, y con la ayuda de una lupa. Todo esto previo procesado químico de dicha placa.

La imagen panorámica de tipo digital se analiza y visualiza en forma instantánea en el monitor. Esta podrá ser capturada, manejada, almacenada, transmitida a distancia, impresa y transformada en un formato digital. También permite modificaciones en su forma, tamaño y color.

Tema presentado en el Ciclo Anual de Actividad Docente del Departamento de Odontología del H.C.F.F.AA. Agosto de 2000.

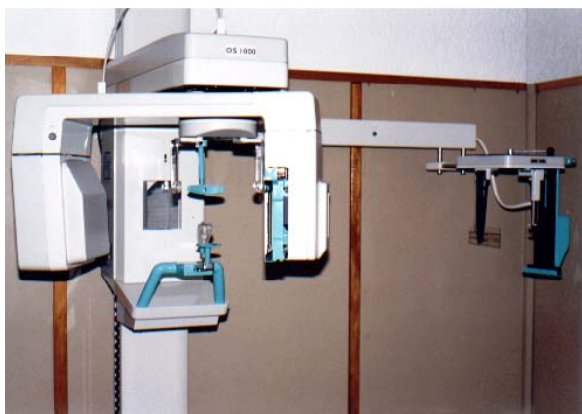


Fig. 1 - ORTOPANTOMÓGRAFO DIGITAL OS1000

La modalidad digital es similar en todas las técnicas de imagenología actual. Desde la radiovisiografía hasta la tomografía computarizada. Sólo difiere en los medios para recopilar los datos (2).

La técnica digital mejora las características y rasgos de la imagen. El sistema visual humano se ve capacitado para una mejor interpretación diagnóstica. Hay una mayor facilidad para reconocer las características específicas de la imagen.

La capacidad de manejar imágenes permite optimizar la calidad de las mismas.

CARACTERÍSTICAS DE LA IMAGEN PANORAMICA

La imagen es una representación bidimensional de un objeto tridimensional.

Por lo tanto debemos reconstruir mentalmente una imagen tridimensional de las estructuras anatómicas a partir de las imágenes bidimensionales.

La tarea se facilita teniendo en cuenta las características que debe tener una imagen para obtener la mejor calidad de las mismas.

Algunos factores que influyen son:

Claridad de la imagen, nitidez, contraste, corte focal, densidad, resolución, distorsión del tamaño y de la forma (2).

➤ **Claridad de la imagen:** es el aspecto global, expresa el aspecto subjetivo del clínico sobre su aspecto. Hay varios parámetros para incrementar la claridad de la imagen. Nos referiremos particularmente a la nitidez y resolución.

➤ **Nitidez:** es una medida de la calidad con que se delimitan los límites entre dos áreas de densidades diferentes.

➤ **Resolución:** mide la visualización de objetos relativamente pequeños situados muy juntos. Aunque nitidez y resolución son dos características diferentes, dependen la una de la otra. Una imagen borrosa causa pérdida de claridad al reducir la nitidez y la resolución.

Para mejorar la calidad de imagen debemos tener en cuenta lo que se llama **corte focal:** es una zona o capa de imagen curva tridimensional. Las estructuras aparecen bien definidas. Las estructuras que quedan por delante o por detrás del corte focal aparecerán borrosas, ampliadas o de tamaño reducido. Es decir el corte focal, es la región donde las estructuras se revelarán con mayor nitidez.

La imagen panorámica está compuesta sobre todo por las estructuras anatómicas situadas dentro del corte focal.

Es importante la alineación y posicionamiento cuidadoso del paciente dentro del área del corte focal. La mala alineación conducirá a imágenes de mala calidad.

➤ **Distorsión de tamaño y forma de la imagen:** la distorsión por ampliación consiste en aumento del tamaño de la imagen comparado con el tamaño real de las estructuras. La distorsión del tamaño depende de las distancias relativas entre el punto focal y la película y entre el objeto y la película (o receptor de imagen).

➤ **Distorsión de la forma:** es la ampliación desigual de diferentes partes de la imagen. Esta situación se da cuando no todas las partes del objeto se encuentran a la misma distancia del punto focal. La anatomía del objeto impide muchas veces su orientación óptima, lo que da lugar a distorsión de la forma.

➤ **Densidad:** se registra en la imagen como áreas claras y oscuras. En la película radiográfica son las áreas radiolúcidas y radiopacas.

El aumento del miliamperaje, el kilovoltaje o el tiempo de exposición elevará la densidad de la imagen. Es necesario variar la exposición según el tamaño del paciente para obtener imágenes óptimas. Por ejemplo, en niños o pacientes desdentados se deberá disminuir la exposición para que no cause una densidad excesiva ya que hay menor cantidad de tejido absorbente en el área del haz de rayos X (RX).

Se pueden nombrar por orden descendente de densidad las estructuras existentes en la cavidad oral: incrustaciones metálicas, esmalte, dentina, cemento, hueso, tejido pulpar, músculo, tejido adiposo, aire. Cuanto más densos más absorben los los rayos X.

Los que absorben poco son los radiolúcidos, los que más absorben son los radiopacos.

➤ **Contraste:** es la diferencia de densidad entre varias áreas o regiones de una imagen.

IMAGEN DIGITAL

La obtención de la imagen digital requiere un número de componentes, incluyendo sensores o detectores electrónicos y un sistema informático.

Las imágenes pueden ser adquiridas mediante películas radiográficas o con sensores o detectores. Los sensores o detectores son dispositivos electrónicos. El sensor más común es el dispositivo cargado acoplado ópticamente (CCD) sensible a la energía electromagnética en el rango de la luz visible o los RX.

La señal que sale del sensor tiene determinada intensidad de voltaje (256 niveles de voltaje) en la imagen aparecen como 256 colores. Es decir el detector es de gran sensibilidad. Pero el ojo humano, solo es capaz de distinguir 32 niveles de color, por lo tanto se realizan 32 niveles o tonos.

La imagen digital indirecta se registra mediante película radiográfica (5). La imagen digital directa, como sugiere su nombre es visualizada inmediatamente. Proporciona un rendimiento comparable al de la radiografía, con la ventaja que además de ser inmediata hay un menor tiempo de exposición a la radiación (30 a 50% menos).

Para el estudio de la técnica digital panorámica elegimos un equipo de origen francés. El panorámico Trophy Ortho Slice 1000 (OS 1000) junto con el sistema Digipan.

Características de este sistema

1. Ofrece varias funciones o programas:
 - a) Panorámica con un tiempo de exposición de 12 segundos.
 - b) ATM (lateral y pósterio-anterior) tiempo de exposición 5,2 segundos.
 - c) Cortes tomográficos, tiempo de exposición 6,4 segundos.
 - d) Seno maxilar, tiempo de exposición 9,8 segundos.

El sistema Digipan y el sistema informático permiten obtener imágenes panorámicas, visualizarlas inmediatamente y manejarlas según las necesidades del estudio.



Fig. 2 – SISTEMA DIGIPAN (Sensor)

Permite obtener imágenes de visualización inmediata en la pantalla del monitor.

2. El aparato posee en el panel de control las diferentes opciones del sistema que son gestionados por un microprocesador conectado a sensores infra rojos. Estos sensores se encargan de ajustar los haces luminosos, eligen los parámetros, seleccionan la colimación de rayos, etc.
3. Posee un ajuste automático según la morfología de cada paciente. Es el autofocus (captador óptico).
4. Posee un ajuste automático de exposición, es decir control de exposición de la cantidad de RX según la densidad ósea de cada paciente. Es aquí donde se registra una reducción considerable de la dosis de RX (de 30 a 50%).
5. Posee una magnificación de 1.23, que el programa se encarga de corregir y realizar la medición real.
6. Posicionamiento del paciente:

Tres haces luminosos se encienden para centrar el rostro del paciente: plano medio sagital, plano Francfort, y el tercer plano para el autofocus que es una característica específica que tiene el sistema OS 1000.

Luego de seleccionar el programa y estar posicionado el paciente se realiza el disparo que provoca la puesta en acción del sistema OS 1000 y Digipan visualizándose simultáneamente en el monitor.

La calidad del monitor es de suma importancia pues es el último elemento de la cadena. La calidad de la imagen proyectada es proporcional a la calidad el tubo. Se recomienda el uso de un monitor de alta definición y alto contraste (3).

Fig. 3 – IMAGEN EN BLANCO Y NEGRO
Registra las áreas claras y oscuras.
Las claras son áreas radioopacas y las oscuras radiolúcidas.

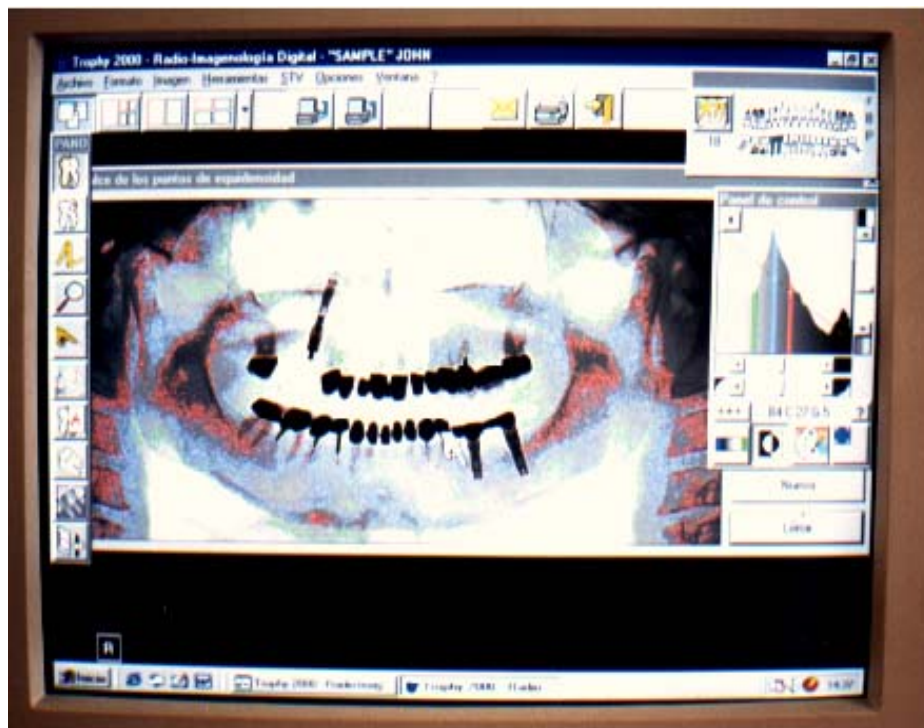
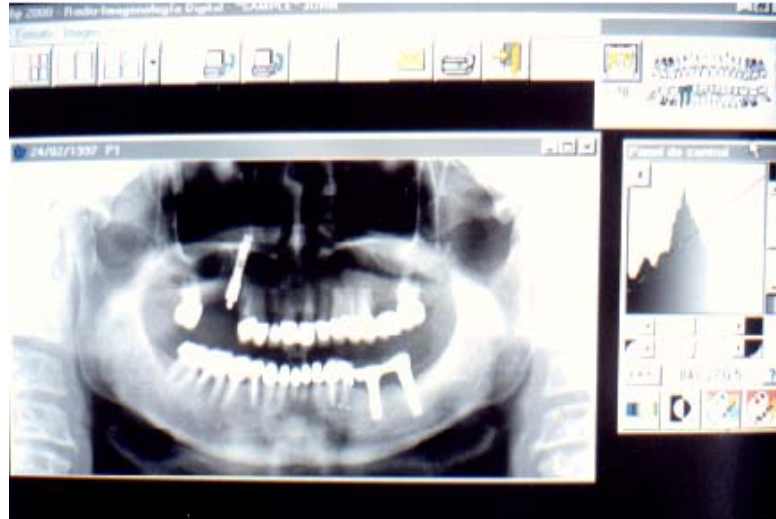
Fig. 4 a – Registra diferentes colores, según diferentes densidades.

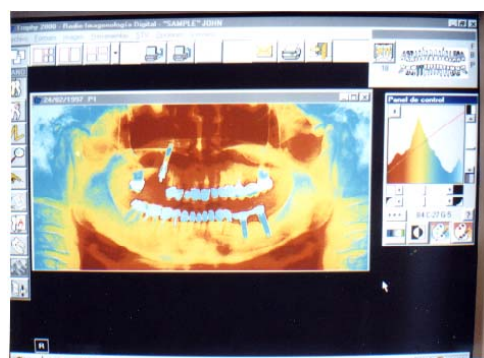
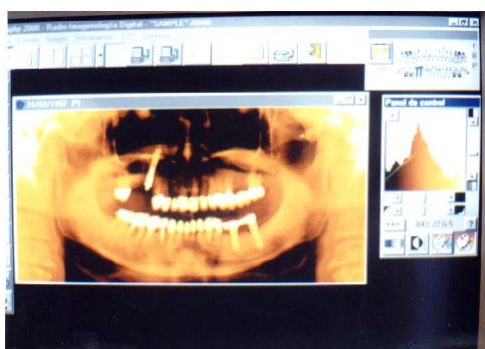

Fig. 4 b y 4 c
Muestra diferentes opciones del programa para visualizar mejor determinadas estructuras.

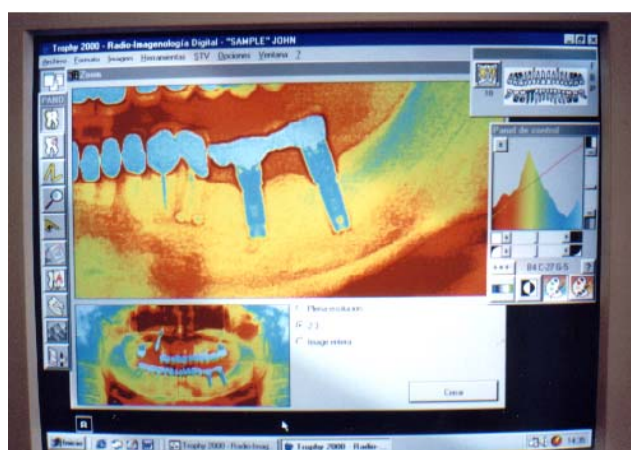


Fig. 5 - Imagen panorámica parcial aumentada de tamaño, visualizando zona de implantes.

CONCLUSIONES

El empleo de esta tecnología nos posibilita complementar los diagnósticos, explicar tratamientos a los pacientes, archivar casos clínicos, realizar interconsultas profesionales y con centros de estudios situados en cualquier parte del mundo, así como también efectuar investigación y docencia.

AGRADECIMIENTOS

- Clínica de Radio Imagenología Digital. Por apoyar el presente tema de actualización.

BIBLIOGRAFIA

- (1) BARRANCOS MOONEY – Operatoria dental. Buenos Aires. Editorial Médica Panamericana. Tercera Ed.; 1999.
- (2) GOAZ PW, WHITE SC. – Radiología oral, principios e interpretación. Madrid. Editorial MOSSBY/ DOYMA. Libros,S.A. 3ra. Ed.1995.
- (3) TROPHY RADIOLOGIA: USER MANUAL (material de circulación restringida).
- (4) SCHULZE R, KRUMMENAUER F, SCHALLDACH F, D'HOEDT B. Precision and accuracy of measurements in digital panoramic radiography. Dentomaxillofac Radiol.2000 Jan, 29(1):52.
- (5) VAN DER STELT, PAUL – Interpretación auxiliada por computadora. Clinicas Odont de Norteamérica.1993 V 37 N° 4:695.

☆☆☆