

**UNIVERSIDAD DE LA REPÚBLICA
FACULTAD DE VETERINARIA**

**“INVESTIGACIÓN SOBRE LA TOXICIDAD DE *Melia azedarach* (PARAÍSO)
PARA LOS BOVINOS”**

por



**ALONSO HALLER, Marcelo Federico ' '
LUZARDO MAUCCIONE, Santiago ' '**

**TESIS DE GRADO presentada como uno de los
requisitos para obtener el título de Doctor en
Ciencias Veterinarias
Orientación: Producción Animal**

MODALIDAD: Ensayo Experimental




**MONTEVIDEO
URUGUAY
2011**

PÁGINA DE APROBACIÓN:

Presidente de Mesa:


.....
Dra. Carmen García y Santos

Segundo Miembro (Tutor)


.....
Dr. Jorge Moraes

Tercer Miembro

.....
Prof. William Pérez

Cuarto Miembro (Cotutor)

.....
Ing. Agr. Ramiro Zanoniani

Fecha: 02/12/2011

Autores:

.....
Marcelo Federico Alonso Haller


.....
Santiago Luzardo Maucione

29274

FAO

Ambeduro

MARIA²

10(dice) 

AGRADECIMIENTOS

- Al Dr. Jorge Moraes por ser nuestro tutor y brindarnos su dedicación, tiempo, apoyo, y así como también por su importante influencia en nuestra formación profesional.
- Al Ing. Agr. Ramiro Zanoniani por brindarnos dedicación y haber formado parte de la planificación de este trabajo.
- Dr. Rodolfo Rivero y Dra. Carolina Matto por su colaboración.
- A la División de Laboratorios Veterinarios “Miguel C. Rubino”, a través del Laboratorio Regional Noroeste en la ciudad de Paysandú por su colaboración.
- Al Sr. Ángel Colombino, por su colaboración y su buena disposición en la realización de diversas actividades de este trabajo.
- A los compañeros de Producción Animal 2010 que colaboraron en la etapa de experimentación.
- A la Estación Experimental “Mario E. Cassinoni” (EEMAC), por brindarnos alojamiento, y materiales necesarios para la realización del ensayo.
- A los funcionarios de la Biblioteca de nuestra Facultad.
- Al Director, Profesores, Alumnos y Funcionarios del Orientado Producción Animal, Facultad de Veterinaria, Paysandú.
- Qco. Manuel Minteguiaga Carbajal por aporte de información y materiales.
- Myriam Etchecopar, Analía Luzardo, Romina Menéndez y Álvaro Irigoy por su colaboración.
- Al Dr. Alfredo Ferraris por su apoyo, consejos, transmisión de experiencias.
- Un agradecimiento muy especial a nuestras familias, amigos y compañeros por el apoyo constante.

TABLA DE CONTENIDO

Página

PÁGINA DE APROBACIÓN.....	2
AGRADECIMIENTOS.....	3
LISTA DE CUADROS Y FIGURAS.....	7
Resumen.....	8
Summary.....	9
Introducción.....	10
Revisión Bibliográfica.....	11
Intoxicación.....	11
Definición de planta.....	11
Definición de Planta tóxica.....	12
Meliaceae.....	12
<i>Melia azedarach</i>	12
<i>Melia azedarach</i> como planta tóxica.....	13
Intoxicación por <i>Melia azedarach</i>	15
Intoxicación por hojas verdes de <i>Melia azedarach</i>	16
Intoxicación por drupas de <i>Melia azedarach</i>	16
Intestino.....	17
Breve recuerdo anatómico y fisiológico.....	17
Fisiopatología de la enfermedad entérica.....	18
Diarrea.....	18
Enteritis.....	19
Catarral.....	19
Fibrinosa.....	19
Hemorrágica.....	20
Purulenta.....	20
Músculo Esquelético.....	20
Breve recuerdo anatómico y fisiológico.....	20
Enfermedades de los músculos.....	21
Miastenia.....	21
Miopatía.....	21
Miositis.....	21
Enzimas séricas indicadoras de daño muscular.....	21
Aspartato Amino Transferasa (AST).....	21
Creatin Fosfo Kinasa (CPK).....	22
Hígado y sistema biliar.....	22
Breve recuerdo anatómico y fisiológico.....	22
Funciones del hígado.....	23
Generalidades patológicas.....	23
Anormalidades en el desarrollo.....	23
Patologías degenerativas.....	23
Inflamación.....	24
Desórdenes proliferativos/neoplásicos.....	24

Reacciones del hígado frente a la lesión.....	24
Enfermedades crónicas del hígado.....	25
Fallo hepático.....	25
Colestasis e ictericia.....	25
Fotosensibilización.....	25
Encefalopatía hepática.....	26
Hemorragia y fallo hepático.....	26
Edemas hipoproteinéuticos.....	26
Patrones de daño hepático.....	26
Degeneración y acumulación intracelular.....	26
Inflamación del hígado y tracto biliar.....	27
Regeneración.....	27
Fibrosis.....	27
Necrosis y apoptosis.....	27
Intoxicaciones hepáticas agudas específicas del rumiante.....	28
Objetivos.....	28
Objetivo general.....	28
Objetivos específicos.....	28
Hipótesis.....	29
Materiales Y Métodos.....	29
Instituciones involucradas.....	29
Lugar físico de desarrollo del estudio.....	29
Animales.....	29
Exámenes de laboratorio.....	30
La planta.....	30
Procedimiento.....	30
Procesamiento de la planta.....	30
Ensayo.....	31
Procedimientos generales.....	31
Resultados.....	32
Materia Seca.....	32
Reproducción Experimental.....	32
Control.....	32
Tratamiento 1.....	32
Tratamiento 2.....	32
Tratamiento 3.....	32
Hallazgos de Necropsia.....	34
Examen histopatológico.....	35
Discusión.....	36
Conclusiones.....	38
Bibliografía.....	39
Anexos.....	43
Anexo 1.....	43
Anexo 2.....	44
Anexo 3.....	45

Anexo 4.....46
Añexo 5.....47

LISTA DE CUADROS Y FIGURAS

Página

Cuadro 1: Limonoides totales en distintas partes de <i>Melia azedarach</i>	14
Cuadro 2: Tratamiento, peso y dosis administrada	31
Cuadro 3: Evolución de los signos clínicos de los animales	33
Figura 1: Investigación sobre la toxicidad de <i>Melia azedarach</i> para los bovinos mostrando hojas verdes y drupas maduras de <i>Melia azedarach</i>	13
Figura 2: Investigación sobre la toxicidad de <i>Melia azedarach</i> para los bovinos mostrando la estructura química del prototipo limonoide.....	14
Figura 3: Investigación sobre la toxicidad de <i>Melia azedarach</i> para los bovinos mostrando el ternero 9911 muerto.....	33
Figura 4: Investigación sobre la toxicidad de <i>Melia azedarach</i> para los bovinos mostrando cortes de intestino delgado con petequias difusas y congestión.....	34
Figura 5: Investigación sobre la toxicidad de <i>Melia azedarach</i> para los bovinos mostrando corte de hígado de color ocre-amarillo y con patrón acinar.....	34
Figura 6: Investigación sobre la toxicidad de <i>Melia azedarach</i> para los bovinos mostrando el contenido ruminal con presencia de drupas.....	35
Figura 7: Investigación sobre la toxicidad de <i>Melia azedarach</i> para los bovinos mostrando el corazón con hemorragias miocárdicas.....	35

RESUMEN

Se emplearon cuatro (4) terneros Holando castrados: tres (uno por tratamiento) y el cuarto como testigo. A dos de ellos se les suministró vía oral drupas maduras, a dosis de 30 g/kg de peso vivo, descongeladas; y a 40 g/kg de peso vivo, frescas respectivamente; y al restante hojas verdes descongeladas a una dosis de 30 g/kg de peso vivo. Los terneros que recibieron 30 g/kg, tanto de hojas frescas como de drupas descongeladas, mostraron apatía, diarrea y disminución de los movimientos ruminales 9 h post administración, recuperándose posteriormente. El que recibió 40 g/kg de drupas frescas, mostró un cuadro clínico digestivo caracterizado por atonía ruminal, diarrea, y manifestaciones neuromusculares como marcha envarada, apoyo en pinzas de miembros posteriores, dificultad para levantarse y moverse, muriendo 27 horas post administración. La necropsia evidenció en intestino delgado petequias difusas y congestión, hígado con coloración ocre-amarillo, patrón acinar y consistencia disminuida, constituyendo un cuadro histológico a nivel hepático de necrosis centrolobulillar difusa, con degeneración balonosa del epitelio ruminal y enteritis necrótica hemorrágica. Se puede afirmar que a 40g/kg de drupas maduras frescas *Melia azedarach* es letal para los bovinos.

SUMMARY

Four castrated Holstein calves, one for each of the three treatments and the fourth as control, were used. Two of them were fed with mature drupes, one with thawed drupes at a dose of 30 g/kg of live weight, and another with 40 g/kg of fresh drupes of live weight respectively. The third calf received 30 g/kg of live weight of thawed green leaves. Calves that received thawed mature drupes as well as thawed green leaves, showed apathy, diarrhea and diminution ruminal movements nine hours post administration and recovered later. The one who received 40g/kg of fresh drupes, showed a digestive clinical symptoms with ruminal atony, diarrhea, stiff gait and difficulty for moving and standing up, dying twenty seven hours post administration. The necropsy, showed a congested small intestine with diffuse petechiae and an ochre yellow liver, decreased in consistency and with an acinar pattern, constituting an histological picture of hemorrhagic centrilobular necrosis. In conclusion, 40g/kg of fresh mature drupes *Melia azedarach* are lethal for bovines.

INTRODUCCIÓN

FAC

Miles de especies de plantas son tóxicas para los mamíferos. Éstas son producto de la presión evolutiva a cargo de la selección natural dirigida por sus principales enemigos: insectos predadores y los herbívoros (Dunlop y Malbert, 2007).

Las intoxicaciones por plantas han sido un serio problema desde que los conquistadores españoles y portugueses comenzaron a criar ganado en pasturas naturales tanto en Brasil como en Uruguay (Riet-Correa y col., 2007). Adquiriendo mayor relevancia en las regiones donde se practica la ganadería extensiva (Radostits y col., 2002).

Las plantas tóxicas son una amenaza permanente, ya que anualmente causan pérdidas en nuestra ganadería. El consumo de sustancias tóxicas son un elemento importante dentro de las causas de mermas en la producción (Odriozola, 2005).

Las pérdidas causadas por plantas tóxicas pueden ser directas (muerte de animales, pérdidas reproductivas, reducción de la producción) o indirectas (costos para el control de las plantas y de las intoxicaciones, depreciación de la tierra, poca utilización de las pasturas, costos de los reemplazos y costos del diagnóstico y tratamiento) (Riet-Correa y Rivero, 2005).

Para los bovinos las enfermedades de origen tóxico según los datos de los Laboratorios de Diagnóstico Regionales Este y Noroeste de la División de Laboratorios Veterinarios (DI.LA.VE.) del Ministerio de Ganadería Agricultura y Pesca (M.G.A.P) mostraron que representan el 16% (entre 2003 y 2007) y el 11% (entre 2003 y 2007) de los diagnósticos en las respectivas regionales (Matto, 2008).

La intoxicación por *Melia azedarach*, ha sido mencionada tanto en hombres como en animales domésticos como consecuencia de la ingestión de hojas y drupas caídas (Méndez y col., 2006).

La intoxicación por drupas maduras de paraíso es común en cerdos, especialmente en jóvenes, predominando la sintomatología de hemólisis, ocasionada por las saponinas del mesocarpio. Esto a su vez se explica porque en los monogástricos, debido al pH francamente ácido del estómago, las saponinas pueden desarrollar todo su potencial hemolítico, mientras que en los poligástricos la sintomatología es distinta debida a otras sustancias tóxicas que posee este árbol (Renner y Ottino, 1996).

Renner y Ottino (1996), comunican que en la provincia de Buenos Aires, Argentina, de 30 vacas Aberdeen Angus con sus terneros que tuvieron acceso a un potrero en el que una tormenta había derribado ramas y árboles enteros de paraíso, aparecen a la semana, 2 vacas y un ternero muerto y otro agónico en decúbito lateral, sospechando que la causa había sido una intoxicación provocada por el consumo de hojas y drupas de esos árboles.

Con respecto a intoxicaciones por *Melia azedarach* en bovinos la información es escasa a nivel mundial e inexistente en Uruguay, por lo cual, referiremos comunicaciones personales de sospechas de la intoxicación.

En Paso Guerrero, 4ª Sección Policial de Paysandú en abril de 1974 (Moraes, J. com. pers. 2009), fue consultado por la muerte de 7 terneras Holando, de un grupo de 20, de entre 4 y 8 meses de edad, que habían sido encerradas en un piquete donde un temporal días anteriores había desgajado árboles de ésta especie que estaban en el mismo. La necropsia de 2 animales reveló la presencia de abundante drupas y hojas en el rumen y una gastroenteritis manifiesta.

Un caso registrado en diciembre de 1984, el Laboratorio Regional Noroeste de la DILAVE "Miguel C. Rubino", registra (1924/84) una muestra proveniente de una vaca Holando en producción, que había quedado ciega, con un derrame sanguíneo en la cámara anterior del ojo y epístasis, que había presentado además una diarrea sanguinolenta, con coágulos, muriendo al día siguiente, teniendo como dato saliente en la necropsia, una gran cantidad de drupas de Paraíso en el rumen (De María, P., com. pers. 2011).

Otro caso registrado de esta intoxicación, fue comunicado por (Chalking, G. com. pers. 2007) y seguido por el Dpto. de Salud en los Sistemas Pecuarios de la Facultad de Veterinaria en agosto de 2007. Cinco de siete terneros/as, de 3 a 7 meses de edad, en un tambo familiar, próximo a la ciudad, consumieron drupas, luego de un poda realizada en 3 ejemplares de *Melia azedarach* que estaban en los alrededores del tambo. De estos, murieron 3, una quedó con sintomatología neuromuscular y otros tres se recuperaron (Moraes, J. com. pers., 2010).

Otra sospecha de intoxicación por drupas maduras del árbol, ocurrió en la Estación Experimental Mario A. Cassinoni en el departamento de Paysandú en el invierno del 2010. Fueron encontrados muertos tres corderos cruzas de razas carniceras, de un mes de edad en las inmediaciones de un grupo de cinco árboles. Estos corderos pertenecían a la majada de cría de la Estación, que estaban en ese piquete. A la necropsia de los mismos se encontró presencia de drupas maduras en el aparato digestivo.

Ante los registros de intoxicaciones sin confirmación histopatológica, este trabajo propone realizar la reproducción experimental de la intoxicación por *Melia azedarach* en bovinos y realizar un aporte al conocimiento de las plantas tóxicas existentes en nuestro país.

REVISIÓN BIBLIOGRÁFICA

Intoxicación

Condición producida por una sustancia cuya ingestión, inhalación, absorción, aplicación, inyección o desarrollo dentro del cuerpo, en cantidades relativamente pequeñas, pueden producir daño estructural o trastornos funcionales (Blood y Studdert, 1988).

Definición de planta

Miembro del reino vegetal, ser vivo caracterizado por ausencia de locomoción, ausencia de sentidos especiales y se alimenta solo de sustancias inorgánicas (Blood y Studdert, 1988).

Definición de Planta tóxica

Son aquellas plantas que al ser ingeridas espontáneamente por los animales domésticos, en condiciones naturales, causan daños a la salud de éstos, incluso pueden causar la muerte, siendo necesario la comprobación experimental. El conocimiento de las mismas por los veterinarios y productores es fundamental para evitar pérdidas económicas (Riet-Correa y col., 1993; Tokarnia y Döbereiner, 2000).

Una planta puede considerarse tóxica cuando su consumo o su contacto ocasional, ya sea en estado natural o procesada provoca cambios fisiopatológicos en las funciones del animal hospedador (Dunlop y Malbert, 2007).

La ocurrencia, frecuencia y distribución geográfica de las intoxicaciones por plantas, pueden ser determinadas por diversos factores como son, la palatabilidad, el hambre, la sed, desconocimiento, el transporte, acceso a las plantas tóxicas, dosis tóxica, período de ingestión y variaciones de toxicidad dentro de la misma especie, por las diferentes variedades, la época del año, fase de crecimiento y tipo de suelo (Riet-Correa y col., 1993).

Meliaceae

Familia constituida principalmente por árboles y arbustos (y unas cuantas plantas herbáceas). Esta familia incluye alrededor de 51 géneros y 550 especies. Se caracteriza por poseer hojas alternas, pinaticompuestas, alternas o raramente simples, flores usualmente unisexuales, regulares, tetrameras o pentámeras, reunidas en inflorescencias paniculiformes. Los estambres fusionados. Y los frutos son capsulares, baciformes o drupáceos. En su mayoría tienen distribución tropical, corteza lisa a medianamente fisurada (Cozzo, 1956).

Melia azedarach

Nombre vulgar: Paraíso, Cinamomo, Lilas de la India, Texas umbrella, Chinaberry tree.

Es un árbol originario del sur de Asia (India y China), es cultivado en todo el mundo. Es muy rustico, de rápido crecimiento y fácil obtención, debido a sus semillas fértiles y además a que emiten retoños radiculares en abundancia. Resiste los fríos y se adapta a cualquier tipo de suelos (Cozzo, 1956).

M. azedarach es un árbol que puede llegar a medir hasta 12 metros de altura, de tronco erecto y corteza lisa y poco hendida, de color moreno-violáceo. Las hojas son compuestas, con folíolos aserrados en el borde, herbáceos y pendientes. Las flores están dispuestas en panículas axilares, de 10-15 cm de longitud, de color rojo-violáceo y son de tamaño reducido con estambres en forma de tubo. Los frutos, drupas, oleosos, que penden en grandes racimos durante el invierno. El follaje se forma temprano en agosto cayendo para mayo-junio, la floración ocurre por lo general para la mitad de octubre finalizando a fines de noviembre. Es intensamente cultivado en nuestro país, es utilizado para adorno en parques y jardines, sombra y para montes de protección (Cozzo, 1956).

***Melia azedarach* como planta tóxica**

La toxicidad de *Melia azedarach* puede variar debido a factores ambientales como área geográfica, clima, condiciones de crecimiento y en algunas ejemplares puede ser totalmente ausente (Hurst, 1942; Oerlichs y col., 1985).

Según Riet Alvariza y col. (1979), esto ocurre también en otras plantas como en *Cestrum parqui*, la cual varía su toxicidad a lo largo del año. Esto hace difícil el cálculo de la dosis letal mínima.

De las hojas, raíces, corteza y frutos de *Melia azedarach* se han aislado compuestos limonoides conocidos como meliacarpinas, azedarachtinas, nimboldinas y otros (Carpinella, 2002).



Figura 1: Investigación sobre la toxicidad de *Melia azedarach* para los bovinos mostrando hojas verdes y drupas maduras de *Melia azedarach*

Los limonoides son fitoquímicos, abundantes en frutos de cítricos y otras plantas de las familias Rutaceae y Meliaceae. Están bajo investigación por la amplia variedad de efectos terapéuticos que producen como antivirales, antifúngicos, antibacterianos, antiácidos, helminticida, protozoaricida y antineoplásicos (Roy y Saraf, 2006).

Los limonoides son una subclase de terpenos. La estructura prototipo consiste de 4 anillos de seis miembros y un anillo furano. Los limonoides son clasificados como tetranortriterpenos (Mintegiuga, 2011).

Los tetranortriterpenos que se encuentran en *Melia azedarach* se denominan meliatoxinas A1, A2, B1 y B2 que son probablemente quienes causan la toxicidad, (Riet-Correa y col., 2009). Dichas toxinas son enterotóxicas y neurotóxicas (Hare y col., 1997).

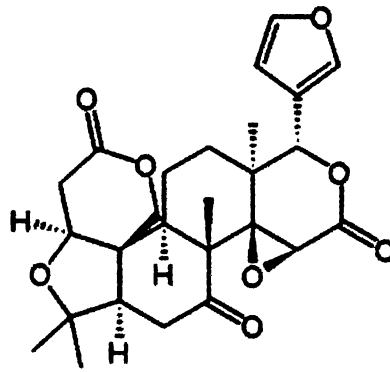


Figura 2: Investigación sobre la toxicidad de *Melia azedarach* para los bovinos mostrando la estructura química del prototipo limonoide.

Fuente: <http://es.wikipedia.org> 2011

Se ha encontrado actividad citotóxica en limonoides aislados de *Melia azedarach*, *Melia toosendan* y *Melia azadirachtin* (Roy y Saraf, 2006). Los frutos maduros poseen una mayor concentración de limonoides que los verdes y que las hojas, tanto verdes como senescentes (Cuadro 1) (Ibáñez y Zoppolo, 2008).

Cuadro 1: Limonoides totales en distintas partes de *Melia azedarach*.

	Limonoides totales (mg/g)
Frutos verdes	3.37±0.13
Frutos maduros	3.92±0.09
Hojas verdes	1.38±0.01
Hojas senescentes	2.23±0.09

(mg/g= miligramos por gramo)
Fuente: Ibáñez y Zoppolo 2008

Los limonoides se extraen de la planta con solventes orgánicos (alcoholes o hidrocarburos). También se pueden obtener extractos en base acuosa satisfactoriamente ya que a pesar de que las sustancias activas son estructuras químicas complejas que pueden encontrarse almacenadas en la planta unidas con azúcares, lo que incrementa su solubilidad en agua (Ibáñez y Zoppolo, 2008).

Intoxicación por *Melia azedarach*

(L)

Intoxicaciones por *Melia azedarach* ha sido observadas tanto en humanos como en animales domésticos (Kellerman y col., 2005). En humanos puede producir trastornos gastrointestinales, cardiovasculares, respiratorios o neurológicos y la muerte en casos severos (Phua y col., 2008).

Los suinos son los animales más sensibles a la intoxicación, pero los bovinos, caprinos, conejos, perros, gatos, ratas y aves, también pueden ser afectados (Oelrichs y col., 1985; Hare y col., 1997; Méndez y col., 2002a, 2002b; Méndez, 2003; Zeinsteger, 2004).

En suinos ocurre generalmente por la ingestión de frutos maduros, cuando estos caen al suelo, de hojas y de frutos que estén al alcance en el árbol (Méndez y col., 2006).

Los síntomas clínicos de intoxicación aparecen en suinos rápidamente, 2 a 4 h post ingesta y son: náuseas, vómitos, y constipación o diarrea hemorrágica; o signos nerviosos de excitación y depresión, disnea y ritmo cardíaco débil. La muerte ocurre generalmente en 24 h pero en ocasiones puede demorar algunos días y algunos animales pueden recuperarse lentamente (Oelrichs y col., 1985).

A la necropsia se encuentra congestión y necrosis de intestino delgado y mucosa estomacal. Las principales alteraciones microscópicas son necrosis de tejido linfático y musculo esquelético, congestión y necrosis del estómago e intestino delgado y una moderada degeneración del hígado y del riñón. Los niveles séricos de Aspartato Amino Transferasa (AST) y la Creatin Fosfo Kinasa (CPK), se encuentran elevados luego de la ingestión (Méndez y col., 2006).

La dosis tóxica experimental en suinos es de 0.5% del peso del animal aproximadamente (Hurst, 1942). Intoxicaciones experimentales en ratas han demostrado, que *M. azedarach* produce debilidad, anorexia, parálisis del tren posterior, decúbito y muerte. En el examen histopatológico se observó necrosis y fragmentación de las fibras musculares esqueléticas, degeneración hialina e infiltración de macrófagos (Bahri y col., 1992).

En bovinos la intoxicación por *Melia azedarach* no es común, pero puede ocurrir como consecuencia de la ingestión de drupas y hojas, que estén a su alcance, cuando no tienen otro alimento disponible (Méndez y col., 2002a). La muerte en bovinos y ovinos, según los productores, ocurre después de la ingestión de frutos u hojas, luego de podas o vientos fuertes que provocan caídas de ramas (Méndez y col., 2002b).

Intoxicación por hojas verdes de *Melia azedarach*

En un ensayo experimental realizado en Río Grande del Sur, Brasil, en el que se administraron hojas verdes a dosis de 5, 10, 15, 20, 25 y 30 g por kg de peso vivo (g/kg PV) a terneros, los animales que consumieron las hojas en dosis de 5, 10 y 15 g/kg PV, se mostraron apáticos y con atonía ruminal; de éstos los que consumieron 15 g/kg PV mostraron heces secas, diarrea e hipotermia (Méndez y col., 2002a).

Los que recibieron las dosis más altas (25 y 30 g/kg PV), mostraron a la dosis más baja atonía ruminal, diarrea e incoordinación. Mientras que los que recibieron 30 g mostraron además, temblor muscular, decúbito esternal, dolor abdominal, dificultad para levantarse y moverse, y en sus heces presencia de sangre, muriendo a las 36 h (Méndez y col., 2002a).

En las muestras de sangre seriada se vio aumento de AST, y de la CPK. En la necropsia se destacó la coloración amarilla del hígado, congestión del intestino y cerebro, y petequias en el pericardio, (Méndez y col., 2002a).

Al examen histológico en hígado, se encontró edema y congestión en el espacio de Disse en forma constante, los hepatocitos hinchados, vacuolizados y necróticos dispersos en todo el parénquima o en el área periacinar (Méndez y col., 2002a).

Se observó leve congestión en los riñones con epitelio tubular tumefacto, vacuolizado y presencia de cilindros hialinos en el lumen. En el rumen, retículo y omaso la mucosa mostró degeneración y necrosis vesicular. Se destaca, una ligera congestión e infiltración de eosinófilos en la mucosa del intestino delgado, y en intestino grueso congestión, infiltración celular, y en algunos casos necrosis superficial de las vellosidades intestinales (Méndez y col., 2002a).

En el bazo, ganglios linfáticos y en las placas de Peyer se observaron linfocitos necróticos y macrófagos con restos celulares. En el músculo esquelético hubo degeneración hialina y necrosis segmentaria miofibrilar, (Méndez y col., 2002a).

Intoxicación por drupas de *Melia azedarach*

Méndez y col. (2002b) administraron drupas a dosis de 5, 10, 15, 20, 25 y 30 g/kg PV a terneros. En los animales que recibieron dosis de 5, 10 y 15 g se observó apatía y atonía ruminal. Los que recibieron dosis de 20 g/kg PV evidenciaron temblor muscular, incoordinación, anorexia, dificultad para la prehensión del alimento, diarrea, hipotermia, postura anormal y dificultad para moverse, muriendo uno de ellos.

Los terneros que recibieron las dosis más altas de 25 y 30 g/kg PV además de los signos mencionados anteriormente, mostraron decúbito esternal, dificultad para beber, deshidratación, severa disnea, coma y muerte. La muerte de estos ocurrió 20 a 48 h después de la ingestión. En las muestras de sangre seriada se vio aumento de AST y de la CPK (Méndez y col., 2002b).

En la necropsia se encontró congestión intestinal más marcada en intestino delgado, decoloración amarilla del hígado y congestión cerebral. Presencia de líquido en rumen, retículo e intestino (Méndez y col., 2002b).

El examen histológico mostró en hígado edema y congestión del espacio de Disse, hepatocitos vacuolizados y necróticos dispersos en todo el parénquima y el área periacinar. Se observó estasis biliar. Leve congestión en los riñones, con epitelio tubular tumefacto y vacuolizado, con cilindros hialinos en el lumen (Méndez y col., 2002b).

En el rumen, retículo y omaso la mucosa mostró degeneración y necrosis vesicular. Hubo congestión, infiltración de células inflamatorias en la mucosa intestinal y necrosis superficial de las vellosidades intestinales (Méndez y col., 2002b).

El bazo presentó congestión y necrosis. En los ganglios linfáticos y en las placas de Peyer se observaron linfocitos necróticos y macrófagos con restos celulares. En el músculo esquelético se encontró degeneración hialina y necrosis segmentaria miofibrilar, (Méndez y col., 2002b).

Por ser *M. azedarach* una planta enterotóxica, que da degeneración muscular y ser hepatotóxica se describen brevemente los diferentes sistemas u órganos afectados.

Intestino

Breve recuerdo anatómico y fisiológico

Los intestinos se localizan casi en su totalidad a la derecha de la línea media, principalmente dentro de la porción dorsal del abdomen y en parte bajo la protección de las costillas. El intestino del bovino adulto puede llegar a medir 50 m, esta integrado por el duodeno que se inicia en el píloro del abomaso, es seguido por el yeyuno y éste por el íleon que es de corta extensión, estos conforman el intestino delgado. Mientras que el intestino grueso, el cual nace del intestino delgado y finaliza en el ano, esta compuesto por el ciego, colon y recto (Dyce y col., 2002).

El intestino delgado es un órgano complejo y está al servicio de la digestión, absorción, secreción, actuando como un órgano endócrino. En su aspecto funcional consta de dos capas tisulares que son la mucosa, encargada de la digestión, absorción, secreción, motilidad, así como también inmunitaria y endocrina y la muscular encargada de la motilidad (García y col., 1995).

El intestino grueso esta revestido por células epiteliales que apenas contienen enzimas y por células mucosas casi en su totalidad. El moco producido por las mismas protege la mucosa de escoriaciones, asegura la cohesión del bolo fecal, protege contra la actividad bacteriana (García y col., 1995).

Fisiopatología de la enfermedad entérica

Las enfermedades gastrointestinales se producen por diversos mecanismos de acción recíproca. Las consecuencias de la enfermedad entérica son, la incapacidad para comer o la pérdida del apetito, tasa de crecimiento reducida, pérdida de peso o caquexia, hipoproteïnemia y anemia, posiblemente con una hemorragia hacia la luz del intestino. Asociado a un consumo reducido de agua, se puede producir una obstrucción cuya intensidad depende de la gravedad o localización de la lesión, con vómito y diarrea como consecuencia de esta, que conducen a deshidratación y desequilibrio ácido-base (Jubb y col., 1991; Radostits y col., 2002).

Un mal funcionamiento en la homeostásis sistémica y de otros órganos puede ser causado por toxinas, parásitos, bacterias o virus que se originan en el intestino. En los animales que presentan enfermedad gastrointestinal es común la mala absorción de nutrientes, esto conduce a un reducido ritmo de crecimiento, emaciación y caquexia, si no se cubren los requerimientos de mantenimiento (Jubb y col., 1991).

Diarrea

Numerosas enfermedades del bovino cursan con diarrea o inician con ella. Por el término diarrea se entiende un trastorno de la función del intestino en el cual la cantidad de materia seca de las heces disminuye por debajo de 20%. La diarrea puede ser tanto un síntoma de una inflamación intestinal, como un trastorno no inflamatorio (Dirksen y col., 2005).

La pérdida de solutos y agua en la diarrea, puede llevar a una disminución severa de electrolitos, deshidratación y desequilibrio ácido-base. La absorción de electrolitos y moléculas nutritivas osmóticamente activas lleva agua de la luz hacia el espacio intersticial. En total, el volumen de líquido que entra al intestino delgado es absorbido, de manera que el volumen que deja el íleon y llega al colon es una parte pequeña del total de líquido que pasa a través del intestino delgado. El gran tamaño de éste flujo lleva a que pocas alteraciones en el movimiento unidireccional de electrolitos y agua pueden tener grandes efectos sobre el movimiento neto de líquidos (Jubb y col., 1991).

El colon cumple una función fermentativa teniendo además la función de conservar el agua y electrolitos por absorción desde el contenido intestinal, minimizando así las pérdidas fecales. El colon tiene una gran capacidad de reserva para la absorción, debiendo de ser el volumen que entra en el desde el íleon importante para que se produzca la diarrea (Jubb y col., 1991).

Según Dirksen y col. (2005), los mecanismos que desencadenan la diarrea pueden actuar solos o combinados siendo estos, diarrea hiperosmótica, diarrea secretora, diarrea exudativa y diarrea hipermotora.

La diarrea hiperosmótica es causada por la retención osmótica de agua en la luz del intestino. Esta resulta comúnmente de la atrofia de las vellosidades sin importar la causa. La diarrea secretora se debe a un exceso de secreción sobre la absorción de líquido en el intestino delgado, pudiendo ser el resultado del desarreglo de los

mecanismos absorbentes y secretorios normales de la mucosa. En la diarrea exudativa la mucosa puede contribuir permitiendo un movimiento retrogrado aumentado de líquidos y solutos desde el espacio intercelular a la luz, mientras que en la diarrea hipermotora estímulos psicogénicos, las irritaciones gastroentéricas y toxinas pueden causar un aumento de la motilidad del intestino, lo que aumenta el tránsito intestinal produciendo la deposición de heces líquidas (Jubb y col., 1991; Dirksen y col., 2005).

Enteritis

En la inflamación de la mucosa intestinal, dan lugar a diferentes signos clínicos generalmente diarrea, a veces disentería, dolor abdominal y deshidratación. Las causas son muchas e incluyen bacterias, virus, productos químicos, comidas dañinas, parásitos (Blood y Studdert, 1988).

Según Gázquez Ortiz (1991), pueden ser clasificadas en cuatro clases, desde el punto de vista del tramo dañado, por la profundidad, o por sus características histopatológicas:

Catarral

Es una de las presentaciones patológicas más comunes, generalmente confundida con los cambios fisiológicos que ocurren en la digestión. La superficie del intestino se encuentra hiperémica y la mucosa puede estar engrosada por la presencia de edema e infiltración inflamatoria a nivel de la lámina propia y la submucosa. Tanto los ganglios linfáticos como las placas de Peyer se encuentran aumentados de tamaño e hiperémica debiéndose esto al infiltrado inflamatorio. El contenido del intestino varía desde un exudado acuoso o seroso junto con una secreción mucosa aumentada y células descamadas llegando a un contenido consistente y con un fuerte infiltrado en la fase final de la enteritis catarral. En la histopatología se caracteriza por alteraciones vasculares y celulares: hiperemia, descamación epitelial, hiperplasia de células caliciformes, edema de la lámina propia e infiltrado leucocitario (Gázquez Ortiz, 1991).

Fibrinosa

La encontramos bajo dos formas, seudomembranosa y diftérica, compartiendo ambas a la fibrina como el componente exudativo inflamatorio que se dispone de diferentes formas. En la enteritis seudomembranosa, se encuentra la presencia de finos cordones o gruesas membranas de fibrina sobre la mucosa intestinal. El color de estas membranas de fibrina varía de amarillentas, gris-amarillentas e incluso marrón-grisácea, los tramos afectados frecuentemente son íleon y yeyuno caudal; dichas áreas se encuentran hiperémicas y edematosas pudiendo llegar a hemorrágicas. El contenido intestinal es una mezcla de restos celulares que son producto de la descamación celular y redes de fibrina. Las vellosidades no poseen cubierta epitelial y la lámina propia se encuentra engrosada por la presencia de exudado, tanto plasmático como leucocitario (Gázquez Ortiz, 1991).

La enteritis diftérica, es la manifestación más grave de la enteritis fibrinosa, encontrándose distribuida en porciones finales del intestino delgado y del grueso principalmente ciego y colon. La mucosa intestinal sufre una necrosis por coagulación de diferente profundidad; en la luz intestinal hay un contenido de aspecto semifluido, con una mezcla de pseudomembranas de fibrina y restos de alimento. La pared intestinal está con una intensa hiperemia, edema y hemorragia que tienden a localizarse en la submucosa, y en la lamina epitelial hay una necrosis que puede llegar hasta la lamina propia y la submucosa. Las redes de fibrina se entremezclan con el material necrosado (Gázquez Ortiz, 1991).

Hemorrágica

Es una forma violenta de enteritis catarral aguda. Su distribución prácticamente es en forma de manchas, por la simple razón de que un animal raramente podría permanecer vivo hasta que la hemorragia intestinal se hiciera masiva. Esta forma es generalmente la manifestación entérica de la acción local de tóxicos destructivos en forma condensada o de algunas infecciones (Jones y Hunt, 1984).

La enteritis hemorrágica se caracteriza por la presencia de un exudado rico en eritrocitos, el contenido intestinal se manifiesta de un color rojizo más o menos oscuro. El cuadro histológico tiene el aspecto de unas vellosidades intestinales, con amplias áreas desprovistas de la lámina epitelial. El infiltrado inflamatorio está constituido por hematíes, neutrófilos y linfocitos. Junto a estas lesiones aparecen, a nivel de la inserción mesentérica, edema y hemorragias, así como una peritonitis hemorrágica localizada (Gázquez Ortiz, 1991).

Purulenta

Es la forma de enteritis menos frecuente llamándose también supurativa. Es muy similar a las anteriormente citadas diferenciándose de estas por el tipo de exudado altamente rico en neutrófilos, que los encontraremos tanto en la mucosa y lámina propia y en la luz intestinal estarán mezclados con restos alimenticios y abundantes exudados plasmáticos, adquiriendo una consistencia pastosa de color grisáceo en el que hay abundantes colonias bacterianas (Gázquez Ortiz, 1991).

Músculo Esquelético

Breve recuerdo anatómico y fisiológico

Las fibras musculares esqueléticas son células en forma de huso, alargadas y multinucleadas que tienen propiedades de conductibilidad, debido a la presencia de canales iónicos y propiedades de contractibilidad (Dunlop y Malbert, 2007). El citoplasma de las fibras musculares esta lleno de miofilamentos que forman el aparato contráctil de las miofibrillas, la cual consiste en una repetición de unidades idénticas (sarcómeros), compuestos de filamentos finos de actina y gruesos de miosina, que están entrelazados y dirigidos longitudinalmente, y de bandas Z dispuestas perpendicularmente (Kumar y col., 2008).

Las células forman haces de fibras musculares, dispuestas en paralelo formando los denominados fascículos que se rodean por tejido conectivo, dentro del cual se encuentran ramas nerviosas y vasos sanguíneos. Las ramas de los nervios esta compuesta de motoneuronas y se comunica con las fibras musculares en un lugar del sarcolema denominado placa motora, en la cual se encuentran los receptores de la acetilcolina. La motoneurona y el conjunto de fibras que inerva se denomina unidad motora y cada vez que los nervios se estimulan se contraen todas las fibras que están bajo su control (Dunlop y Malbert, 2007).

Enfermedades de los músculos

Según Radostits y col. (2002) dentro de las enfermedades de los músculos se encuentra la miastenia, las miopatías y las miositis.

Miastenia

Debilidad muscular principalmente esquelética sin lesiones nerviosas, miositis ni miodistrofia, (Blood y Studdert, 1988). A diferencia de la miopatía y la miositis son estados reversibles. Las causas más frecuentes en bovinos son, por isquemia, por un efecto metabólico o por toxinas (Radostits y col., 2002).

Miopatía

Con el término miopatía se describe a la degeneración no inflamatoria del músculo esquelético, la cual clínicamente se ve como debilidad muscular, e histopatológicamente como degeneración hialina de las fibras musculares, (Radostits y col., 2002).

La degeneración de las fibras musculares con frecuencia constituye una enfermedad de las membranas celulares en la cual los trastornos de las mismas se manifiestan bajo la forma de degeneración segmentaria. En la etapa inicial, pálida, hialina, a veces ocurre la degeneración de Zenker. Estas fibras musculares son muy resistentes a su eliminación. Las masas hialinas persistentes parecen no mostrar diferencias estructurales o tintoriales con aquellas que son rápidamente eliminadas. La mineralización de la fibra muscular en degeneración parece estimular la eliminación a cargo de los macrófagos (Jubb y col., 1991).

Miositis

Es la inflamación de los músculos esqueléticos, por lo que se observa calor, tumefacción, dolor y cojera (Blood y Studdert, 1988). Se puede deber a traumatismos directos o indirectos de los músculos, y forman parte de un síndrome de algunas enfermedades específicas (Radostits y col., 2002).

Enzimas séricas indicadoras de daño muscular

Es característico el aumento de los niveles séricos de enzimas musculares después de miopatías debido a la liberación de estas por las membranas de las células alteradas (Radostits y col., 2002).

Aspartato Amino Transferasa (AST): se presenta en muchos tejidos y líquidos del organismo, su concentración en el suero aumenta cuando el daño de las células de un tejido, especialmente del corazón causa una liberación de la enzima. Los valores de AST también están incrementados en algunas enfermedades musculares, (Blood y Studdert, 1988). Tienen cierto valor como indicadores de lesiones hepáticas debido a su alto contenido en el hígado, aunque generalmente se consideran demasiado inespecíficas para tener un gran valor diagnóstico (Radostits y col., 2002).

Creatin Fosfo Kinasa (CPK): enzima muy específica de degeneración de músculo miocárdico y esquelético. Tiene tres isoenzimas CPK1 se encuentra principalmente en cerebro, CPK2 se encuentra en miocardio, CPK3 se encuentra tanto en el músculo esquelético como en el miocardio. La presencia de CPK2 en la sangre es útil en el infarto de miocardio reciente, y el incremento de CPK3 esta relacionado con más frecuencia a daño muscular (Blood y Studdert, 1988; Radostits y col., 2002).

La AST tiene una semivida más prolongada que la CPK, los niveles de AST pueden mantenerse aumentados por varios días después de una miopatía aguda. El control diario de AST y CPK debiera indicar si se esta produciendo una degeneración muscular activa. Un descenso importante de CPK y un descenso lento de AST indican que no se esta produciendo una nueva degeneración, mientras que una elevación constante de CPK indica una degeneración activa (Radostits y col., 2002).

Hígado y sistema biliar

Breve recuerdo anatómico y fisiológico

En los bovinos adultos, la mayor parte del hígado se encuentra en la mitad derecha del abdomen, en contacto con la cara caudal del diafragma y por debajo de la pared costal derecha. Se proyecta entre el tercio ventral del sexto espacio intercostal y la porción superior del último espacio intercostal. La cara visceral se relaciona con el retículo, rumen, omaso, duodeno, vesícula biliar y páncreas (Dyce y col, 2002).

Es un órgano de color rojo amarronado profundo, su forma (tamaño, contorno y color) es relativamente constante para cada especie en particular. Los clínicos, para reconocer una enfermedad hepática en una necropsia de campo deben conocer las características de un hígado normal, también deben conocer las funciones llevadas a cabo por el hígado (Kelly, 2002).

El hígado es un órgano accesorio del tracto gastrointestinal y uno de los más grandes del cuerpo. Posee una doble irrigación sanguínea que proviene de la arteria hepática y la vena porta. El flujo que sale del hígado es transportado por las venas hepáticas hacia la cava posterior. Los lobulillos son las unidades funcionales del hígado. Cada uno de estos se organizan alrededor de una vena central que drenan las venas hepáticas. Desde la vena central, los hepatocitos se disponen en cordones de forma radiada en dirección centrífuga, estas placas hepáticas están separadas por canales llamados sinusoides que están revestidos por células endoteliales y células de Kupffer, las cuales son capaces de eliminar células sanguíneas, bacterias y otras sustancias ajenas al cuerpo de la circulación portal. Los lobulillos también están irrigados por los canalículos biliares, la bilis producida por los hepatocitos fluye hacia los canalículos, luego hacia la periferia de los lobulillos que drenan en conductos que van aumentando de tamaño en forma progresiva, (Porth, 2009).

Funciones del hígado

El hígado cumple una enorme cantidad de funciones que se resumen según Kelly (2002) en:

- a- de síntesis y secretorias, como por ejemplo producción de glucosa, ácidos biliares, albumina, entre otras.
- b- transformación, ejemplo son la oxidación, hidrólisis y conjugación de diversos compuestos dañinos.
- c- excretorias, eliminación de bilis, pigmentos, filoeitrina, entre otros.
- d- reserva funcional, de hasta 70%.
- e- remoción bacteriana.

Generalidades patológicas

Según Jubb y col. (1991); Kelly (2002), hay cuatro procesos patológicos fundamentales que pueden afectar tanto al hígado como a otros tejidos, ellos son:

Anormalidades en el desarrollo

No son comunes, como defectos puede haber lóbulos supernumerarios, ausencia o hipoplasia de algún lóbulo con hipertrofia de los demás. También se pueden encontrar quistes congénitos (Jubb y col., 1991; Jones y col., 1997; Kelly, 2002)

Patologías degenerativas

Esta incluye agresiones tóxicas y metabólicas, el hígado generalmente se vuelve pálido como por ejemplo en hígado graso, a no ser que el problema sea congestivo en el cual se encontrara rojo oscuro (Kelly, 2002).

Inflamación

La inflamación del hígado puede ser localizada o difusa, produciéndose un aumento de tamaño localizado o total, en los estados agudos o subagudos. Cuando ésta se hace crónica puede haber una disminución de tamaño (Kelly, 2002).

Desórdenes proliferativos/neoplásicos

Son muy raras, pero pueden aparecer en el hígado o ser metástasis desde otros órganos (Kelly, 2002).

Como órgano central del metabolismo anabólico y catabólico, así como también de la desintoxicación del cuerpo, el hígado participa en todas las enfermedades en el curso de las cuales se encuentra sobreexigido en sus funciones. El daño hepático ocurre en la mayoría de las enfermedades alimentarias, carenciales y tóxicas, así como en las infecciones locales o sistémicas graves durante las cuales hay una producción masiva de endotoxinas (Dirksen y col. 2005).

Cuando se observa microscópicamente el hígado cada célula del parénquima en cada cordón parece ser exactamente igual a su vecina. Hay heterogenicidad metabólica de las células, y hay un gradiente de actividad metabólica del cordón de células desde la vena porta hasta la vénula hepática. Este gradiente depende en gran parte en la dirección de flujo sanguíneo y la cantidad de oxígeno en la sangre. Muchas enfermedades hepáticas son problemas de ataques metabólicos agudos dañando a las células selectivamente y de acuerdo a su posición en el acino (Jubb y col., 1991; Jones y col., 1997).

Patologías hepáticas pueden estar relacionadas a problemas locales o a disfunciones y cambio patológico en otros tejidos. Las manifestaciones clínicas generalmente están apartadas del hígado y se expresan en cerebro, piel, cavidad abdominal y canal alimentario, o pueden ser confundidas con fallas en otros sistemas (Jubb y col., 1991; Kelly, 2002).

Reacciones del hígado frente a la lesión

Es importante tener en cuenta la gran reserva funcional que tiene el hígado, por lo tanto cuando se hace visible la falla hepática a través de los síntomas es porque gran parte del hígado ha sido dañado (Kelly, 2002).

El hígado continuamente se regenera, la regeneración puede ser más rápida luego de una lesión tóxica que destruya esa cantidad de parénquima, porque en esta situación permanece el armazón sobre el que se produce la regeneración. La fibrosis es otra reacción frente al daño del hígado. Cualquier daño en el hígado lo suficientemente grave como para dar necrosis hepatocelular con regeneración, llevará a un grado de fibrogenesis local. Otra reacción del hígado frente a la agresión es la hiperplasia de los conductos biliares. La proliferación colangiolar pura es una respuesta típica a venenos. La hiperplasia biliar puede acompañar a la fibrosis del hígado, acompañando los nuevos conductos el aumento de tejido fibroso (Jubb y col., 1991).

Enfermedades crónicas del hígado

En algunas enfermedades crónicas del hígado, su causa ya ha ocurrido mucho antes de que el hígado sea examinado. Los efectos se relacionan en gran medida a la relación dosis, tiempo, grado de lesión y de persistencia o repetitividad de la causa. Las lesiones crónicas o repetidas ocasionan un órgano distorsionado en forma y tamaño, compuesto por conductos biliares proliferados, hiperplasia regenerativa nodular y fibrosis (Jubb y col., 1991).

La cirrosis es el estado final de una hepatopatía crónica que tiene varios años de curso, en donde el estroma va siendo remplazado por tejido fibrótico. Dicho tejido fibroso forma bandas que interrumpen el flujo biliar y vascular del hígado, lo que lleva a un cuadro de hipertensión portal e insuficiencia hepática (Jones y col., 1997; Porth, 2009)

Fallo hepático

Para comprender las manifestaciones clínicas de insuficiencia hepática, hay que tener presente diferentes características. Primero, el hígado tiene una gran reserva funcional. Segundo, el hígado es un órgano compuesto y las lesiones comprenden distintos tejidos. Tercero, la sintomatología de la insuficiencia hepática aguda es muy diferente de la insuficiencia crónica. Cuarto, los signos que se presentan, en primera instancia pueden parecer que no esta relacionados con la enfermedad hepática y pueden no ir acompañados de otros signos de fallo hepático (Jubb y col., 1991; Kelly, 2002).

Colestasis e ictericia

La ictericia es la coloración amarillenta de la piel, mucosas y excreciones, a causa de una hiperbilirrubinemia (Blood y Studdert, 1988).

Se considera que tiene dos causas básicas: superproducción de bilirrubina como es el caso de las enfermedades hemolíticas, o la falla en la excreción y secreción de pigmentos, ácidos y sales biliares, llamada colestasis. Esta última, puede subdividirse en el fallo de la captación o conjugación de la bilirrubina no conjugada y la incapacidad de excretar la bilirrubina conjugada (Jubb y col., 1991; Kelly, 2002).

Fotosensibilización

Es el desarrollo de una reacción de la piel a la luz solar anormalmente elevada (Blood y Studdert, 1988). El término es aplicado a la inflamación de la piel, generalmente no pigmentada, debido a la acción de la luz ultravioletas sobre compuestos fluorescentes que se han depositado en células dérmicas. Dichos compuestos pueden haber sido depositados inalterados sobre la piel, esto se conoce como fotosensibilización primaria (Jubb y col., 1991; Radostits y col., 2002). Otro tipo de fotosensibilización es la hepatógena, siendo la más común, en la cual los agentes fotodinámicos, la filoeitrina, la cual deriva de la clorofila por transformación microbiana en el tracto gastrointestinal de los herbívoros, no es eliminada en forma normal y se depositan en los tejidos como la piel (Jubb y col., 1991; Kelly, 2002; Radostits y col., 2002).

Encefalopatía hepática

La retención de amoníaco debido a que el hígado no lo puede metabolizar es el responsable de la mayoría de los signos clínicos y de las lesiones cerebrales. Las manifestaciones neurológicas pueden ir desde la somnolencia, pasando por una inconsciencia completa, movimientos convulsivos y sin objeto hasta manía y convulsiones generalizadas. Estos signos generalmente indican muerte inminente (Jubb y col., 1991; Kelly, 2002; Radostits y col., 2002).

Hemorragia y fallo hepático

La hemorragia espontánea no es parte frecuente del fallo hepático de desarrollo lento. Pero si el daño hepático es repentino y severo el signo clínico temprano puede ser la hemorragia. En el daño hepático necrótico agudo, un drenaje severo sobre los factores de coagulación se presenta como resultado del consumo rápido a causa de la coagulación intravascular sinusoidal. Esto es iniciado por la enorme área de tejido endotelial dañado que se presenta a la sangre en estos hígados (Jubb y col., 1991; Kelly, 2002).

La gran disminución de los factores de la coagulación llevará a hemorragias *generalizadas, petequiales y equimóticas, las cuales se verán en la necropsia* (Kelly, 2002).

Edemas hipoproteinémicos

Se debe a la falla en la síntesis de albúmina y otras proteínas plasmáticas. Lo que *llevará a la formación de edemas gravitatorios en zonas de piel suelta* (Kelly, 2002).

Patrones de daño hepático

Según Kumar y col. (2008), sin considerar la causa, se pueden observar cinco respuestas generales. Estos procesos son los siguientes:

Degeneración y acumulación intracelular

Las agresiones tóxicas o inmunológicas pueden causar edema de los hepatocitos. El edema moderado de los hepatocitos es reversible, pero cuando el daño es grave ocurre la degeneración balonzante (Jubb y col., 1991; Kumar y col., 2008).

Hígado graso es un término utilizado para describir aquellos hígados que contienen más lípidos de lo que uno esperaría encontrar, especialmente en los hepatocitos. La infiltración amiloide del hígado en bovinos es secundaria a algún proceso crónico de destrucción de tejidos (Jubb y col., 1991; Kumar y col., 2008).

El hígado permite una reserva disponible para el catabolismo en caso de inanición, esto es la base de la atrofia en la mal nutrición severa de comienzo lento y duración prolongada. En estos casos el hígado esta oscuro, pequeño, la capsula parece grande para el órgano y esta más firme de lo normal. La atrofia de una parte del hígado puede ser a causa a la presión o al perjuicio del flujo sanguíneo o biliar (Jubb y col., 1991; Kumar y col., 2008).

Inflamación del hígado y tracto biliar

La lesión del hígado asociada a la movilización de células inflamatorias agudas o crónicas se denomina hepatitis. La lesión tóxica directa o la necrosis isquémica hepatocitaria desencadenan una reacción inflamatoria. Los signos de inflamación aguda se producen en el tejido conectivo vascular, que está restringido a las tríadas portales y a los alrededores del conducto biliar. La cápsula está provista de vasos linfáticos y la exudación de estos puede ser indicativa de inflamación hepática difusa. En el parénquima los indicadores de inflamación son los agregados de células inflamatorias en los sinusoides, distensión de los vasos linfáticos y edema en las triadas portales con la presencia de algunos leucocitos. En las hepatitis focales, estos focos pueden ser pocos o numerosos, y pueden ser agudos, crónicos o granulomatosos (Jubb y col., 1991; Kumar y col., 2008).

Regeneración

Los hepatocitos tienen una vida prolongada y proliferan en respuesta a resecciones de tejido o muerte celular. La regeneración ocurre en todos los casos salvo en las enfermedades hepáticas fulminantes (Kumar y col., 2008).

Fibrosis

El tejido fibroso se forma en respuesta a la inflamación o a una agresión tóxica directa del hígado. A diferencia de otras respuestas que son reversibles la fibrosis en general señala un daño hepático irreversible (Kumar y col., 2008).

Necrosis y apoptosis

Cualquier agresión importante del hígado puede causar necrosis hepatocitaria. En la muerte celular por apoptosis, hepatocitos aislados se aglomeran y forman células retraídas picnóticas con núcleos fragmentados e intensamente eosinofílicos. La necrosis con frecuencia exhibe una distribución zonal, siendo lo más frecuente la necrosis centrolobulillar. Esta lesión es característica del daño isquémico y de un número de reacciones tóxicas y a fármacos. La necrosis de la zona media y periportal son raras (Kumar y col., 2008).

La necrosis centrolobulillar se ve comúnmente en los animales que han muerto algo lentamente. Se asume que en el periodo agónico los hepatocitos de esta zona, se encuentran desproporcionadamente en desventaja como resultado de una falla de la circulación y de que el daño es debido a la hipoxia celular. La necrosis periacinar también se ve en la congestión venosa pasiva del hígado y se describe como obstrucción de los vasos hepáticos eferentes. Las células necróticas generalmente son remplazadas por sangre estancada, por lo menos en la fase aguda; por lo tanto, en el hígado con necrosis centrolobulillar hay un modelo acinar prominente que toma la forma de una trama pálida, regular y fina de hepatocitos sobrevivientes con frecuencia grasos en la zona periportal que se establece por sobre las aéreas rojas, colapsadas, adyacentes a las vénulas hepáticas, (Jubb y col., 1991).

Intoxicaciones hepáticas agudas específicas del rumiante

Gran cantidad de tóxicos son letales de forma aguda para el rumiante como lo pueden ser las cianobacterias (algas verde-azules), larvas de *Perreyia flavipes* (Dutra, 2003) y algunas intoxicaciones por plantas de los género *Cestrum*, *Sessea*, *Wedelia* y *Xanthium* (Tokarnia y Döbereiner, 2000; Radostits y col., 2002; Santos y col., 2008). La estructura química de estos tóxicos va desde atractylósidos hasta octapéptidos tóxicos (Kelly, 2002).

Los signos clínicos raramente incluyen ictericia o fotosensibilización aunque pueden observarse en animales que han sobrevivido. Los que han sido severamente afectados son hallados muertos o muestran impredecibles signos neurológicos como ser convulsiones generalizadas, agresión, temblor y estupor. En estos animales si se tomara una muestra de sangre, debería de ser cuidadosamente medido el tiempo de coagulación ya que los factores de coagulación estarían disminuidos. La recuperación es casi imposible debido a las hemorragias y los signos nerviosos (Kelly, 2002).

En la necropsia el aspecto general de la carcasa sería bueno, sin ictericia ni dermatitis fotodinámica. Se encontrarán hemorragias petequiales y equimóticas en todas las serosas, especialmente en el pericardio visceral. También se observará un pequeño exceso de líquido peritoneal amarillo, claro y con algunos coágulos de fibrina. En el hígado un patrón acinar es distinguible en la superficie de corte y se podrá encontrar aumentado de tamaño y de color rojo oscuro. La pared de la vesícula biliar tendrá cierto grado de edematización. Para confirmar el diagnóstico, debe mandarse muestras hepáticas y de sistema nervioso central para histopatología (Kelly, 2002).

OBJETIVOS

Objetivo general

Realizar un aporte al conocimiento sobre las plantas tóxicas existentes en nuestro país.

Objetivos específicos

- Comprobar experimentalmente si la ingestión de hojas y drupas maduras de *Melia azedarach* es tóxico para los bovinos.
- Caracterizar los signos clínicos y lesiones macroscópicas e histológicas que produce.
- Establecer la dosis toxica de ejemplares de *Melia azedarach* de uno de los establecimientos donde se describieron casos espontáneos.

HIPÓTESIS

Melia azedarach en nuestro país, se comporta como tóxica una vez ingerida por los bovinos, provocando una enfermedad hepática y muscular.

MATERIALES Y MÉTODOS

El presente trabajo estuvo orientado a reproducir experimentalmente la intoxicación con *Melia azedarach* en la especie bovina.

Instituciones involucradas

UDELAR, Facultad de Veterinaria; Dr. Moraes, Jorge.

UDELAR, Facultad de Agronomía; Ing. Agr. Zanoniani, Ramiro.

Laboratorio DI.LA.VE. Regional Noroeste, Paysandú; Dr. Rivero, Rodolfo.

Lugar físico de desarrollo del estudio

El trabajo se realizó en la Estación Experimental Mario A. Cassinoni (E.E.M.A.C.) de la UDELAR, Paysandú, Uruguay, a partir de diciembre de 2009, realizándose el ensayo experimental desde el 16 al 23 de julio de 2010, continuándose luego con el procesamiento en el laboratorio y exámenes clínicos quincenales hasta setiembre de 2010.

Se seleccionó un piquete de fácil acceso, cercano a las instalaciones de la Estación (EEMAC), con una disponibilidad de forraje, agua adecuada para los animales y libre de plantas tóxicas.

Animales

Cuatro terneros de raza Holando, diente de leche, castrados, identificados y pesados con balanza (balanza de ganado electrónica), fueron elegidos al azar de un grupo homogéneo de animales procurando que reunieran las mismas características y condiciones generales, cuyos números de caravana fueron, 9915, 9889, 9911 y 9910.

Los animales 9915, 9889 y 9911 recibieron dosis diferentes de la planta y el 9910 se usó como control (testigo).

Al inicio del ensayo los animales fueron desparasitados con Levamisol al 12% (Ripercol L®, Laboratorio Fort Dodge), estando clínicamente sanos, lo que se constató mediante el Examen Objetivo General.

Luego se extrajeron muestras de sangre con agujas y jeringas, colocadas en tubos de vidrio, identificadas y enviadas al laboratorio para determinar los niveles séricos de AST y CPK.

Exámenes de laboratorio

FA

Se contó con la colaboración de los Laboratorios Regional Noroeste y Central de la DI.LA.VE "Miguel C. Rubino", donde se llevó a cabo el procesamiento de las muestras histológicas y de sangre.

Muestras de diferentes órganos (sistema nervioso central, intestino delgado y grueso, hígado, riñón, pulmón, miocardio, ganglios mesentéricos, abomaso, rumen y músculos esqueléticos serrato, largo dorsal y semitendinoso) se obtuvieron, fueron fijadas en formol bufferado al 10% y enviadas al Laboratorio Regional Noreste de la DI.LA.VE. para estudio histopatológico donde fueron procesadas e incluidas en parafina, cortadas en secuencias de 5 micras y teñidas con hematoxilina-eosina para su posterior observación.

La planta

La identificación botánica de la planta fue realizada el Ing. Agr. Ramiro Zanoniani del Dpto. de Producción Animal y Pasturas de la Facultad de Agronomía.

En el mes de diciembre de 2009 se recolectaron hojas de un ejemplar de *Melia azedarach*, de la EEMAC y fueron congeladas en freezer para su posterior utilización.

Las drupas maduras fueron recolectadas de un mismo ejemplar distante 500 metros del antes mencionado en dos ocasiones, una mitad en el mes de junio 2010 la cual fue congelada y la otra en el mes de julio del 2010, que se usó fresca.

Procedimiento

Procesamiento de la planta

Las hojas verdes de *Melia azedarach* fueron colocadas en bolsas de polietileno y congeladas en freezer para su posterior utilización. La mitad de las drupas maduras se guardaron en bolsas de polietileno y se congelaron. La otra mitad fue dispuesta en bolsas de polietileno para ser administrada fresca.

Luego las muestras, fueron pesadas en una balanza electrónica (MFD by A&D Co. Ltda. Serie C0317457®, fabricada en Japón, capacidad 12.000 g x 1 g EK-12KA), para calcular la dosis a administrar a cada animal.

También se colocaron en estufa (modelo 320 SE, Fanem®, San Pablo, Brasil) dos muestras de 100 g cada una de hojas verdes y drupas maduras a 60°C hasta llegar a peso constante. Una vez terminado el proceso se volvieron a pesar para determinar el porcentaje de materia seca (%MS).

Ensayo

Se llevaron a cabo 3 tratamientos diferentes, en el tratamiento 1 se administraron hojas verdes, en el tratamiento 2 drupas maduras que sufrieron un proceso de congelación descongelación, en el tratamiento 3 drupas maduras frescas y se utilizó el cuarto animal como testigo.

Todos los terneros estuvieron en ayuno durante 24 h previo al experimento.

Los tratamientos, números de identificación de los animales, las dosis administradas, pesos y dosis total de los tratamientos se presentan en el cuadro 2.

Cuadro 2: Tratamiento, peso y dosis administrada

Tratamiento	N° de animal	Peso (kg)	dosis MF (g/kg PV)	dosis total administrada (g)
1	9915	105.5	30.0	3165
2	9889	108.5	30.0	3255
3	9911	125.0	40.0	5000
Control	9910	118.5	0.0	0.0

(g/kg PV= gramos por kilo de peso vivo; MF= materia fresca; MS= materia seca; g= gramos)

Procedimientos generales

Luego de los tratamientos los cuatro terneros estuvieron pastoreando campo natural con buena disponibilidad de forraje, libre de plantas tóxicas y agua de buena calidad ofertada *ad libitum* en bebederos.

Se realizaron controles cada 6 h del estado de salud (temperatura, frecuencia cardiaca, frecuencia respiratoria, movimientos ruminales, actitud, prueba de la cruz, presencia de temblores musculares, incoordinación, observación de las heces y otras observaciones) durante 6 días.

Al sexto día, luego del último control clínico, se realizó control de peso y se extrajo sangre periférica por venopunción de yugular para la determinación de AST y CPK.

En el caso del animal que murió posterior a la administración del tratamiento se le realizó la necropsia.

RESULTADOS

Reproducción Experimental

Control

Si bien los parámetros clínicos normales se evaluaron siguiendo las recomendaciones de Merck (2007), los registrados en el ternero control fueron considerados ya que se midieron en las mismas condiciones de día, hora y clima de los animales tratados.

Tratamiento 1

Los parámetros fisiológicos del ternero número 9915 se mantuvieron dentro de los valores normales según las recomendaciones de Merck, (2007). Se lo notó apático entre las 9 y las 22 h post administración.

Tratamiento 2

La sintomatología clínica comenzó a evidenciarse en el ternero 9889 a las 9 hs post administración, con apatía, ausencia de movimientos rumiantes, temblores musculares en el tren posterior y dificultad para levantarse y moverse. Luego presentó aumento de la frecuencia cardíaca, diarrea y masticación en vacío.

A las 72 h del inicio de los síntomas clínicos, los parámetros clínicos se normalizaron y así permanecieron en el tiempo.

Tratamiento 3

La sintomatología clínica comenzó a evidenciarse en el ternero 9911 a las 9 hs post administración, con marcha envarada y apoyo en pinzas de miembros posteriores, dificultad para levantarse y moverse. Luego de 6 h cayó en decúbito esternal, con disnea, coma y muerte, a las 27 h de haber finalizado la ingestión de las drupas maduras de *Melia azedarach*.

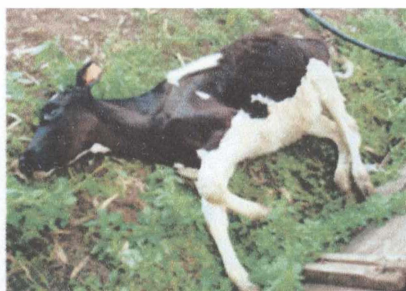

Figura 3: Investigación sobre la toxicidad de *Melia azedarach* para los bovinos mostrando el temero 9911 muerto

La evolución de los signos clínicos de los diferentes tratamientos y del animal control se muestran en el cuadro 3.

Cuadro 3: Evolución de los signos clínicos de los animales experimentales

Día	hora	Animal	Temp °C	Fr. Card/min	Fr. Resp/min	Mov. Rum/5min	Apatía	p. de la cruz	t. musc.	incoord.	heces
-1	10:00	9910	38.5	76	28	7	-	-	-	-	s/p
		9915	38.8	78	28	6	-	-	-	-	s/p
		9889	38.6	78	26	7	-	-	-	-	s/p
		9911	38.6	82	22	6	-	-	-	-	s/p
administración de hojas y drupas											
0											
1	04:00	9910	39.2	80	14	5	-	-	-	-	s/p
		9915	39.1	84	16	3	+	-	-	-	s/p
		9889	39.0	92	12	0	+	-	+	-	s/p
		9911	37.8	108	26	0	+	+	+	marcha envarada	diarrea
10:00		9910	38.3	80	24	6	-	-	-	-	s/p
		9915	38.1	88	22	3	+	-	-	-	s/p
		9889	38.3	116	22	0	+	-	+	-	s/p
		9911	36.5	108	20	0	+	+		decubito esternal	diarrea
16:00		9910	38.5	72	18	6	-	-	-	-	s/p
		9915	38.5	96	14	3	+	-	-	-	s/p
		9889	39.2	100	20	0	+	-	+	-	s/p
		9911	37.9	120	28	0	Indiferencia		+	decubito esternal	s/p
22:00		9910	38.4	94	10	5	-	-	-	-	s/p
		9915	38.6	74	14	5	-	-	-	-	s/p
		9889	39.5	108	14	0	+	-	+	-	diarrea
		9911	Se encontro muerto								
2	04:00	9910	39.0	82	16	5	-	-	-	-	s/p
		9915	39.1	84	16	3	-	-	-	-	s/p
		9889	39.1	96	12	2	+	-	-	-	diarrea

Temp= Temperatura; Fr. Card/min= Frecuencia cardiaca por minuto; Fr. Resp/min= Frecuencia respiratoria por minuto; Mov. Rum/5min= Movimientos ruminales en cinco minutos; p. de la cruz= Prueba de la cruz; t. musc= Temblor muscular; incoord.= Incoordinación

Hallazgos de necropsia

Se encontró al ternero en decúbito costal derecho, con rigor mortis. Presentaba las mucosas oculares congestivas, la bucal pálida y la rectal prolapsada. Además mostró signos de diarrea en cola (materia fecal adherida). En su interior el omento tenía hemorragias y petequias, el intestino delgado presentó petequias difusas y congestión (figura 4). El intestino grueso mostró hemorragias pequeñas, los ganglios mesentéricos un aumento moderado de tamaño y mesenterio congestivo.

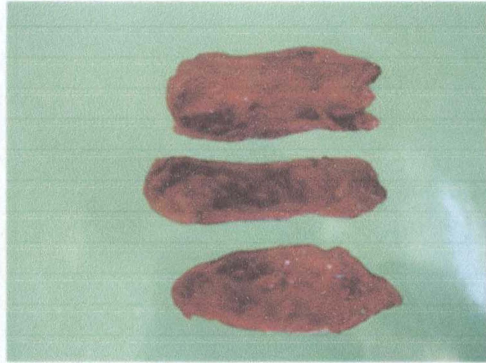


Figura 4: Investigación sobre la toxicidad de *Melia azedarach* para los bovinos mostrando cortes de intestino delgado con petequias difusas y congestión

El hígado (figura 5) estaba de color ocre-amarillo, mostrando un patrón acinar y consistencia disminuida. Su tamaño fue de 39 cm de largo, un ancho de 21 cm y 7 cm de espesor. La vesícula biliar tenía 12 cm de largo por 8 cm de ancho.

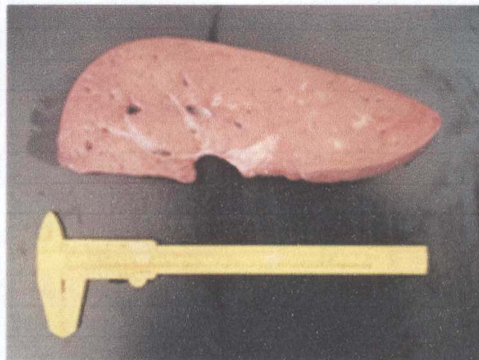


Figura 5: Investigación sobre la toxicidad de *Melia azedarach* para los bovinos mostrando corte de hígado de color ocre-amarillo y con patrón acinar

Se encontraron drupas en contenido ruminal (figura 6), retículo, omaso y abomaso. La mucosa abomasal estaba levemente congestiva.



Figura 6: Investigación sobre la toxicidad de *Melia azedarach* para los bovinos mostrando el contenido ruminal con presencia de drupas



En el miocardio se encontraron hemorragias coronarias (figura7).

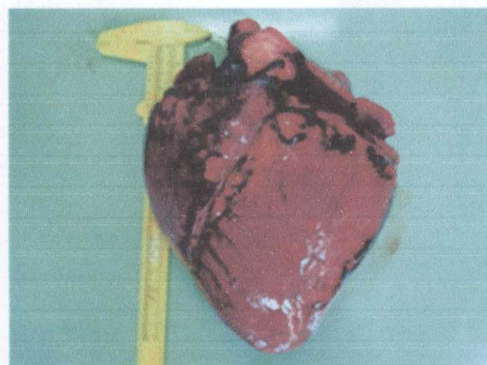


Figura 7: Investigación sobre la toxicidad de *Melia azedarach* para los bovinos mostrando el corazón con hemorragias miocárdicas

Examen histopatológico

Al examen histopatológico (Anexo 4) se observa a nivel del sistema nervioso central congestión sin otras alteraciones de significación.

El intestino delgado mostró necrosis de la superficie de la mucosa asociado a hemorragias y congestión, moderada infiltración inflamatoria a predominio de eosinófilos y algunos polimorfonucleares. A nivel de submucosa se observa congestión. En síntesis enteritis necrótica aguda.

En el intestino grueso la mucosa presentó descamación epitelial con atrofia de las vellosidades, la submucosa presenta congestión y moderada infiltración por mononucleares.

La mucosa y submucosa de abomaso estaba congestiva. El rumen con moderado edema y vesiculación del epitelio de la mucosa ruminal. En síntesis degeneración balonosa.

En el hígado se encontró una necrosis centrolobulillar difusa, con áreas de hemorragias y áreas de vacuolización de los hepatocitos remanentes. El riñón estaba sumamente congestivo con moderada degeneración tubular.

El pulmón se mostró con congestión y edema agudo con obliteración de la luz alveolar y el miocardio congestivo.

Presentó congestión, degeneración hialina de algunas fibras musculares y presencia de algunos macrófagos en una de las muestras de musculo enviadas.

DISCUSIÓN

La planta resultó letal a una dosis de 40 g/kg PV de drupas frescas ocasionando la muerte en 27 h post administración lo que concuerda con los resultados obtenidos por Méndez y col. (2002a, 2002b) utilizando hojas y drupas frescas respectivamente.

El lapso que media entre la administración y la muerte del animal 27 h esta por encima del planteado por Oelrichs y col. (1985) y Méndez y col. (2006) para suinos, quienes plantean que la mayoría de las muertes ocurre antes de las 24 h post administración, pero que también pueden ocurrir después de este lapso.

Las drupas de *Melia azedarach* a una dosis de 30 g/kg PV que sufrieron previo a su administración un proceso de congelación y descongelación, provocaron síntomas clínicos que coinciden con los obtenidos por Méndez y col. (2002a) a una dosis de 25 g/kg PV de hojas frescas, y 20 g/kg PV de drupas maduras frescas. Algunos de estos síntomas coinciden también con los obtenidos por Oelrichs y col. (1985) en suinos.

A una dosis de 30 g/kg PV de hojas verdes congeladas y descongeladas, el animal experimentó apatía y disminución de los movimientos ruminales con recuperación posterior, lo que puede compararse con la respuesta a 5, 10 y 15g de hojas verdes frescas que obtuvieron Méndez y col. (2002a).

Méndez y col. (2002a) administrando una dosis de 30 g/kg PV de hojas frescas, produjo la muerte de los animales. Lo mismo aconteció con una dosis de 25 g/kg PV de drupas maduras (Méndez y col, 2002b), dosis inferiores a la que resultó letal en el presente ensayo.

Riet-Correa y col. (2009) señalan como principios activos de *Melia azedarach* Meliatoxinas A1, A2, B1 y B2, cuya composición química sería tetranortriterpenos. A su vez Carpinella (2002), afirma que se aíslan de *Melia azedarach* compuestos limonoides conocidos como meliacarpinas, azedarachtinas, nimboldinas y otros, los que serían tetranortriterpenos (Carpinella, 2002).

Los compuestos limonoides son solubles en alcohol y solventes orgánicos, pero al estar almacenados en la planta unidos a azúcares se incrementa su solubilidad en agua (Ibáñez y Zoppolo, 2008); pudiendo explicar que las diferencias encontradas entre los resultados obtenidos en este ensayo y los de Méndez y col. (2002a, 2002b) puedan deberse al proceso de congelación-descongelación que sufrieron las muestras.

Otras variables que pueden explicar las diferencias encontradas en los resultados según Hurst (1942), Riet Alvariza y col. (1979), Oerlich y col. (1985), Tokarnia y Döbereiner (2000), son los factores ambientales como área geográfica, clima, condiciones de crecimiento de las plantas, entre otros factores que pueden hacer variar la toxicidad.

La concentración de principio activo (Ibáñez y Zoppolo, 2008) explicaría en parte los resultados obtenidos, ya que a la dosis de 30g/kg PV de hojas descongeladas (cuadro 2), si bien se apreciaron signos clínicos son de menor intensidad y de más rápida recuperación que los observados con 30g/kg PV de drupas maduras descongeladas (cuadro 5); similar a lo que obtuvieron Méndez y col. (2002a, 2002b).

Los hallazgos de necropsia son coincidentes con los obtenidos por Méndez y col. (2002a, 2002b), Méndez (2003), que señalan como lesiones principales congestión intestinal marcada en intestino delgado, decoloración amarilla del hígado y congestión cerebral, pero a diferencia de los citados en el presente trabajo el hígado manifestó un claro patrón acinar.

Según Tokarnia y Döbereiner (2000) Kelly (2002), Radostits y col. (2002), Dutra (2003) y Santos y col. (2008) esto corresponde a cuadros agudos, como en intoxicaciones por cianobacterias (algas verde-azules), larvas de *Perreyia flavipes*, y algunas intoxicaciones por plantas del género *Cestrum*, *Sesuvium*, *Wedelia* y *Xanthium*. La evolución de la reproducción experimental fue aguda lo que es compatible con el lapso de 27 horas que medió entre la administración y la muerte (cuadro 6).

Las lesiones histológicas se caracterizaron por necrosis centrolobulillar difusa, enteritis necrótica hemorrágica, degeneración balonosa del epitelio ruminal y riñón sumamente congestivo con moderada degeneración tubular, lesiones estas coincidentes con lo encontrado por Méndez y col. (2002a, 2002b) y Méndez (2003).

Méndez y col. (2002a, 2002b) describen el hallazgo de degeneración hialina acompañada de necrosis segmentaria de músculo, en las necropsias de las reproducciones experimentales realizadas.

Estas lesiones serían consecuencia del o los principios activos presente en la planta (Hare y col., 1997; Carpinella, 2002; Roy y Saraf, 2006; Riet-Correa y col., 2009), señalados como enterotóxico y neurotóxico por Hare y col. (1997) y Riet-Correa y col. (2009).

La necrosis centrolobulillar no es mencionada como tal en la literatura consultada, (Hurst, 1942; Oelrichs y col., 1985; Bahri y col., 1992; Kellerman y col., 2005; Renner y Ottino, 1996; Hare y col., 1997; Zeinsteger y Gurni, 2004; Phua y col., 2008, Riet-Correa y col. 2009), aunque se habla de hepatocitos necróticos dispersos en el parénquima y área periacinar, (Méndez y col., 2002a y 2002b).

Los signos clínicos descritos (apatía, marcha envarada, temblores musculares) a pesar de no ser específicos, son compatibles con los que cita Kelly (2002), como correspondientes a una intoxicación hepática aguda.

CONCLUSIONES

Melia azedarach es letal para los bovinos a una dosis de 40g/kg de peso vivo de drupas maduras.

Las principales lesiones observadas en el animal intoxicado con esa dosis fueron necrosis hepática centrolobulillar difusa y enteritis necrótica hemorrágica.

BIBLIOGRAFÍA

1. Bahri, S., Sani, Y., Hooper, P. T. (1992). Myodegeneration in rats fed *Melia azedarach*. *Austr. Vet. J.* 69(2):33.
2. Blood, D.C., Studdert, V.P (1988). *Diccionario de Veterinaria*. Madrid, Interamericana Mc. Graw Hill. 1249 p.
3. Carlton, W. W., Mc Gavin, M. D. (1995). *Thomson's special veterinary pathology*. 2ª ed. St. Louis. Mosby. 654 p.
4. Carpinella, M. C., Defagó M. T., Valladares, G., Palacios, S. M. (2003). Antifeedant and Insecticide Properties of a Limonoid from *Melia azedarach* (Meliaceae) with Potential Use from Pest Management. *J. Agric. Food Chem*; 51:369-374.
5. Cozzo, D. (1956). *Árboles para Parques y Jardines*. Buenos Aires, Suelo Argentino, 268 p.
6. Dirksen, G., Gründer, H. D., Matthaeus, S. (2005). *Medicina interna y cirugía del bovino*. 4ª ed. Buenos Aires, Intermédica, 1172 p.
7. Dunlop, R. H., Malbert, C. H. (2007). *Fisiopatología veterinaria*. Zaragoza, Acribia, 556 p.
8. Dutra, F. (2003). Intoxicación por larvas de *Perreyia flavipes* en bovinos y ovinos. *Veterinaria (Montevideo)* 38:152-153.
9. Dyce, K.M., Sack, W.O., Wensing, C.J.G. (2002) *Anatomía veterinaria*. 2ª ed. México, Mc Graw Hill Interamericana, 952 p.
10. García, A., Castejón, F., de la Cruz, L. F., González, J., Murillo, M. D., Salido, G. (1995). *Fisiología Veterinaria*. Madrid, Interamericana. Mc Graw Hill, 1074 p.
11. Gázquez Ortiz, A. (1991). *Patología veterinaria*. Madrid, Interamericana, Mc Graw Hill, 501 p.
12. Hare, W. R.; Schutzman, H., Lee, B. R., Knight, M. W. (1997). Chinaberry poisoning in two dogs. *J. Amer. Vet. Med. Assoc.*, 210:1638-1640.
13. Hurst E. (1942). *Poison plants of New South Wales*. Sydney, Poison Plants Committee, 498 p.

14. Ibáñez, F., Zoppolo, R. (2008). Manejo de plagas en Agricultura Orgánica. Extractos de paraíso para control de insectos. Boletín de Divulgación 94. INIA Las Brujas. 16 p.
15. Jones, T. C., Hunt, R. D. (1984). Patología veterinaria. 5ª ed. Buenos Aires, Hemisferio Sur, 1761p.
16. Jones, T. C., Hunt, R. D., King N. W. (1997). Veterinary pathology. 6ª ed. Baltimore, Williams and Wilkins. 1392 p.
17. Jubb, K.V.F., Kennedy, P.C., Palmer, N. (1991) Patología de los animales domésticos. 3ª ed., Montevideo, Hemisferio Sur, 3 vol.
18. Kahn, C. ed. (2007). El manual Merck de veterinaria. 6ª ed. Barcelona, Océano, 2682 p.
19. Kellerman T.S., Coetzer J.A.W., Naudé T.W. (2005). Plants poisonings and mycotoxicoses of livestock in Southern Africa. New York, Oxford University Press, 310 p.
20. Kelly, W.R. (2002). Enfermedad del hígado en grande y pequeños rumiantes. Jornadas Uruguayas de Buiatría, XXX, Paysandú, Uruguay, p.1-6.
21. Kumar, V., Abbas, A.K., Fausto, N. (2008). Patología estructural y funcional. 7ª ed., Barcelona, Elsevier Saunders, 1517 p.
22. Matto, C. (2008). Caracterización de los Laboratorios Regionales de Diagnóstico Veterinario Este y Oeste de la DILAVE "Miguel C. Rubino" y principales enfermedades diagnosticadas utilizando una base de datos relacional. Tesis de Grado. UDELAR. Montevideo. Facultad de Veterinaria. 90 p.
23. Méndez M.C., Aragao, M., Elias, F.; Riet-Correa, F., Gimeno, E.J. (2002a) Experimental intoxication by leaves of *Melia azedarach* (Meliaceae) in cattle. *Pesq Vet Bras*; 22 (1). Disponible en: http://www.scielo.br/scielo.php?pid=S0100-736X2002000100005&script=sci_arttext&ting=en. Fecha de consulta: 03/12/10.
24. Méndez M.C., Aragao, M., Elias, F., Riet-Correa, F., Gimeno, E.J. (2002b). Experimental intoxication of cattle by fruits of *Melia azedarach*. *Vet. Human. Toxicol.* 44:145-148.

25. Méndez M.C. (2003). Estudio clínico, anatomopatológico y enzimáticos sobre la toxicidad de hojas y frutos de *Melia azedarach* para bovinos, ovinos y cerdos. Tesis Universidad Nacional de La Plata, Argentina. 64 p.
26. Méndez M.C., Elias, F., Riet-Correa, F., Gimeno, E.J., Portiansky, E.L. (2006). Experimental poisoning by fruits of *Melia azedarach* (Meliaceae) in pigs. *Pesq Vet Bras*; 26(1):26-60 Disponible en: http://www.scielo.br/scielo.php?script=sci_arttext&pid=S0100-736X2006000100006. Fecha de consulta: 18/03/11.
27. Minteguiaga, M. (2011). Obtención, cuantificación y estandarización de extractos del paraíso (*Melia azedarach*) para su potencial empleo como bioplaguicida. Tesis de Grado. UDELAR. Montevideo. Facultad de Química. 68 p.
28. Odriozola, E.R. (2005) Intoxicación por Plantas Tóxicas en Bovinos. Décimas Jornadas de Veterinarias de Corrientes- JOVECOR 10, Corrientes, p 17-24. Disponible en: <http://vet.unne.edu.ar/ComCientificas/sesion-05/Conferencias/8.pdf>. Fecha de consulta: 22/08/2010.
29. Oelrichs P.B., Hill M.W., Vallely P.J., Macleod J.K. & Molinki T.F. (1985). The chemistry and pathology of meliatoxins A and B constituents from the fruits of *Melia azedarach* L, var. *australasica*. En: Seawright, A.A.; Hegarty, M.P.; James, L.F. eds. *Plant toxicology*. Yeerongpilly, Queensland, Poisonous Plants Committee, pp. 387-394.
30. Phua, D.H., Tsai, W.J., Ger, J., Deng, J.F., Yang, C.C. (2008). Case Report Human *Melia azedarach* poisoning. *Clinical Toxicology* 46, 1067–1070. Disponible en: <http://proxy.timbo.org.uy:443/login?url=http://search.ebscohost.com/login.aspx?direct=true&db=a9h&AN=35603771&lang=es&site=ehost-live>. Fecha de consulta 03/06/11
31. Porth C.M. (2009). *Fisiopatología Salud-enfermedad: un enfoque conceptual*. 7ª ed., Buenos Aires, Panamericana. 1582 p.
32. Radostits, O.M., Gay, C.C., Blood, D.C., Hinchcliff, K.W. (2002) *Medicina Veterinaria. Tratado de las enfermedades del ganado bovino, ovino, porcino, caprino y equino*. 9ª ed., Madrid, Mc. Graw Hill, 2 vol.
33. Renner, J.E., Ottino J.F. (1996). Intoxicación espontánea en bovinos por la ingestión de paraíso (*Melia azedarach*). Reporte de un caso. Disponible en: <http://www.produccion-animal.com.ar>. Fecha de consulta 18/03/11.
34. Riet Alvariza, F., Moyna, P., del Puerto, O., Perdomo, E., Durán, J., Baraibar, M., Paullier, C., Parada, H., Pasquariello, D. (1979). Intoxicación por duraznillo negro en el bovino. Jornadas Uruguayas de Buiatría, VII, Paysandú, Uruguay, p. c.c. 3/1-c.c.3/8.
35. Riet Correa, F., Medeiros, R.M.T., Tokarnia, C.H., Döbereiner, J. (2007). Toxic Plants for Livestock in Brazil: economic impact, toxic species, control

measures and public health implications. En: Panter, K.E., Wierenga, T.L., Pfister, J.A. eds. Poisonous plants global research and solutions. Massachusetts, CABI, pp. 2-14.

36. Riet Correa, F., Méndez, M.C., Schild, A.L. (1993). Intoxicacoes por plantas e micotxicoses em animais domesticos. Laboratorio Regional de Diagnóstico. Faculdade de Veterinaria. Universidad Federal de Pelotas. Hemisferio Sul do Pelotas, Brasil. 340 p.
37. Riet Correa, F., Rivero, R. (2005). Importancia económica y control de las intoxicaciones por plantas. 12th International Symposium of the World Association of Veterinary Laboratory Diagnosticians y OIE Seminar on Biothechnology. Montevideo, INIA, CD ROM.
38. Riet Correa F., Medeiros R., Pfister J., Schild A.L., Dantas A. (2009). Poisonings by plants, mycotoxins and related, substances in Brazilian livestock. Campina Grande, UFCG, PB. 246 p.
39. Roy A., Saraf S. (2006). Limonoids: Overview of Significant Bioactive Triterpenes. Distributed in Plants Kingdom. Disponible en: <http://www.jstage.jst.go.jp/article/bpb/29/2/191/pdf>. Fecha de consulta: 19/05/11
40. Santos, J.C.A., Riet-Correa, F., Simoes, S.V.D., Barros, C.S.L. (2008). Patogênese, sinais clínicos e patologia das doenças causadas por plantas hepatotóxicas em ruminantes e eqüinos no Brasil. Pesq. Vet. Bras. 28(1):1-14. Disponible en: <http://www.scielo.br/pdf/pvb/v28n1/a01v28n1.pdf> Fecha de consulta: 25/07/11.
41. Tokarnia, C.H., Döbereiner J., Peixoto P.F. (2000) Plantas toxicas do Brasil. Rio de Janeiro. Helianthus. 297 p.
42. Zaballa, A. (2008). Uso de la biopsia hepática en el diagnóstico de la hepatopatía crónica en vacas. Tesis de Grado. UDELAR. Montevideo. Facultad de Veterinaria. 58 p.
43. Zeinsteger, P.A., Gurni, A.A. (2004). Plantas tóxicas que afectan el aparato digestivo de caninos y felinos. Disponible en: <http://www.buenastareas.com/ensayos/Planta-Toxicas/239286.html>. Fecha de consulta: 18/03/11.

ANEXOS

Anexo 1

Cuadro 5: Evolución de los signos clínicos del Tratamiento 1 en relación al Control

DÍA	Hora	Animal	Temp °C	Fr. Card/min	Fr. Resp/min	Mov. Rum/5min	Apatía	prueba de la cruz	t.musc.	Incoord.	heces	
-1	10:00	control	38.5	76	28	7	-	-	-	-	s/p	
		T1	38.8	78	28	6	-	-	-	-	s/p	
0 administración de hojas y drupas, arrancando a las 10, culminando a las 18:30 h												
1	04:00	control	39.2	80	14	5	-	-	-	-	s/p	
		T1	39.1	84	16	3	+	-	-	-	s/p	
	10:00	control	39.3	80	24	6	-	-	-	-	s/p	
		T1	38.1	88	22	3	+	-	-	-	s/p	
	16:00	control	38.5	72	18	6	-	-	-	-	s/p	
		T1	38.5	86	14	3	+	-	-	-	s/p	
	22:00	control	38.4	94	10	5	-	-	-	-	s/p	
		T1	38.6	74	14	5	-	-	-	-	s/p	
	2	04:00	control	39.0	82	16	5	-	-	-	-	s/p
			T1	39.1	84	16	3	-	-	-	-	s/p
		10:00	control	38.4	78	12	6	-	-	-	-	s/p
			T1	38.3	80	14	2	-	-	-	-	s/p
16:00		control	38.5	96	14	7	-	-	-	-	s/p	
		T1	39.0	90	16	5	-	-	-	-	s/p	
22:00		control	38.8	88	14	8	-	-	-	-	s/p	
		T1	39.4	94	12	7	-	-	-	-	s/p	
3		04:00	control	39.4	84	14	7	-	-	-	-	s/p
			T1	38.4	88	18	7	-	-	-	-	s/p
		10:00	control	38.7	92	14	7	-	-	-	-	s/p
			T1	39.0	82	16	6	-	-	-	-	s/p
	16:00	control	39.0	96	20	5	-	-	-	-	s/p	
		T1	39.1	94	18	7	-	-	-	-	s/p	
	22:00	control	39.4	96	20	6	-	-	-	-	s/p	
		T1	39.3	102	20	6	-	-	-	-	s/p	
	4	04:00	control	38.6	86	16	6	-	-	-	-	s/p
			T1	39.0	84	16	6	-	-	-	-	s/p
		10:00	control	39.0	78	12	6	-	-	-	-	s/p
			T1	38.7	76	16	6	-	-	-	-	s/p
16:00		control	38.5	78	18	6	-	-	-	-	s/p	
		T1	39.0	76	18	5	-	-	-	-	s/p	
22:00		control	39.4	106	20	6	-	-	-	-	s/p	
		T1	39.2	104	24	7	-	-	-	-	s/p	
5		04:00	control	39.5	90	16	6	-	-	-	-	s/p
			T1	39.0	96	24	5	-	-	-	-	s/p
		10:00	control	39.0	80	16	7	-	-	-	-	s/p
			T1	38.9	86	12	7	-	-	-	-	s/p

	16:00	control	39.3	88	22	7	-	-	-	-	s/p
		T1	39.2	86	26	5	-	-	-	-	s/p
	22:00	control	39.8	84	22	7	-	-	-	-	s/p
		T1	39.6	90	24	8	-	-	-	-	s/p
6	04:00	control	39.0	100	24	7	-	-	-	-	s/p
		T1	38.7	96	30	7	-	-	-	-	s/p
	10:00	control	38.6	78	26	8	-	-	-	-	s/p
		T1	38.6	82	26	8	-	-	-	-	s/p
	16:00	control	38.6	86	18	6	-	-	-	-	s/p
		T1	39.0	78	14	5	-	-	-	-	s/p

Temp= Temperatura; Fr. Card/min= Frecuencia cardiaca por minuto; Fr. Resp/min= Frecuencia respiratoria por minuto; Mov. Rum/5min= Movimientos ruminales en cinco minutos; t.musc= Temblor muscular; incoord.= Incoordinación

Anexo 2

Cuadro 6: Evolución de los signos clínicos del Tratamiento 2 en relación al Control

DÍA	hora	Animal	Temp °C	Fr. Card/min	Fr. Resp/min	Mov. Rum/5min	Apetía	prueba de la cruz	t.musc.	incoord.	heces
-1	10:00	control	38.5	76	28	7	-	-	-	-	s/p
		T2	38.6	78	28	7	-	-	-	-	s/p
0											administración de hojas y drupes, arrancando a las 10, culminando a las 18:30 h
1	04:00	control	39.2	80	14	5	-	-	-	-	s/p
		T2	39.0	82	12	0	+	-	+	-	s/p
	10:00	control	38.3	80	24	6	-	-	-	-	s/p
		T2	38.3	116	22	0	+	-	+	-	s/p
	16:00	control	38.5	72	18	6	-	-	-	-	s/p
		T2	39.2	100	20	0	+	-	+	-	s/p
	22:00	control	38.4	94	10	5	-	-	-	-	s/p
		T2	39.5	108	14	0	+	-	+	-	diarrea
2	04:00	control	39.0	82	16	5	-	-	-	-	s/p
		T2	39.1	96	12	2	+	-	-	-	diarrea
	10:00	control	38.4	78	12	6	-	-	-	-	s/p
		T2	39.1	88	14	1	-	-	-	-	diarrea
	16:00	control	38.5	96	14	7	-	-	-	-	s/p
		T2	39.4	78	16	3	-	-	-	-	diarrea
	22:00	control	38.8	88	14	8	-	-	-	-	s/p
		T2	39.5	82	14	1	-	-	-	-	diarrea amarilla
3	04:00	control	39.4	84	14	7	-	-	-	-	s/p
		T2	39.4	74	18	5	-	-	-	-	diarrea amarilla
	10:00	control	38.7	92	14	7	-	-	-	-	s/p
		T2	38.5	82	14	2	-	-	-	-	diarrea amarilla
	16:00	control	39.0	96	20	5	-	-	-	-	s/p
		T2	38.3	70	10	3	-	-	-	-	diarrea verde
	22:00	control	39.4	98	20	6	-	-	-	-	s/p
		T2	39.2	78	12	2	-	-	-	-	diarrea verde

4	04:00	control	38,6	86	16	6	-	-	-	-	s/p
		T2	38,4	74	12	2	-	-	-	-	s/p
	10:00	control	39,0	76	12	6	-	-	-	-	s/p
		T2	38,6	74	12	6	-	-	-	-	s/p
16:00	control	38,5	78	18	6	-	-	-	-	-	s/p
		T2	38,7	66	16	5	-	-	-	-	s/p
22:00	control	39,4	106	20	6	-	-	-	-	-	s/p
		T2	40,0	72	18	5	-	-	-	-	s/p
5	04:00	control	39,5	90	18	6	-	-	-	-	s/p
		T2	40,0	70	14	5	-	-	-	-	s/p
10:00	control	39,0	80	16	7	-	-	-	-	-	s/p
		T2	39,5	78	16	5	-	-	-	-	s/p
16:00	control	39,3	88	22	7	-	-	-	-	-	s/p
		T2	40,3	76	18	3	-	-	-	-	s/p
22:00	control	39,8	84	22	7	-	-	-	-	-	s/p
		T2	40,5	84	22	5	-	-	-	-	s/p
6	04:00	control	39,0	100	24	7	-	-	-	-	s/p
		T2	39,5	80	18	5	-	-	-	-	s/p
10:00	control	38,6	78	28	8	-	-	-	-	-	s/p
		T2	38,5	68	20	5	-	-	-	-	s/p
16:00	control	38,6	86	18	6	-	-	-	-	-	s/p
		T2	39,1	70	18	5	-	-	-	-	s/p

Temp= Temperatura; Fr. Card/min= Frecuencia cardiaca por minuto; Fr. Resp/min= Frecuencia respiratoria por minuto; Mov. Rum/5min= Movimientos ruminales en cinco minutos; t.musc= Temblor muscular; Incoord.= Incoordinación

Anexo 3

Cuadro 7: Evolución de los signos clínicos del Tratamiento 3 en relación al Control

DÍA	hora	Animal	Temp °C	Fr. Card/min	Fr. Resp/min	Mov. Rum/5min	Apetía	prueba de la cruz	t.musc.	Incoord.	heces
-1	10:00	control	38,5	76	28	7	-	-	-	-	s/p
		T3	38,6	62	22	6	-	-	-	-	s/p
0	administración de hojas y grupes, arrancando a las 10, culminando a las 18:30 hs										
1	4:00	control	39,2	80	14	5	-	-	-	-	s/p
		T3	37,8	106	26	0	+	+	+	marcha emberada	diarrea verde
10:00	control	38,3	80	24	6	-	-	-	-	-	s/p
	T3	36,5	106	20	0	+	+	-	decubito esternal	diarrea verde	
16:00	control	38,5	72	18	6	-	-	-	-	-	s/p
	T3	37,9	120	28	0	Indiferencia	-	+	decubito esternal	s/p	
22:00	control	38,4	94	10	5	-	-	-	-	-	s/p
	T3	Se encontró muerto									

Temp= Temperatura; Fr. Card/min= Frecuencia cardiaca por minuto; Fr. Resp/min= Frecuencia respiratoria por minuto; Mov. Rum/5min= Movimientos ruminales en cinco minutos; t.musc= Temblor muscular; incoord.= Incoordinación



DILAVE

Division Laboratorios Veterinarios

Dr. Miguel C. Rubino

Informe de resultados de Ficha n° P788/10

Jueves, 23 de Diciembre de 2010

Dr/a. Jorge Moraes

Facultad de Veterinaria

Ruta 3 Km 363, Paysandú

Estimado colega:

Con referencia al material remitido:

Animal muerto de 1 Bovino Ternero/a Holando DL para Necropsia propiedad de Facultad Veterinaria, DICOSE:110405795 N° de Ficha P788/10 recibido el 08/09/2010, le comunicamos que:

Enfermos: 1 Muertos: 1 Total en riesgo: 1 Visita al caso: Si

Motivo de consulta:

Otros datos:

Reproducción experimental intoxicación por *Melia azedarach* (drupas).

RESULTADOS

Diagnóstico histopatológico - bloques parafina: cantidad 34, fecha y lugar de realización: Paysandú 10/12/2010

Al examen histopatológico se observa a nivel de:

SNC: congestivo sin otras alteraciones de significación.

Bazo: sin alteraciones de significación.

Intestino delgado: necrosis de la superficie de la mucosa asociado a hemorragias y congestión, moderada infiltración inflamatoria a predominio de eosinófilos y algunos polimorfonucleares. A nivel de submucosa se observa congestión. En síntesis enteritis necrótica aguda.

Intestino grueso: la mucosa presenta descamación epitelial con atrofia de las vellosidades, la submucosa presenta congestión y moderada infiltración por mononucleares.

Hígado: necrosis centrolobulillar difusa, con áreas de hemorragias y áreas de vacuolización de los hepatocitos remanentes.

Riñón: sumamente congestivo con moderada degeneración tubular.

Pulmón: congestión y edema agudo con tapizamiento de la luz alveolar.

Miocardio: congestivo.

Músculo esquelético: dos de los músculos muestreados no presentan alteraciones de significación. El tercer músculo evaluado (no contiene identificación) presenta congestión, degeneración hialina de algunas fibras musculares y presencia de algunos macrófagos.

Ganglio mesentérico: sin alteraciones de significación.

Abomaso: mucosa y submucosa congestiva.

Rumen: moderado edema y vesiculación del epitelio de la mucosa ruminal. En síntesis: degeneración balonosa.

En suma: Se destacan como principales alteraciones necrosis centrolobulillar difusa a nivel hepático, enteritis necrótica hemorrágica y degeneración balonosa del epitelio ruminal, lesiones estas, similares a las encontradas por otros autores en reproducciones experimentales con *Melia azedarach*.

Sin más, le saluda atentamente,

Dr. Rodolfo Rivero
Técnico responsable

MINISTERIO DE AGRICULTURA Y PESCA
 CENTRO DE INVESTIGACIONES VETERINARIAS
 "SEGUEL C. RUBINO"
 Ruta 8 - Brigadier Gral. Juan A. Lavalleja - Km. 29 - Tel. 104
 Casilla de Correo N.º 6877
 PANDO-URUGUAY



Peysandú, 3 de diciembre de 1984

Sr.

Mrs. Pablo De María.

Estimado colega:

Con referencia al material enviado (suero y sangre c/ant.)

proveniente del establecimiento de ORLANDO BENCHEZ

recibido el 3 de diciembre de 1984 registro N.º 124

le comunicamos que se adjuntan los resultados.

Microhematocrito: 17%

Eritrocitos: 2.990.000 mil/mm³

Leucocitos: 2.650 mil/mm³

Hemoglobina: 6,7%

V.C.M.: 58,3

H.C.H.: 23,1 gr.

C.H.C.H.: 39,4%

Fórmula Leucocitaria:

- Neutrófilos Juveniles: 3%
- Neutrófilos Segmentados: 3%
- Linfocitos: 94%

SEMILLA DE PARAISO

Sin más saludos a Ud. atentamente,

[Signature]
 Mrs. Raquel Peola.

Dr. [Signature]
 Sr. Francisco Eneco.
 Edo. del Sub Centro Adm.

Edo. del Diagnóstico.

UBRE Y PEZONES CON ALERGIA, QUEDÓ CIEGA CON DERRAME SANGUÍNEO EN LA CAVIDAD, DIARREA SANGUINOLENTA (COAGULOS) MUCOSIDAD NASAL y SANGRE, PERDIDA DE ESTADO

SUB CENTRO REGIONAL NORTE
 DR. ANGEL TORTORELLA
 Casilla de Correo 1288
 Tacuarembó - Uruguay

SUB CENTRO REGIONAL NOROESTE
 DR. CARLOS FREIRE MUÑOZ
 Benito Charrín esq. Z. de San Martín
 Peysandú - Uruguay

No se ven eosinófilos, con muy pocas, - (MURIO: 4/12/84) → GRAN CANTIDAD DRUPAS EN RUMEN