UNIVERSIDAD DE LA REPÚBLICA

FACULTAD DE VETERINARIA

"ESTUDIO DE UN BROTE DE FOTOSENSIBILIZACIÓN EN TERNEROS Y LA COMPROBACIÓN EXPERIMENTAL DE TOXICIDAD DE *Setaria geniculata* Y *Digitaria sanguinalis*"

FACULTAD DE VETERINARIA - Depto. Doc. y Biblioteca -

por

GASTAMBIDE FERNÁNDEZ, María Victoria

TESIS DE GRADO presentada como uno de
los requisitos para obtener el título de
Doctor en Ciencias Veterinarias
(Orientación Medicina Veterinaria)

MODALIDAD Ensayo experimental

FV 29360

MONTEVIDEO
URUGUAY
2012

PÁGINA DE APROBACIÓN

Presidente de Mesa: .....
Dr. Carlos Morón

Segundo Miembro (Tutor): .....
Dra. Carmen García y Santos

Tercer Miembro: .....
Dr. Fernando Dutra

Cotutor: .....
Dr. Daniel Castells

Fecha: **28 / 02/ 2012**

Autor: .....
María Victoria Gastambide Fernández

FMC
Aprobado 9 (nueve)

29360

AGRADECIMIENTOS

- A la Dra. Carmen García y Santos, por brindarme la oportunidad de realizar este trabajo, por haberme guiado, enseñado, brindado su tiempo. Muchísimas gracias.

- A todos los integrantes del Área de Toxicología, Facultad de Veterinaria, que de una u otra manera fueron parte de este trabajo.

- AL Dr. Daniel Castells por haber no solo comunicado el caso, sino también por haberme guiado y ayudado a que la reproducción experimental se llevara a cabo. Muchísimas gracias.

- Al Sr. Milton Rodríguez por su constante e invalorable apoyo en la realización de la reproducción experimental, así como por su ayuda totalmente desinteresada en todo lo que fuera necesario.

- Al C.I.E.D.A.G - SUL por brindar las instalaciones para mi hospedaje y para la realización del trabajo experimental.

- A la Facultad de Veterinaria por la posibilidad de realizar esta carrera.

- Al compañero Matías Larrosa por haberme acompañado incondicionalmente en todo el transcurso de este trabajo.

- A mi Familia por el esfuerzo realizado para que pudiera llevar a cabo esta carrera y el apoyo incondicional durante todos estos años de estudio.

- A mis amigos por estar siempre presentes y colaborando de una u otra manera con el desarrollo de este trabajo tan importante para mi.

- Al Ing. Agr. Daniel Formoso por haber realizado la clasificación botánica de las plantas a estudiar.

FACULTAD DE VETERINARIA - Doc. y Biblioteca -

LISTA DE CUADROS Y FIGURAS

Cuadros **Página**

Cuadro I: Peso de los animales con caravana verde, grupo que recibió *Setaria geniculata* 35

Cuadro II: Peso de los animales con caravana roja, grupo que recibió *Digitaria Sanguinalis*.....35

Figuras

Figura 1: *Setaria geniculata*.....30

Figura 2: *Digitaria sanguinalis*.....31

Figura 3: Terneros experimentales en piquetes separados de acuerdo a la planta que recibirían.....36

Figura 4: Tres terneros con caravana verde, grupo de *Setaria geniculata*..... 37

Figura 5: Tres terneros con caravana roja, grupo de la *Digitaria sanguinalis*....37

Figuras 6 y 7: Corte de las plantas con bordeadora y almacenamiento para su traslado en bolsas de plastillera.....38

Figuras 8 y 9: Conservación de las plantas en cámara frigorífica.....38

Figuras 10 y 11: Suministro de la ración a los animales experimentales.....39

Figura 12: Colecta de materia fecal.....39

Figura 13: Potrero donde se encontraban los animales.....40

Figura 14: Lesiones de los terneros más afectados del lote.....42

Figura 15: Animales tratados con azul de metileno.....42

Figura 16: Gran mejoría del ternero más afectado del lote.....43

Figura 17: Presencia de corrimiento ocular y nasal.....44

TABLA DE CONTENIDO

Página

PÁGINA DE APROBACIÓN 2

AGRADECIMIENTOS 3

LISTA DE CUADROS Y FIGURAS 4

RESUMEN 8

SUMMARY 9

INTRODUCCIÓN 10

REVISIÓN BIBLIOGRÁFICA 12

PLANTA TÓXICA 12
EPIDEMIOLOGÍA DE LAS INTOXICACIONES POR PLANTAS 13
TIPO DE INTOXICACIONES 15
SELECCIÓN DE LA DIETA 15
LA PIEL 16
Epidermis 19
Dermis 19
Dermatitis 19

FOTOSENSIBILIZACIÓN 20

Epidemiología 21
Patogenia 21
Signos clínicos 22
Diagnóstico 23

Tratamiento.....24

Control y Prevención.....25

TIPOS DE FOTOSENSIBILIZACIÓN.....25

Fotosensibilización primaria.....25

Fotosensibilización secundaria o hepatógena.....27

Porfiria eritropoyética (diente rosa).....28

Fotosensibilización de origen incierto.....28

Otros cuadros de fotosensibilización.....29

CLASIFICACIÓN BOTÁNICA DE *Setaria geniculata* Y *digitaria sanguinalis*.....29

Setaria geniculata.....29

Digitaria sanguinalis.....31

OBJETIVOS 32

OBJETIVOS GENERALES 32

OBJETIVOS PARTICULARES 32

HIPÓTESIS.....32

MATERIALES Y MÉTODOS.....33

Brote natural.....33

Diseño experimental.....35

RESULTADOS.....40

Brote natural.....40
Ensayo experimental.....43

DISCUSIÓN.....46

CONCLUSIONES.....49

REFERENCIAS BIBLIOGRAFICAS.....50

RESUMEN

En el presente trabajo se estudió un brote de fotosensibilización en terneros y se realizó un ensayo experimental para establecer la etiología del mismo. La intoxicación natural se observó en dos lotes de terneros de destete al de 109 bovinos de cuatro a cinco meses de edad promedio, 29 presentaron signos clínicos de fotosensibilización. Los animales estaban en dos potreros de pradera vieja con predominio de *Setaria geniculata, Digitaria sanguinalis,* y *Cynodon dactylon.* Ambos lotes estaban desde mediados del mes de febrero en esas praderas y los signos comenzaron a principios de marzo. Se observaron lesiones de fotosensibilización principalmente en las zonas de cabeza y cruz. El diagnóstico fue clínico y terapéutico, se descartó daño hepático y los animales mejoraron en 15 a 20 días. Se recorrieron ambos potreros y no se encontraron agentes tóxicos fotosensibilizantes conocidos. Se realizó la comprobación experimental para ver si *S. geniculata* y *D. sanguinalis,* plantas dominantes en los potreros, eran responsables del brote natural de fotosensibilización. Seis terneros machos, raza Hereford de 97 kg. de peso vivo promedio, fueron colocados en dos piquetes de 1.250 m^2 cada uno, con sombra y agua *ad libitum.* Durante 25 días, tres recibieron oralmente 30 kg. de *Setaria geniculata* y los otros tres 30 kg. de *Digitaria sanguinalis.* Las plantas se administraban frescas en 3 comidas y se suplementaba posteriormente con ración comercial. Semanalmente los animales eran examinados clínicamente, pesados y se realizaron hemogramas y funcionales hepáticos de los mismos. Ninguno de los terneros experimentales presentó lesiones evidentes de fotosensibilización ni pérdida de peso. Los parámetros sanguíneos analizados fueron normales. Se puede concluir que en las condiciones de este ensayo ni *Setaria geniculata* ni *Digitaria sanguinalis* se comportaron como plantas fotosensibilizantes.

FACULTAD DE VETERINARIA - Depto. y Biblioteca

SUMMARY

In this work we studied an outbreak of photosensitization in calves and an experimental research was conducted to establish its etiology. Natural toxicity was observed in two groups of early weaning calves, Hereford and crosses. Out of 109 cattle from six to eight months, of age, 29 showed clinical signs of photosensitization. The animals were in two old prairie pastures dominated by *Setaria geniculata, Digitaria sanguinalis*, and *Cynodon dactylon*. Both lots were since mid February in these grasslands were observed and signs began in early March. Lesions of photosensitization mainly in the head and cross. The diagnosis was clinical and therapeutic, we ruled out animal liver damage and improved in 15 to 20 days. He toured both pasture and found no toxic agents known photosensitizers. Experimental verification was performed to see if S. *geniculata* and D. *sanguinalis*, dominant plants in pastures, were responsible for the natural outbreak of photosensitization. Six Hereford calves of 97 kg. average live weight, were placed in two lots bites of 1,250 m2 each, with shade and water ad libitum. For 25 days, three of 30 kg orally received. *Setaria geniculata* and three 30 kg. *Digitaria sanguinalis.* The plants were managed in 3 fresh meals and then supplemented with commercial ration. Weekly animals were clinically examined, weighed, and performed blood counts and liver function. None of the experimental calves photosensitization obvious injuries or loss of weight. Analyzed blood parameters were normal. We conclude that under the conditions of this essay nor Setaria geniculata and Digitariasanguinalis plants behaved as photosensitizers.

INTRODUCCIÓN

Las intoxicaciones por plantas tóxicas son un problema importante en bovinos y ovinos en condiciones de pastoreo en todo el mundo. Constituyen una permanente preocupación entre los productores y profesionales implicados en el tema (Riet-Correa y Méndez, 1991).

Se estima que entre 7 y 16% para Brasil (Schild y col., 2008) y 10 a 16% para nuestro país (Rivero y col., 2009) de las muertes de bovinos diagnosticadas por los laboratorios de la región, son causadas por plantas tóxicas. Dichos porcentajes podrían ser aún mayores si se tomaran en cuenta los casos que no se diagnostican o que no son reportados.

Las pérdidas económicas por plantas pueden ser directas e indirectas. Las pérdidas directas son ocasionadas fundamentalmente por muertes de animales, disminución de la producción (carne, leche y lana), problemas reproductivos (abortos, infertilidad, malformaciones) y ocurrencia de otras enfermedades por inmunosupresión. Las indirectas se deben a gastos de diagnóstico, tratamiento de animales, manejo, control de plantas y depreciación de las tierras (Riet-Correa y Medeiros, 2000; Odriozola, 2005; Villar y Díaz Ortiz, 2007).

Si consideramos que en el país existen 11 millones 750.000 cabezas de ganado vacuno (DIEA, 2009), estimando un promedio de muertes por plantas de 13% en Uruguay, son millonarias las pérdidas económicas por este motivo para el sector agropecuario.

Numerosas especies vegetales tóxicas no presentan la misma peligrosidad durante su ciclo vegetativo (Villar y Díaz Ortiz, 2007; Florio y Florio, 2010). La toxicidad puede ser permanente o temporal. La permanente, se manifiesta en cualquier momento del ciclo y la temporal en una etapa de su crecimiento. Otras plantas tienen toxicidad circunstancial, siendo nocivas cuando crecen en suelos con gran contenido de nitrógeno (Gallo, 1987; Florio y Florio, 2010).

Otras plantas son peligrosas cuando son parasitadas por hongos de diversos géneros (*Claviceps* spp., *Fusarium* spp, entre otros) (Gallo, 1987; Florio y Florio, 2010). La parte del vegetal que se ingiere, también es importante, como ocurre en *Xanthium cavanillesii* (abrojo grande), que es tóxica en la etapa de cotiledón y semilla (Marzocca y col., 1976); otras como *Nerium oleander* (laurel rosa), tienen las hojas, tallos y cortezas como las partes más tóxicas (Gallo, 1987).

En nuestro país, hasta el momento son conocidas 31 especies tóxicas, pertenecientes a 26 géneros, siendo el meteorismo por *Trifolium repens* y *T. pratense*, la causa más importante de muerte en bovinos adultos (Riet-Correa y Medeiros, 2001; Rivero y col., 2009). Entre las plantas más importantes se encuentran las hepatotóxicas como *Senecio* spp. En la región este y *Cestrum parqui*, en la región noroeste (Rivero y col., 2009).

En Uruguay no existen hasta el momento, estudios sobre la toxicidad de *Setaria geniculata* y *Digitaria sanguinalis*, como posibles causantes de fotosensibilización en terneros. Este trabajo propone estudiar un brote espontáneo de fotosensibilización en terneros, realizar la intoxicación experimental para concluir si alguna de estas dos especies vegetales es responsable del cuadro de fotosensibilización y así contribuir al conocimiento de plantas tóxicas para bovinos en Uruguay.

29360

PLANTA TÓXICA

Planta tóxica de interés pecuario es aquella, que ingerida en condiciones naturales por los animales domésticos, causa daños a la salud, incluso la muerte de los animales, debiéndose comprobar experimentalmente su toxicidad (Riet-Correa y col., 1993; Tokarnia y col., 2000).

Las plantas que son tóxicas para los animales contienen gran diversidad de sustancias, toxinas que constituyen una defensa química contra los herbívoros (Florio y Florio, 2010). Algunos de estos compuestos químicos, biológicamente activos, administrados en pequeñas dosis han resultado ser de utilidad para tratar enfermedades, como es el caso de la digitoxina y atropina. Es por eso que para estas toxinas naturales puede aplicarse el axioma de Paracelso "*sola dosis facit venenum*" ("solo la dosis hace al veneno") (Villar y Díaz Ortiz, 2006; Villar, 2007).

Es importante destacar que muchas plantas tóxicas no presentan la misma peligrosidad o toxicidad en todo su ciclo vegetativo (concentraciones de la toxina en la planta), ya que algunas se localizan preferentemente en el fruto, las hojas o en los tallos, según el estado vegetativo (Villar y Díaz Ortiz, 2007; Arrospide y col., 2010; Florio y Florio, 2010). La toxicidad puede ser, según diversos autores:

Permanente: Se manifiesta en cualquier momento del ciclo, tanto vegetativo como reproductivo (Gallo, 1987; Florio y Florio, 2010).

Temporal: La planta sólo es tóxica en un período de su crecimiento. Es el caso del sorgo por ejemplo, que sólo produce problemas cuando es pequeño o está rebrotando (Gallo, 1987; Florio y Florio, 2010).

Circunstancial: Plantas con eventual toxicidad. Es el caso de algunos pastos del género Cynodon (gramilla común, pasto estrella) que pueden ser nocivas cuando crecen en suelos con gran contenido de nitrógeno (Gallo, 1987; Florio y Florio, 2010).

Parasitaria: Cuando los pastos y granos forrajeros adquieren toxicidad al ser parasitados por hongos de diversos géneros (*Claviceps* spp., *Fusarium* spp, entre otros) (Gallo, 1987; Florio y Florio, 2010).

Debido a la inmovilidad que presentan las plantas y la incapacidad de impedir su pastoreo por escape físico, las mismas han desarrollado otros medios de protección para no ser consumidas, estos mecanismos de defensa son físicos o químicos; las primeras incluyen espinas, hojas pilosas y tejidos altamente lignificados; mientras que las defensas químicas abarcan sustancias que protegen la planta contra los adversos efectos de los herbívoros (Odriozola, 2005).

La mayoría de las plantas venenosas son malezas, especies invasivas, generalmente de bajo valor económico, que interfieren con el crecimiento de los cultivos y que potencialmente pueden producir intoxicación (Marzocca y col., 1976). Algunas especies tóxicas en cambio, son forrajeras de gran valor nutritivo que pueden producir intoxicación en determinadas condiciones (Villar y Díaz Ortiz, 2006).

Es importante remarcar que la sola presencia de la planta tóxica, no lleva a la intoxicación. La mayoría de las veces esta ocurre ante la presencia de factores que la favorecen, unas veces ligados a la planta y otros al animal asociados con el manejo y el sistema de producción (Riet-Correa y col., 1993; Avendaño y Flores, 1999).

EPIDEMIOLOGÍA DE LAS INTOXICACIONES POR PLANTAS

En cualquier intoxicación vegetal deben ocurrir tres factores principales: que la toxina en la planta alcance concentraciones tóxicas, que el medio ambiente sea favorable para el consumo de la planta en cuestión y que el o los animales que ingieran dicha planta se encuentren en un estado fisiológico o de desarrollo susceptible de ser intoxicado (Villar, 2007).

La ocurrencia, frecuencia y distribución geográfica de las plantas tóxicas pueden ser determinadas por diversos factores, aunque muchas plantas tóxicas no son apetecibles para el ganado, pueden darse ciertas condiciones del medio ambiente o errores en el manejo humano, que favorecen su ingestión (Riet-Correa y col., 1993; Caspe y col., 2008).

Dentro de los factores se destacan la contaminación de cultivos forrajeros con especies tóxicas, que cosechados juntos son brindados a los animales estabulados, imposibilitando la selección natural. También ocurre en ciertas épocas del año (sobretodo verano) que las malezas tóxicas son las únicas disponibles, lo que las hace más propensas a ser ingeridas por los herbívoros. Como estos están adaptados a su nicho ecológico, las intoxicaciones se manifiestan, cuando su entorno natural ha sido alterado, por sequías o intervención humana (Villar, 2007).

En ciertas circunstancias, como la aplicación de herbicidas o fertilizantes, las plantas tóxicas se vuelven más palatables para el ganado y de esta manera favorecen su ingesta, o bien favorecen el crecimiento rápido de la planta, de forma tal, que aumente o disminuya la cantidad de toxina presente (Villar , 2007).

Entre los factores ligados al animal, está la alta carga que lleva al sobrepastoreo, obligando a los animales a ingerir todo tipo de pasto (Avendaño y Flores, 1999). La introducción de animales no acostumbrados en pasturas nuevas con plantas desconocidas, o estresados por transporte, hacen que los animales lleguen muy hambrientos y con sed, lo que disminuye la selección y palatabilidad de los mismos (Riet-Correa y col., 1993).

Las especies animales introducidas son menos selectivas en el pastoreo que aquellas nativas y si además se le suma el hecho del desconocimiento, se favorece su ingesta; de la misma manera que aquellos animales de piel despigmentada son más propensos a padecer quemaduras solares si consumen plantas fotosensibilizantes. También es importante la dosis tóxica que varía en las diferentes especies, el período de ingesta y las variaciones de toxicidad (Villar, 2007).

FACULTAD DE VETERINARIA - Biblioteca

TIPO DE INTOXICACIONES

El grado de intoxicación depende en gran medida de la dosis y del tiempo de exposición. Las intoxicaciones agudas se manifiestan cuando se ingieren grandes cantidades de una planta, provocando signos clínicos en un corto periodo de tiempo. En estos casos la planta se encuentra en el potrero que ocurrió el brote o en el heno ofrecido a los animales, lo que favorece al diagnóstico. En este tipo de cuadro la muerte se produce en forma súbita y en un corto periodo de tiempo (Caspe y col., 2008).

En cambio las intoxicaciones crónicas, se presentan con un intervalo mayor de tiempo, hasta de meses, pudiendo no encontrarse la planta en los potreros cuando se manifiesta el caso clínico. La mayoría de las toxinas de estas plantas suelen actuar en forma acumulativa y producir la intoxicación por consumo de pequeñas cantidades diarias. En este caso las lesiones suelen ser más importantes y pueden comprometer a más de un órgano por acción directa o secundariamente a la falta de funcionalidad del órgano blanco de la toxina (Caspe y col., 2008).

SELECCIÓN DE LA DIETA

Hoy en día se conoce más acerca de las estrategias alimenticias que utilizan los herbívoros para la selección de su dieta. Dentro de los procesos cognitivos entrarían el aprendizaje con la madre, congéneres y ensayo–errores previos. Dentro de los procesos afectivos podemos nombrar las sensaciones que los animales perciben al ingerir los alimentos: bienestar, saciedad, aporte de sus necesidades nutricionales o por el contrario sensaciones de causeas, vómito, dolor abdominal, entre otras y que llevan al posterior rechazo del alimento (Villar, 2007).

El ganado evita consumir plantas tóxicas, debido a la capacidad para seleccionar su alimento, ya sea por instinto, aprendizaje de la madre o de los miembros del rebaño, o por "aversión aprendida" a ciertas plantas de sabores u olores determinados (Parada, 2009). Sin embargo, animales conocedores, obligados a consumirlas, por sobrepastoreo, escasez de forraje o por ser las únicas disponibles, pueden intoxicarse (Villar, 2007).

Otro fenómeno relacionado al consumo de plantas tóxicas es la "facilitación social". Plantas que comúnmente no son ingeridas por los animales, ya sea por hambre o por estar mezcladas con otros forrajes, son consumidas por un animal, que posteriormente enseña a los demás. Esto ha sido observado en la intoxicación por *Solanum paniculatum,* luego de pasada la pastera, estas plantas crecen junto a los forrajes y los animales comienzan a consumirla. La ingestión de esta planta ocasiona degeneración cerebelosa (Armién y col., 2007).

El diagnóstico de las intoxicaciones por plantas puede ser realizado por el veterinario de campo que conoce las plantas tóxicas de su región y los cuadros clínico-patológicos causados por las mismas, basándose en datos epidemiológicos y realizando el diagnóstico confirmatorio con el laboratorio (Tokarnia y col., 2000).

Es sumamente importante reconocer las plantas tóxicas en el campo, conocer su hábitat y características, como también considerar los factores que hacen que el vegetal sea más tóxico, como en extensas sequías o lluvias extremas y conocer el curso clínico de la toxicidad y las lesiones que produce (Florio y Florio, 2010).

LA PIEL

La piel es el órgano impar más extenso del cuerpo, recubre toda la superficie externa del organismo y realiza funciones importantes para los organismos. En los mamíferos es particularmente gruesa, sobre todo en animales en los que tiene que cubrir grandes masas musculares (Jubb y col., 1990; Blowey y Weaver, 2003; Geneser, 2006).

La piel cumple diferentes funciones, dentro de las más destacadas:

- Conservar una temperatura corporal normal ya que aísla frente al calor y al frío y además a través del sudor actúa como termorregulador. La profundidad y el grosor de la capa de pelo es el principal factor de aislamiento (Jubb y col., 1990; Blowey y Weaver, 2003; Geneser, 2006).
- Conservar un equilibrio hídrico y electrolítico normal en el interior del animal (Radostits y col., 2002).

- Es un órgano sensitivo muy extenso, permite percibir características del entorno que son importantes para la supervivencia del animal (Radostits y col., 2002).
- Conforma una barrera contra la invasión de microorganismos y confiere protección contra la acción mecánica, compuestos químicos, el calor, el frío y las radiaciones, muchos de las cuales se presentan cuando la superficie se ve comprometida por una alteración, ya sea física o ambiental musculares (Radostits y col., 2002; Blowey y Weaver, 2003; Geneser, 2006).
- También la vitamina D se sintetiza bajo la influencia de la luz ultravioleta, la cual es absorbida por la piel expuesta al sol (Blowey y Weaver, 2003; Geneser, 2006).

- Excretar sustancias de desecho, esto se da mediante la transpiración, en donde el cuerpo elimina agua cargada de sustancia que son perjudiciales para el organismo a través de un liquido llamado sudor (Blowey y Weaver, 2003; Geneser, 2006).

Por lo general, la mayoría de las enfermedades cutáneas de los grandes animales no afectan en gran medida estas funciones, con excepción del fracaso del mecanismo de sudoración, el cual interfiere gravemente con la termorregulación del organismo y las quemaduras muy abundantes u otros traumatismos, que pueden producir una pérdida de líquidos y electrolitos de consecuencias mortales (Radostits y col., 2002).

Los principales efectos de las enfermedades cutáneas en los animales son estéticos (animales de exposición) y económicos, debido al rascado y molestias que presenta el animal, que interfieren con el descanso, alimentación y si las lesiones se extienden hasta los labios, se verá afectada la prehensión de los alimentos (Radostits y col., 2002). Una de mayores pérdidas económicas es por daños en el cuero de los animales afectados (Gründer, 2006).

Es muy importante hacer una inspección cuidadosa de la piel en un examen de un animal enfermo ya que esta puede ser indicativa de una amplia gama de alteraciones (Blowey y Weaver, 2003). El estado del manto piloso y la piel son un espejo de la salud de los animales y con esto un dato sumamente importante para reconocer enfermedades (Gründer, 2002).

En la aparición de enfermedades cutáneas, tienen importancia tanto el manto piloso como la pigmentación y desarrollo de la piel, ambos dependientes de la alimentación y el manejo de los animales (Gründer, 2002).

Muchos cambios en la piel son primarios o secundarios a otras patologías, por lo cual es muy importante tenerlas en cuenta para poder asociarlas con las diversas enfermedades (Blowey y Weaver, 2003).

En el caso de las afecciones primarias, causadas por estímulos exógenos directos como parásitos, térmicos, infecciosos o químicos. Al principio las lesiones se limitan a la piel, posteriormente pueden diseminarse y terminar generalizándose. Es importante diagnosticarlas, ya que pueden resultar enmascaradas por infecciones secundarias bacterianas y micóticas, debido a traumas del prurito intenso y por efectos inflamatorios de la obstrucción y ruptura de los conductos de las glándulas accesorias (Jubb y col., 1990).

En cambio las afecciones secundarias a enfermedades de otros órganos o sintomáticas son una expresión externa de una enfermedad primaria localizada en alguna otra parte del organismo. En ambos casos las formas de reacción suelen ser muy parecidos o casi idénticas; lo cual dificulta a la hora de hacer un diagnóstico diferencial. Para esto es importante reconocer afecciones de órganos, distintos de la piel, pero que cursen con una sintomatología parecida (Gründer, 2002; Radostits y col., 2002).

Por su estructura la piel se compone de dos capas. La externa o epidermis, es epitelial mientras que la subyacente, más gruesa es la dermis, de tejido conectivo. Las dos capas forman una masa compacta, que descansa sobre una capa más profunda de tejido conectivo, más laxo, que es el tejido subcutáneo, rico en lípidos y cuya función es relacionar la piel con las estructuras más profundas (fascias, periostio entre otras). En la superficie pueden verse estructuras asociadas, pelos, uñas, cuernos, que también son de origen epidérmico (Geneser, 2006).

FACULTAD DE VETERINARIA - Doc. y Biblioteca

Epidermis

La capa más superficial o epidermis se compone de un estrato interno de células pigmentadas que están en continua renovación, migrando empujadas por células nuevas hacia la superficie externa. Estas células poseen melanina, pigmento imprescindible para la protección de las radiaciones ultravioletas solares. Según se hacen más superficiales, se queratinizan dando lugar al estrato córneo, mueren y forman el estrato escamoso y acaban por desprenderse (Swenson y Reece, 1999).

Dermis

Se encuentra debajo de la epidermis, es una capa de células con abundante colágeno, responsable de su elasticidad. Es un estrato muy vascularizado e inervado, donde ocurre la contínua renovación de células epidérmicas. Contiene los folículos pilosos, que poseen un pequeño haz de fibras musculares, el músculo erector del pelo. Este se inserta bajo el estrato epidérmico y su contracción da como respuesta el movimiento del pelo ante estímulos de frío, sorpresa o miedo (Swenson y Reece, 1999).

Dermatitis

El término dermatitis se refiere a cualquier enfermedad de la piel caracterizada por inflamación, ya sea por causa infecciosa, química, física, alérgica, por patógenos o autoinmune. Básicamente es una inflamación de la dermis que afecta a los vasos sanguíneos y linfáticos, mientras que las capas celulares epidérmicas solo se afectan de forma secundaria (Jubb y col., 1990; Radostits y col., 2002).

El agente causal provoca lesión celular, hasta el grado de llegar a una necrosis, dependiendo del agente responsable, la dermatitis resultante varia en sus manifestaciones. En todos los casos hay un aumento del espesor y de la temperatura en la zona afectada, hay dolor o prurito y el eritema es evidente en la piel no pigmentada (Radostits y col., 2002).

Dentro de las lesiones químicas de la piel podemos diferenciar tres categorías diferentes: las que dependen de una irritación directa, las que resultan de una reactividad alterada o alergia y las debidas a una sensibilidad cutánea, inducida, por la luz solar (fotosensibilización) (Jubb y col., 1990). Esta última, también denomina dermatitis fotodinámica, es consecuencia de la exposición a la luz solar, de animales que se han tornado fotosensibles o hipersensibles (Jubb y col., 1990; Radostits y col., 2002).

FOTOSENSIBILIZACIÓN

La fotosensibilización es una enfermedad causada por la sensibilización de las capas superficiales de la piel poco pigmentada a la luz solar, provocada por agentes fotodinámicos. Los agentes fotodinámicos son sustancias que se activan con la luz y que pueden ingerirse preformados, ser productos de un metabolismo anormal (fotosensibilización por síntesis aberrante del pigmento) o ser productos metabólicos normales acumulados en los tejidos por una excreción deficitaria (fotosensibilización hepatógena) (Radostits y col., 2002).

El término es aplicado a la inflamación de la piel (generalmente no pigmentada) debido a la acción de la luz ultravioleta de longitudes de onda de 290 a 400 nm, sobre compuestos fluorescentes que se han ligado a células dérmicas. En los herbívoros, ante una situación de coléstasis intrahepática o lesión hepatocelular inespecífica severa, es muy común que se produzca. Sin embargo, es posible que se presente en forma leve, sin evidencia macro o microscópica de coléstasis (Jubb y col., 1990).

La fotosensibilización, también conocida como dermatitis solar del bovino, casi siempre es atribuible a la presencia de un factor fotodinámico en el cuerpo del animal, que llega a la piel despigmentada e hipersensible a radiaciones de determinada longitud de onda. Por lo tanto, los casos de quemaduras solares en el bovino se denominan mas correctamente como "reacciones de fotosensibilidad" (Gründer, 2005).

Epidemiología de la enfermedad

La fotosensibilización tiene distribución mundial, afecta a todas las especies y puede provocar la muerte de los animales afectados. La sensibilidad puede variar entre razas, especies o individuos, dependiendo de la cantidad ingerida y del tiempo de exposición al sol. Como se manifiesta más en zonas apigmentadas, las razas más propensas a padecerla, son aquellas que en su pelaje presentan mucho blanco como, Holando, Charolais y Hereford entre otras. Aunque también puede darse en Aberdeen Angus, Limousin y otras (Cano, 2005).

Las condiciones necesarias para que se produzca fotosensibilización son:

- La presencia en el organismo de una sustancia fotosensible, que sea absorbida y llegue a la dermis.
- Presencia de luz, que llegue al organismo animal con determinada longitud de onda para que active la sustancia fotosensible.
- Se requiere permeabilidad en el pigmento cutáneo para la longitud de onda precisa, los fenómenos fotosensibilizantes se pueden dar además en zonas sin pelo, ya que los pigmentos cutáneos actúan como filtros de la luz (Couto, 1989).

Patogenia

En la piel poco pigmentada, al acumularse las sustancias fotodinámicas y ser expuestas a la luz solar, los rayos penetran hasta los tejidos sensibilizados, se libera energía lumínica de estos tejidos, provocando liberación de histamina, irritación intensa, edema tisular y por último se da la necrosis de la piel. Esto produce inflamación, hiperemia, dermatitis, descamación, desfoliación, ulceración y pérdida de la piel por necrosis profunda (Cano, 2005).

La presencia de gangrena seca y el desprendimiento de la piel afectada es frecuente en las fases finales, acompañada de secreciones y ocasionalmente de infecciones bacterianas secundarias, dando a la piel una apariencia acartonada, puede haber opacidad de córnea, costras en la boca, párpados, nariz y orejas (Jubb y col., 1990).

La penetración de los rayos de la luz hasta los tejidos sensibilizados produce muerte celular local y edema tisular. La irritación es intensa debido al edema de la capa inferior de la piel. Pueden verse casos de manifestaciones nerviosas, debido a la disfunción hepática, en el caso de la fotosensibilización hepatógena (Radostits y col., 2002).

Signos clínicos

Clínicamente las fotosensibilizaciones en el ganado son evidentes a la inspección directa. Por lo general comienzan con irritación intensa, el animal se fricciona las partes afectadas con laceración frecuente de la zona. El edema local suele ser intenso y puede producir caída de las orejas, cierre de párpados y narinas, hay disnea y disfagia por la hinchazón de los labios. Precozmente aparece fotofobia y aumento del lagrimeo, con secreción inicialmente acuosa, luego serosa y densa, acompañada de blefarospasmo y tumefacción palpebral. El eritema inicial del hocico se acompaña de fisuras en piel (Radostits y col., 2002).

En casos más avanzados es común el desprendimiento de la piel, restringido a las zonas no pigmentadas o poco pigmentadas expuestas al sol. Las lesiones, son más pronunciadas en el dorso, cara, zonas laterales, mucosas, con demarcación bien definida. Las porciones pigmentadas de la piel son poco afectadas ya que absorben poca luz solar, pudiendo estar ausentes en la superficie ventral (Radostits y col., 2002). En bovinos de color negro la fotosensibilización afecta principalmente los labios vulvares, bordes de los párpados y cornea (Cano, 2005).

Puede existir dolor, hipertermia, irritación, prurito, fotofobia, fiebre, mastitis o pododermatitis, complicadas con infecciones bacterianas secundarias. Todo esto lleva a una disminución en la producción de leche, cojeras y diarreas. Se observa pérdida de brillo y desprendimiento de masas de pelos. Las lesiones cutáneas terminan en necrosis o gangrena. Los animales que cursan una fotosensibilización secundaria severa suelen presentar ictericia, depresión o excitación, temblores y marcha vacilante, probablemente como manifestaciones de una encefalopatía hepática (Babera, 2009).

Pueden producirse signos de shock sistémico en el periodo inicial de la enfermedad debido a la destrucción tisular masiva. Cuando están afectadas las caras laterales de las ubres, las vacas llegan a golpearse y hasta ir a charcas para refrescarse, se resisten a ser ordeñadas, lo que puede agravarse aun mas con mastitis. También puede verse salivación excesiva (Cano, 2005).

Diagnóstico

Se realiza por medio de la inspección directa, historia clínica, estudios toxicológicos de las plantas sospechosas y pruebas de funcionamiento hepático, así como biopsia hepática, son de mucha ayuda en el caso de fotosensibilización hepatógena (Radostits y col., 2002; Kelly, 2002).

El diagnóstico diferencial debe hacerse entre los distintos agentes fotosensibilizantes primarios y secundarios. También con otras dermatitis, cuyas áreas afectadas no tienen relación con las partes despigmentadas o desprovistas de pelos, ni con exposición solar (Schild, 2007).

Tratamiento

Lo primero que debe realizarse es proteger y retirar a los animales afectados de la luz solar directa. Es importante prevenir la ingesta de más material tóxico y el uso de laxantes con el fin de eliminar los principios tóxicos ya ingeridos e inhibir su absorción. Dietas basadas en heno y concentrados, así como otros suplementos, para evitar el uso de forrajes verdes y pastoreo por algunos días, cuando el hígado está afectado (Florio y Florio, 2010).

Como tratamiento local puede ser la administración de antiinflamatorios no esteroideos, corticosteroides o antihistamínicos por vía parenteral. El empleo de regeneradores hepáticos son de ayuda en los casos de fotosensibilización secundaria. Se recomienda mantener a los animales afectados en reposo. Pueden utilizarse antibióticos, para prevenir la septicemia (Radostits y col., 2002).

Cuando la fotosensibilización es de tipo primario debe cambiarse el alimento, si no es posible se debe mezclar el alimento problema con alimento sano para diluir el primero. Se deberá investigar la existencia de plantas causantes de fotosensibilización primaria o de plantas hepatotóxicas que pudieren ser causa de fotosensibilización secundaria (Babera, 2009).

Algunos estudios plantean el uso de una solución de *Rhizophora mangle L.* (mangle rojo) para recuperar la piel dañada de bovinos intoxicados de forma natural por *Lantana camara*, por su poder antiséptico y cicatrizante. Se demuestra su utilización en heridas en las cuales se aprecia una aceleración del proceso de cicatrización y la acción antimicrobiana de esta solución (Figueredo y Vega, 2004).

Retirar los animales de los potreros donde apareció el cuadro, colocarlos en la sombra y con abundante agua. Mantener al ganado pastoreando en praderas bien implantadas con gramíneas y leguminosas, evitando el brote de plantas fotodinámicas. Se debe impedir que animales jóvenes o ganado nuevo en el establecimiento, ingieran estas plantas (Schild, 2007).

Control y Prevención

Como medida de prevención, es importante controlar la presencia de plantas fotosensibilizantes, el crecimiento de hongos y la presencia de materia muerta. Retirar árboles caídos en temporales y podas, como en el caso del *Myoporum laetum,* cuya ingestión en estado pre marchitado predispone a que los animales se intoxiquen (Jerrett y Chinnock, 1983; Méndez, 1993).

Es importante que tengan buena oferta forrajera, de esta manera los animales naturalmente evitarán ingerir plantas o malezas tóxicas. Los animales se afectan principalmente en primavera – verano, por lo que se recomienda tener cuidado en esta época. Es importante que cuenten con buena sombra y agua en los piquetes. Otra medida de control que puede aplicarse, es el pastoreo con especies más resistentes previo al ingreso de animales susceptibles, siempre y cuando la carga de plantas no sea demasiado alta (Caspe y col., 2008).

TIPOS DE FOTOSENSIBILIZACIÓN

Se describen tres tipos de fotosensibilización: primaria, secundaria o hepatógena y por metabolismo aberrante de porfirinas. El origen de las fotosensibilizaciones puede ser endógeno o exógeno. Es decir, que puede estar en el propio organismo (como la porfiria o la filoeritrina derivada de la clorofila) o fuera del organismo, por sustancias fotosensibilizantes de medicamentos o vegetales (Couto, 1989).

Fotosensibilización primaria

La fotosensibilización primaria se produce cuando el agente fotodinámico se absorbe a través de la piel o del tracto gastrointestinal, sin alteraciones y alcanza la piel en su forma "natural" (Manual Merck, 2007).

CULTAD DE VETERINARIA - y Biblioteca

La fotosensibilización debida a la exposición de agentes fotodinámicos exógenos, aparece habitualmente cuando la planta se encuentra en etapa de rápido crecimiento y luego de la ingestión de grandes cantidades. Los animales se afectan 4 ó 5 días después de haber entrado a la pastura y dejan de aparecer nuevos casos a los pocos días de retirados los animales. Todas las especies animales resultan afectadas (bovinos, equinos, ovinos entre otros), aunque la susceptibilidad es variable entre las diferentes especies e incluso entre individuos de una misma especie (Radostits y col., 2002).

Generalmente el agente fotodinámico es ingerido directamente con los alimentos, no es destruido por procesos digestivos ni inactivado y excretado vía hepática, alcanzando la piel mediante la circulación general. Como ejemplos están las fotosensibilizaciones causadas por consumo de hierba de San Juan (*Hypericum perforatum*) y por trigo sarraceno (*Fagopyrum esculentum*), cuyos agentes fotodinámicos son la hipericina y la fagopirina respectivamente (Humphreys, 1990; Radostits y col., 2002)

Las principales especies vegetales causantes de fotosensibilidad primaria en Argentina son *Ammi majus, Ammi viznaga* y *Alternanthera philoxeroides* (Odriozola, 2005). En Brasil *A. majus* en bovinos (Méndez y col., 1991) y *Froelichia humboldtiana* en equinos y rumiantes (Pimentel y col., 2007). En Uruguay están diagnosticadas *A. majus* en bovinos (Riet Alvariza, 1975) y *A. philoxeroides* (gamba rusa) como sospechosa (Carrera comunicación personal, 2009).

Algunos agentes fotodinámicos pueden también producirse en el organismo cuando se ingieren sus precursores, en su mayoría son medicamentos. El mejor ejemplo era la fenotiazina, prohibida en nuestro país. Era utilizada como antiparasitario, el sulfóxido de fenotiazina era agente inductor de fotosensibilización tipo I. Su uso está prohibido en nuestro país (Garner, 1970).

También ocurre este tipo de fotosensibilización cuando el agente fotodinámico contacta directamente con la piel (dermatitis por fitofotocontacto). Se observa cuando los animales pastan en praderas donde abundan estas plantas y el simple contacto de la cara, nariz o miembros con la planta, produce dermatitis (Radostits y col., 2002).

Fotosensibilización secundaria o hepatógena

Es la más importante en rumiantes. La sustancia fotosensibilizante es la filoeritrina, producto final del metabolismo de la clorofila, normalmente eliminada por bilis. Se produce por daño del parénquima hepático que incapacita la inactivación o conjugación del agente fotodinámico. Puede ocurrir también por coléstasis con repleción biliar e inadecuada excreción. En estos casos la filoeritrina se acumula en el organismo y piel, aumentando la sensibilidad a la luz (Jubb y col., 1990; Radostits y col., 2002).

Aunque la fotosensibilización hepatógena es más frecuente en animales que pastorean pastos verdes, puede aparecer en animales alimentados exclusivamente con heno u otros piensos almacenados, así como en animales expuestos a productos químicos hepatotóxicos, como el tetracloruro de carbono (Jubb y col., 1990; Radostits y col., 2002).

Las causas de lesión hepática pueden ser de origen infeccioso, parasitario o tóxico. Entre estas últimas podemos mencionar la esporidesmina, toxina del hongo *Pithomyces chartarum,* varias especies de *Senecio, Echium plantagineum* (flor morada), *Heliotropium elongatum* (cola de alacrán), *Crotalaria* spp, *Lantana camara* y algas verde-azuladas (Babera, 2009).

En Uruguay se han diagnosticado cuadros de fotosensibilización hepatógena por hongos *Pithomyces chartarum* (Riet Alvariza y Díaz, 1974; Riet Alvariza y col., 2000) y *Aspergillus flavus* (Lafluf y col., 1989) ambos en bovinos. También por plantas, *Echium plantagineum* (Riet Alvariza y col., 1977), *Senecio brasiliensis* (Podestá y col., 1977), *Erechtites hieracifolia* (Riet-Correa y col., 1996), *Myoporum laetum* (Riet-Correa y col., 1987; García y Santos y col., 2008), *Lantana camara* en bovinos y ovinos (Riet-Correa y col., 1996) y *Lythrum hissopifolia* (Capelli y col., 2007) en bovinos.

Porfiria eritropoyética (diente rosa)

La porfiria eritropoyética es una enfermedad congénita del ganado vacuno, la cual se produce como resultado de una deficiencia de la enzima uroporfirinógeno III cosintetasa. Los signos más relevantes son retraso del crecimiento, decoloración de dientes y orina, palidez de mucosas y fotodermatitis. Estos signos varían en función de la edad de los animales. Es una enfermedad poco frecuente y hereditaria. El diagnostico se hace por fluoresceína ultravioleta (UVA) de los dientes. Como tratamiento se recomienda la estabulación para el ganado afectado (Blowey y Weaver, 2003).

Fotosensibilización de origen incierto

Suelen ocurrir cuadros de fotosensibilización cuya etiopatogenia es aún desconocida, dado que en ocasiones se hallan evidencias de daño hepato-biliar y en otras no existe certeza de ello, por lo tanto no podríamos definirla como fotosensibilización primaria o secundaria (Radostits y col., 2002).

Dentro de este tipo se encuentra la fotosensibilización producida por especies del género *Erodium*, al cual pertenece el alfilerillo (*E. cicutarium*). También la llamada "trefoil dermatitis", "dermatitis del trébol" o "trifoliosis", causada por el consumo de tréboles (*Trifolium* spp.). La afección ha sido diagnosticada también debido al consumo de alfalfa (*Medicago sativa*) dañada por inundación, aunque también por plantas aparentemente sanas (Radostits y col., 2002).

La trifoliosis, enfermedad esporádica, afecta a rumiantes, equinos y suinos. La llamada "fotosensibilización primaveral" tiene connotaciones similares a la anterior. Se trata de cuadros de fotosensibilización que ocurren al pastorear el ganado en praderas formadas por plantas jóvenes –generalmente en rápido crecimiento primaveral- de distintas plantas forrajeras, ordinariamente sanas. La demostración de que algunas de ellas son ricas en saponinas que inducen colangiopatía ha abierto claras posibilidades a la explicación racional de tales fenómenos (Humphreys, 1990).

Otros cuadros de Fotosensibilización

Existe abundante bibliografía citando numerosas plantas y hongos, supuestos responsables de cuadros de fotosensibilización, en donde no se llega claramente a la identificación del agente etiológico (Galitzer y Oehme, 1978; Casteel y col., 1991; Witte y col., 1992; Costa da Motta y col., 2000; Radostits y col., 2002).

Setaria spp. y *Dactylis glomerata* han sido asociadas a un cuadro de fotosensibilización hepatógena en ganado vacuno (Witte y Curry, 1993). *S. italica*, es reconocida como una planta fotosensibilizante de etiología incierta (Galitzer y Oehme, 1978). Esta especie también es nombrada como tóxica para equinos, ocasionando más bien un trauma físico en el tracto gastrointestinal, sobre todo a nivel de la boca, donde produce grandes ulceraciones. En ocasiones a nivel de la piel por contacto físico con la planta (Martinson y col., 2007).

El género *Setaria* está identificado dentro de los que poseen elevada concentración de oxalatos. *Setaria sphacelata* ha sido diagnosticada como la especie causante de un brote de intoxicación por oxalatos en ganado en pastoreo. Esta planta contiene en su composición un 6.9% de oxalatos, conocidos por su poder nefrotóxico (Seawright y col., 1970).

No se encontró bibliografía sobre toxicidad de *Digitaria sanguinalis* en animales. Sin embargo, se ha reportado a esta especie vegetal como causante de dermatitis por contacto en humanos (Henderson y DesGroseilliers, 1984).

CLASIFICACIÓN BOTÁNICA DE *Setaria geniculata* Y *Digitaria sanguinalis*

Setaria geniculata

Nombre vulgar: cola de zorra, plumerillo, paitén. Es una planta perenne, cespitosa, con rizomas cortos, nudosos y ramificados (Figura 1). Las cañas son decumbentes o erguidas de unos 35 cm de altura. Sus hojas verdes claras, tienen vainas glabras, rectas; láminas estrechamente lineales, de 8-10 cm de largo por 4-8 mm de ancho.

La panoja es delgada, cilíndrica, densa de 3-7 cm de ápice obtuso; espiguillas elípticas de 2-3 mm de largo, protegidas comúnmente por 6-8 sétulas persistentes, amarillas o purpúreas, con 3 glumas glabras. Se encuentra en América tropical, llegando hasta Chile, Argentina y Uruguay. Crece en suelos francos, húmedos o secos.

Se propaga por semillas y rizomas, vegeta desde fines de primavera, floración primavero-estival. Es maleza de céspedes de campos de deporte, parques, jardines, rastrojos de lino y trigo, alfalfares, montes frutales, cultivos de papa entre otros. Puede adquirir carácter invasor en campos poco cultivados (Marzzoca y col., 1987).

Figura 1: *Setaria geniculata*

Digitaria sanguinalis

Nombre vulgar: Pata de gallo, pasto chato, pasto de cuaresma, pasto blanco. Es una hierba anual, generalmente con tintes rojizos purpúreos, forma matas de hasta 1,20 m de diámetro y unos 15-50 cm de altura. Presenta tallos cundidores, decumbentes, radicantes y ramificados, de 30-60 cm de largo; vainas y parte inferior de las láminas ásperas; planas, verdes o algo rojizo purpúreas; racimos espiciformes, generalmente digitados en números de 3-6, de 5-15 cm de largo; espiguillas lanceoladas, pilosas, de 3 mm de largo por 1 mm de ancho, moreno rojizo o purpurinas, raquis triangular, con la segunda gluma más corta que las glumelas (Figura 2).

Presente en Europa y en América (Argentina, Uruguay). Crece en suelos fértiles, salinos, alcalinos, húmedos, arenosos. Se propaga por semillas. Vegeta en primavera, florece y fructifica en verano y principio de otoño. Es buena forrajera aunque dura poco tiempo. Maleza frecuente en rastrojos de trigo, lino y en cultivos de girasol, sorgo, maíz y alfalfares. Comúnmente observarla en huertas, montes frutales y céspedes de parques y jardines. Sus semillas se usan como alimenticias en algunos países europeos. Puede contener en ciertas épocas glucósidos cianogenéticos (Marzzoca y col., 1987).

Figura 2: *Digitaria sanguinalis*

OBJETIVOS

OBJETIVO GENERAL

- Contribuir al conocimiento de plantas tóxicas para bovinos, en el Uruguay.

OBJETIVOS ESPECÍFICOS

- Describir epidemiológicamente un brote natural de fotosensibilización en terneros, ocurrido en el departamento de Florida (Cerro Colorado).
- Caracterizar el cuadro clínico de la fotosensibilización espontánea en terneros.
- Identificar por intoxicación experimental la planta causante del brote natural de fotosensibilización.

HIPÓTESIS

1. *Setaria geniculata* es la planta responsable de la fotosensibilización natural en terneros.

2. *Digitaria sanguinalis* es la planta responsable de la fotosensibilización natural en terneros.

FACULTAD DE VETERINARIA - Depto. Doc. y Biblioteca

MATERIALES Y MÉTODOS

Estudio del brote Espontáneo

El brote natural de fotosensibilización en terneros ocurrió en el Centro de Investigación y Experimentación "Dr. Alejandro Gallinal" en Cerro Colorado departamento de Florida – Uruguay Km. 140 - Ruta 7. Tel.: (598) 0318 2023 ciedag@sul.org.uy.

El estudio del brote se hizo mediante visita al establecimiento el día 3 de marzo de 2009, con el Área de Toxicología y los Veterinarios del Secretariado Uruguayo de Lanas (SUL), Dr. Daniel Castells y Dr. Jorge Bonino.

Los animales afectados eran terneros machos, nacidos en el establecimiento, raza Hereford y cruzas, destetados a mediados de febrero precozmente con cuatro meses de edad. Fueron agrupados en 3 lotes de 55 – 60 terneros aproximadamente y colocados en 3 potreros de campo natural diferentes. Todos los animales recibieron la misma ración de destete precoz con 16% de proteína.

El primer lote estaba conformado por 50 terneros, de los cuales se identificaron 18 con alteraciones clínicas moderadas de fotosensibilización. El segundo lote, estaba integrado por 59 terneros, presentando 11 animales signos clínicos más leves que los anteriores. Un tercer lote de 55 terneros no presentó animales afectados.

Se recorrieron los potreros en donde estaban los terneros de destete precoz, en búsqueda de plantas fotosensibilizantes y hepatotóxicas, así como de materia muerta de pradera. Los dos potreros en los cuales se encontraban los animales afectados tenían en común la presencia de dos plantas muy abundantes (*Setaria* spp. y *Digitaria* spp.), en cambio en el potrero donde no hubo casos clínicos, no se encontraron estas plantas.

Luego de recorrer los potreros, se llevaron los animales a las mangas, para poder observarlos más de cerca y así evaluar las lesiones que presentaban los mismos. Se observaron lesiones moderadas de fotosensibilización con dermatitis, eritemas, edemas, costras, úlceras, fotofobia, principalmente en las zonas de cabeza y cruz.

Se tomaron muestras de sangre para hemograma completo y funcional hepático, que fueron enviadas al Laboratorio de Análisis Clínicos de la Facultad de Veterinaria. Las muestras para estos análisis fueron de seis terneros, dos estaban clínicamente sanos, dos presentaban pocas lesiones y los dos restantes estaban más afectados.

Se tomaron ejemplares de plantas predominantes para posterior identificación botánica y muestras de materia muerta para conteo de esporas del hongo *Pithomyces chartarum* para ser realizado en Laboratorio de Toxicología de la Facultad de Veterinaria. Se tomó muestra de la ración de destete precoz que consumían todos los terneros (de los lotes afectados y de los no afectados) para análisis de micotoxinas, enviada al Laboratorio de Toxicología del DI.LA.VE. Miguel C. Rubino.

Mientras se clasificaban las plantas dominantes de los géneros *Setaria* y *Digitaria*, se estableció un diseño experimental que permitiera saber si alguna de estas dos plantas, las más abundantes en ambos potreros problema, eran responsables del brote de fotosensibilización.

Diseño experimental

El ensayo comenzó el día jueves 26 de marzo del 2009 en el mismo establecimiento donde ocurriera el brote espontáneo de la enfermedad. Para el mismo se utilizaron seis terneros machos, raza Hereford, clínicamente sanos, de aproximadamente 90 -110 kg. de peso vivo, dosificados con Ivermectina (Bovinos: 200 mcg de ivermectina por kg de p/v) y Closantel (Bovinos: Inyectable 5 mg/kg), pesados, examinados clínicamente, a los que se les extrajo sangre de la yugular para hemograma completo y funcional hepático previo al inicio del experimento. Los mismos fueron elegidos del lote de terneros, que estaban en un potrero en el cual no había ningún enfermo clínico.

La elección de los animales utilizados en el ensayo fue realizada en forma aleatoria, teniendo en cuenta de que estos estuvieran sanos, fueran parejos en tamaño y estado corporal y que su pelaje tuviera zonas despigmentada, para que se pudieran manifestar los signos clínicos. En las tablas 1 y 2 se presentan las identificaciones y los pesos corporales de los terneros que recibieran *S. geniculata* y *D. sanguinalis* respectivamente.

Cuadro 1. Peso de los animales con caravana verde, grupo que recibió *Setaria geniculata.*

Numero de caravana	*Peso en Kg*
1898	108
2849	105
2850	108

Cuadro 2. Peso de los animales con caravana roja, grupo que recibió *Digitaria sanguinalis.*

Numero de caravana	*Peso en Kg*
1045	90
1048	86
1044	90

29360

Los seis animales fueron colocados en dos piquetes (Figura 3), de 1.250 m^2 (1/8Há) cada uno, con sombra y agua *ad libitum*. Tres terneros identificados con caravana verde, recibieron diariamente (Figura 4) 10 kg. de *Setaria geniculata* y los otros tres con caravana roja, (Figura 5) 10 kg. de *Digitaria sanguinalis*, en 3 comidas: 7.30, 12.30 y 17.00 horas.

Para que la ingesta fuera específica de la planta problema, se cortaron con bordeadora (Figura 6 y 7) cada 3 días y se almacenaron en cámara frigorífica (Figura 8 y 9) para que no perdieran frescura y palatabilidad.

Figura 3: Terneros experimentales en piquetes separados para recibir las dos plantas

Figura 4: Los terneros con caravana verde, grupo que recibió *Setaria geniculata*

Figura 5: Los terneros con caravana roja, grupo que recibió *Digitaria sanguinalis.*

Fig. 6

Fig. 7

Figuras 6 y 7: Corte de las plantas con bordeadora y almacenamiento para su traslado en bolsas de plastillera.

Fig. 8



Fig. 9

Figuras 8 y 9: Conservación de las plantas en cámara frigorífica.

Además ambos lotes eran suplementados con 3 kg. de ración comercial (1.5 kg. pelleteada de cáscara de soja y 1.5 molida con 16% de proteína bruta) a las 8.00 y 13.00 horas (Figuras 10 y 11). Este suplemento se les venía dando con anterioridad a la aparición de los signos clínicos del brote natural. Los terneros del lote al que pertenecían los animales experimentales, recibieron la misma ración y pastorearon campo natural, oficiando de grupo control de este ensayo.



Figuras 10 y 11: Suministro de la ración a los animales experimentales.

Se realizaron exámenes clínicos de los terneros semanalmente, observando el estado general de los mismos, mucosas, piel y subcutáneo, actitudes, posturas, marcha, se registraron temperatura corporal, frecuencia cardíaca, frecuencia respiratoria y movimientos ruminales.

También se recolectó materia fecal en la primera semana del experimento (figura 12), para ver la eficacia del tratamiento antiparasitario previo al inicio. Este estudio se realizó en el Departamento de Parasitología de la Facultad de Veterinaria. El análisis solicitado fue para detectar la presencia de fasciola hepática por la técnica de Happich & Boray.

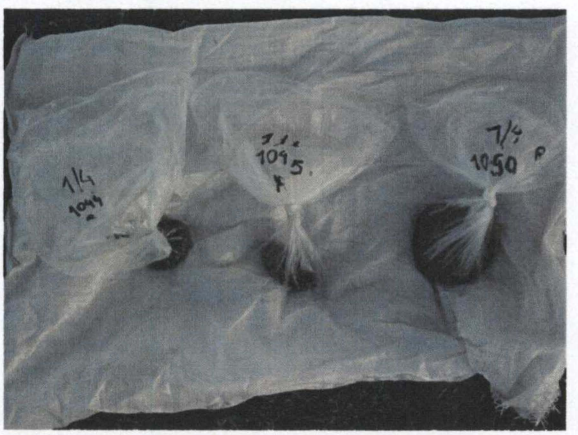

Figura 12: Colecta de materia fecal para detección de Fasciola hepática

RESULTADOS

Estudio del brote natural

En la visita al predio, al recorrer los potreros donde apareciera el problema, no se constató presencia de plantas fotosensibilizantes primarias ni hepatógenas conocidas en nuestro país. En la escasa materia muerta obtenida para el conteo de esporas del hongo *Pithomyces chartarum*, el análisis resultó negativo. En la ración de los terneros no se detectaron niveles de aflatoxinas.

Las plantas dominantes en el potrero fueron identificadas botánicamente como *Setaria geniculata* y *Digitaria sanguinalis* (Figura 13) por el Ing. Agr. Daniel Formoso (SUL).

Figura 13: Presencia de *S. geniculata* y *D. sanguinalis* en uno de los potreros donde se encontraban los animales intoxicados.

Luego de realizar un cuidadoso examen clínico de los animales afectados se diagnostica el cuadro observado como de fotosensibilización, ya que se observaron lesiones de eritema, edema, costras en cabeza y cruz principalmente (Figura 14). De los 29 animales afectados, 12 mostraron lesiones más acentuadas y 17 presentaron lesiones más leves.

Los hemogramas y funcionales hepáticos dieron valores normales en los seis animales, por lo que se descartó un origen hepatotóxico.

El manejo y tratamiento instaurado por el Dr. Castells fue retirar los animales de los potreros a otros potreros que tuvieran sombra a disposición y abundante agua y aplicar azul de metileno en las lesiones. Con este tratamiento la recuperación de los animales se observó en un periodo de 15 a 20 días (Figura 15 y 16).

CULTAD DE VETERINARIA · c. y Biblioteca

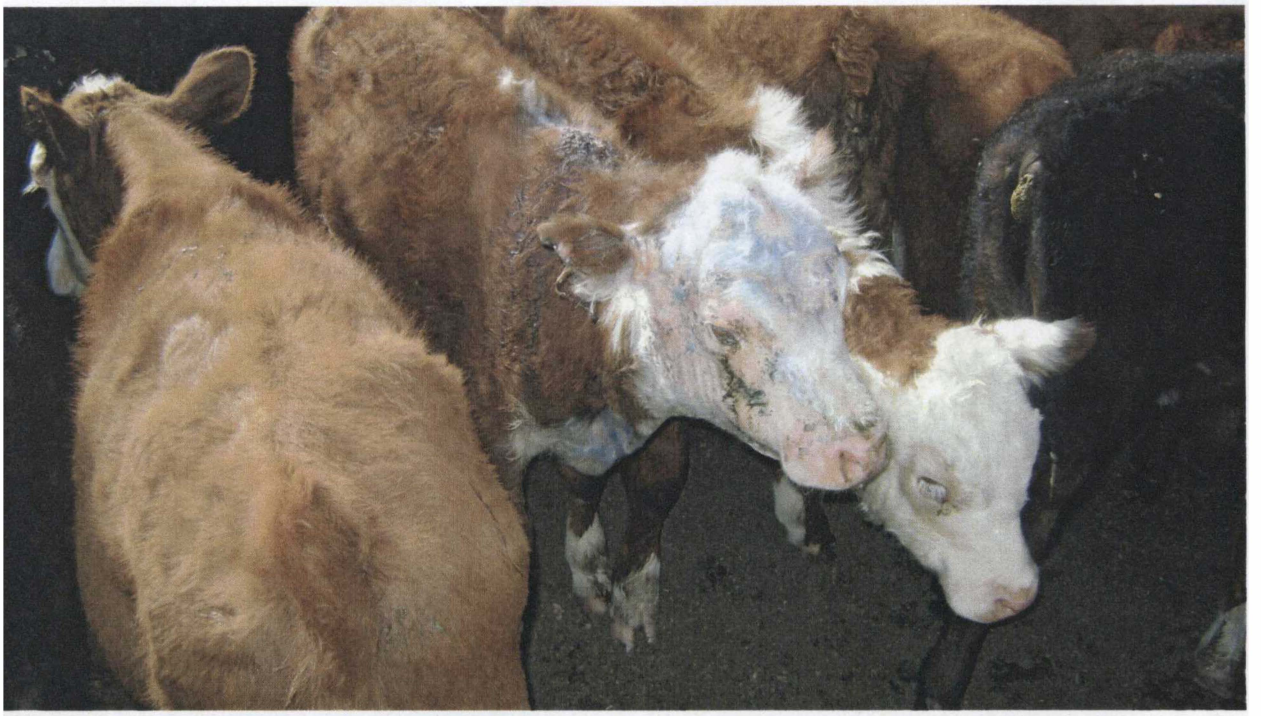

Figura 14: Lesiones de fotosensibilización en uno de los terneros más afectados del lote.

Figura 15: Animales enfermos, tratados con azul de metileno.

Figura 16: Uno de los terneros más afectados, evidenciando importante mejoría, días después del tratamiento.

Ensayo experimental

Las observaciones clínicas más relevantes fueron en uno de los terneros del grupo que consumía *Setaria geniculata,* el cual presentó corrimiento ocular y nasal, aumentando el mismo a medida que pasaban los días (Figura 17). También se pudo ver eritema y ulceración en la zona del morro.



Figura 17: Presencia de corrimiento ocular y nasal en ternero experimental que recibía *S. geniculata*.

En los terneros que recibieron *Digitaria sanguinalis,* se observó que permanecían más tiempo echados, pero no manifestaron anorexia, corrimientos o alteraciones en la piel.

El resultado de Happich & Boray de los animales experimentales fue negativo. Los análisis de hemogramas y funcionales hepáticos dieron valores normales. Los exámenes objetivos generales realizados a todos los animales fueron todos normales. Las ganancias de peso fueron las esperadas en ese lapso de tiempo, similares a las del resto del lote de terneros de la misma edad. El mismo fue de mas om menos 8 kg en el tiempo que duro el ensayo.

A los 20 días de comenzado el ensayo, se disminuyó la cantidad de planta administrada de 30 a 20 kg, porque comenzaron a dejar plantas en los comederos. El consumo de ración se mantuvo normal.

A los 25 días de haber comenzado con el ensayo experimental, el mismo se dio por culminado, debido a que los animales no presentaron ningún signo clínico evidente de fotosensibilización. Se juntaron con el resto del lote que habían permanecido en un potrero de campo natural y se mantuvieron identificados para continuar la observación de los mismos durante una semana más.

DISCUSIÓN

Los resultados obtenidos en el ensayo no pudieron demostrar ninguna de las dos hipótesis planteadas. Según Casteel y col. (1991) los agentes etiológicos fotosensibilizantes rara vez son comprobados experimentalmente a partir de las plantas sospechosas.

Existe abundante bibliografía citando numerosas plantas y hongos, supuestos responsables de cuadros de fotosensibilización, que son clasificados como de origen incierto, en donde no se llega claramente a la identificación del agente etiológico (Galitzer y Oehme, 1978; Casteel y col., 1991; Witte y col., 1992; Motta y col., 2000; Radostits y col., 2002).

Las fotosensibilizaciones de patogénesis incierta son frecuentes en los bovinos, pero su ocurrencia transitoria y esporádica, sumado a la dificultad de reproducir experimentalmente las condiciones de estas intoxicaciones, impiden llevar a cabo procedimientos de investigación que permitan esclarecer las mismas (Casteel y col., 1991).

No se encontraron plantas, hongos o micotoxinas responsables de cuadros de fotosensibilización hepatógena diagnosticados en nuestro país (Riet Alvariza y Díaz, 1974; Podesta y col., 1977; Riet Alvariza y col, 1977; Riet-Correa y col., 1987; Lafluf y col., 1989; Riet-Correa y col, 1996; Riet Alvariza y col., 2000; Capelli y col., 2007; García y Santos y col., 2008). Los valores enzimáticos hepáticos de los animales afectados naturalmente fueron normales, lo que permite concluir que el brote espontáneo de fotosensibilización en terneros, no fue secundario a un daño hepático.

En Brasil, Costa de Motta y col., (2000), describen brotes de fotosensibilización hepatógena, en diferentes pasturas, *Cynodon dactylon*, *Paspalum* spp, *Echinochloa cruzgalis, Lolium multiflorum, Lotus corniculatum* y *Avena sativa* entre otras. Se han aislado en estos brotes, hongos como *Periconia minutissima* y *Chaetomium* spp.

También se descartaron la ingesta o contacto de plantas tóxicas que ocasionan fotosensibilización primaria *Ammi* spp., (Riet Alvariza y col., 1975) o la planta sospechosa *Alternanthera philloxeroides* (Carrera, comunicación personal, 2009), por no estar presentes en ninguno de los potreros donde aparecieron los enfermos.

Las variaciones ambientales y climáticas y el efecto año, influyen en las pasturas implantadas en las praderas. Cuando ocurrió el brote, las plantas estaban en pleno crecimiento; al momento del experimento (quince días de diagnosticado el cuadro), ya estaban comenzando la fructificación. Esto podría haber variado los principios activos o la presencia de toxinas fúngicas. Las variaciones de toxicidad, la dosis tóxica y el período de ingesta, pueden ser factores que influyen en las intoxicaciones de acuerdo a la bibliografía estudiada (Riet-Correa y col., 1993; Villar, 2007).

Los cuadros de fotosensibilización se describen en épocas de elevada radiación solar, primavera y verano (Jubb y col., 1990). El ensayo se realizó luego de un verano extremadamente seco y largo, a principios de un otoño lluvioso y los días que duró el mismo fueron en su mayoría nublados y lluviosos.

La trifoliosis de primavera en pasturas verdes exuberantes (Radostits y col., 2002), fue descartada en este brote porque las pasturas eran gramíneas nativas no asociadas a este problema.

Los factores climáticos adversos, favorecen el crecimiento de malezas y hongos que pueden ser perjudiciales para animales que están en mal estado. Los terneros afectados de fotosensibilización, habían sido destetados precozmente con cuatro meses de edad, ante la sequía prolongada que padecía el país, más particularmente en esa zona (Castells, comunicación personal, 2009).

Los brotes de fotosensibilización en bovinos descriptos por Casteel y col. (1991) también fueron observados en otoños lluviosos. Estos autores sugieren que en la etiología de la enfermedad estarían involucradas micototoxinas producidas por los géneros de hongos *Myrothecium*, *Alternaria* y *Rhizoctonia,* en pasturas de trébol rojo.

Alternaria, produce una micotoxina denominada alternariol, de acción fotosensibilizante (DiCosmo y Straus, 1984). En casos de fotosensibilización hepatógena estudiados recientemente en el Área de Toxicología, asociados al consumo de diversas gramíneas, el hongo mayoritariamente aislado también ha sido *Alternaria* (Garcia y Santos comunicación personal, 2011). No se hicieron estudios micológicos de las plantas de *Setaria* ni de *Digitaria*.

Existen reportes de que *Digitaria sanguinalis* podría ser causante de dermatitis por contacto en humanos (Henderson y DesGroseilliers, 1984), Es importante destacar que uno de los funcionarios que colaboró en la recolección de esta planta, presentó irritación y dermatitis alérgica a nivel de antebrazo. Se atribuyó al contacto con las mismas.

Setaria es un género que presenta especies con elevada concentración de oxalatos, como *S. sphacelata,* especie responsable de un brote nefrotóxico en ganado de pastoreo. La misma posee en su composición un 6.9% de oxalatos (Seawright y col., 1970). En equinos esta misma especie, provocaría trauma físico del tracto gastrointestinal, sobre todo a nivel de la boca, produciendo grandes ulceraciones y en ocasiones a nivel de la piel (Martinson y col., 2007).

Setaria sp y *Dactylis glomerata* han sido asociadas a un cuadro de fotosensibilización hepatógena en ganado vacuno (Witte y Curry, 1993). *Setaria italica*, sin embargo, es reconocida como una planta que produce fotosensibilización de etiología incierta (Galitzer y Oehme, 1978).

En el brote estudiado, los animales probablemente consumían ambas plantas predominantes, *Setaria geniculata* y *Digitaria sanguinalis,* podría haber sido un efecto sinérgico entre las dos el causante del cuadro. Pero el diseño experimental no fue realizado para esta supuesta hipótesis.

Muchas plantas han sido incriminadas como fotosensibilizantes para el ganado, hasta forrajes inocuos, son esporádicamente asociados a estos brotes, en ciertas épocas del año o en condiciones ambientales inusuales. Es necesaria la investigación sobre la toxicidad, la vigilancia y la presentación de reportes que proporcionen detalles de la patogénesis incierta de estos casos (Casteel y col., 1991). Esto motivó la presentación de los resultados obtenidos en el ensayo.

CONCLUSIONES

El brote de fotosensibilización en terneros estudiado en el Centro de Investigación y Experimentación "Dr. Alejandro Gallinal", fue considerado de etiología incierta.

En las condiciones experimentales de este trabajo, *Setaria geniculata* y *Digitaria sanguinalis* no resultaron tóxicas.

FACULTAD DE VETERINARIA - Depto. Doc. y Biblioteca

REFERENCIAS BIBLIOGRÁFICAS

1) Armién A.G., Tokarnia C.H., Vargas Peoxoto P. y Frese K. (2007). Spontaneous and experimental glyprotein storage disease of Goats Induced by *Ipomoea carnea* subesp fistulosa (Convolvulaceae). Veterinary Pathology. 44:170-184.

2) Arrospide J., Lorenzelli J. y Monteverde J. (2010). Determinación de la toxicidad de *Senecio madagascariensis* para bovinos. Tesis de grado. Facultad de Veterinaria. Universidad de la República. 45p.

3) Avendaño, S. y J.S. Flores. (1999). Registro de plantas tóxicas para ganado en el estado de Veracruz. Revista Veterinaria México 30(1): 79-94.

4) Babera G. (2009). El pelaje del bovino y su importancia en la producción. Disponible en: www.produccion-animal.com.ar. Fecha de consulta: 04/12/2011.

5) Bal H. S (1999). La piel. En: Swenson M. J., Reece W. O. Fisiología de los animales domésticos de Dukes. 2ª ed. México, Uteha – Noriega. p 616 – 628.

6) Blowey, R.W.; Weaver, A.D. (2006). Atlas en color de enfermedades y trastornos del ganado vacuno. 2ª. ed. Madrid, Elsevier. 223 p.

7) Button C., Paynter D. I., Shiel M. J., Colson A. R., Paterson P. J., Lyford R. L. (1987). Crystal- associated cholangiohepatopathy and photosensitization in lambs. Australian Veterinary Journal, 64 (6): 176-180.

8) Cano J. P (2005). Fotosensibilización. Disponible en: www. Fmvz.unam.mx/fmvz/ Fecha de consulta: 20/12/2011.

9) Capelli A., Pereira R., Dominguez R., Arago S., Pérez W., Alonso E. y García y Santos C. (2007). Brote de fotosensibilización hepatógena en bovinos en Rocha.V Jornadas Técnicas de Veterinaria. Facultad de Veterinaria, Montevideo, Uruguay. p169.

10) Caspe S. G., Bendersky D., Barbera P. (2008). Plantas tóxicas de la provincia de Corrientes. Disponible en http://www.inta.gov.ar/mercedes/info/SeriesTecnicas/43/N%C2%BA%2043%20Planta.pdf Fecha de consulta: 05/11/2011.

11) Casteel S. W., Weaver A. D., Mills L., Pace L. W., Rottinghaus G. E., Smith K. (1991). Photosensitization outbreak in Shorthorn calves in Missouri. Journal of Veterinary Diagnostic Investigation 3: 180-182.

12) Couto R.J. (1989). Tóxicos y metabolismo de las porfirinas. Fotosensibilizaciones producidas por plantas. Fotosensibilizaciones

producidas por hongos. En: Couto, R.J. Toxicología Veterinaria, 2ª ed, Mallorca, Salvat. 305 – 314p.

13) Costa da Motta A., Riet-Correa Rivero G., Schild A., Riet- Correa F., Méndez M. C., Ferreira J. L., (2000). Fotossensibilização hepatógena em bovinos no sul do Rio Grande do Sul. Ciência Rural 30: 143-149.

14) DiCosmo F., Straus N. A (1984). Alternariol, a dibenzopyrone mycotoxin of Alternaria spp., is a new photosensitizing and DNA cross- linking agent. Experientia 41: 1188-1190.

15) Dyce K.M., Sack W.O., Wensing C.J.G. (2007). Anatomía veterinaria. 3ª. ed. México, Manual Moderno. 920 p.

16) Figueredo J. M., Vega E (2004).Tratamiento de la dermatitis fotodinámica provocada por *lantana cámara.* Revista de Salud Animal 26 (2): 121-123.

17) Florio, S. y Florio, J. (2010) Algunas Plantas Tóxicas para el Ganado Bovino. Producción y negocio. Disponible en: http://www.produccionynegocio.com/edicion_22/plantas_toxicas.htm. Fecha de consulta: 27/06/2011.

18) Galitzer S. J., Oehme F. W. (1978). Photosensitization: literature review. Veterinary Science communicatians 2: 217- 230.

19) Gallo, G. G. (1987) Plantas tóxicas para el Ganado en el cono sur de América. 2ª ed. Buenos Aires, Hemisferio Sur. 213 p.

20) García y Santos C., Pérez W., Capelli A. y Rivero R. (2008). Intoxicación espontánea por *Myoporum laetum* en bovinos de Uruguay. Veterinaria, (Montevideo) 43(169): 25-29.

21) Garner R. J., Papworth D. S. (1970) Toxicología Veterinaria. 3ª ed. Zaragoza, Acribia. 470p.

22) Geneser F. (2006). Piel. En: Geneser, F. Histología: Sobre bases biomoleculares. 3ª ed. Buenos Aires, Médica Panamericana. p. 465-533.

23) Gründer H.D. (2005). Reacciones de Fotosensibilizacion. En: Medicina interna y cirugía del bovino Dirksen, G.; Gründer, H.D.; Stöber, M. 4ª. ed. Buenos Aires, Inter-médica. 82-85p.

24) Harpal S. B (1999). Fisiologia de los animales domésticos de Dukess. 2ª ed., México, Noriega. 616-628 p.

25) Henderson J. A. M., DesGroseilliers J. P., (1984). Gas plant (*Dictamnus albus)* Phytophotodermatitis simulating poison ivy. Disponible en Can Med Assoc J. vol 130: 889-891. Disponible en

http://www.ncbi.nlm.nih.gov/pmc/articles/PMC1875984/pdf/canmedaj01412-0065.pdf Fecha de consulta: 03/05/2011.

26) Humphreys D. J. (1990). Toxicología veterinaria. 3ª ed. Madrid, McGraw-Hill – Interamericana. 366p.

27) Jerrett, I.V. y Chinnock, R.J. (1983). Outbreaks of photosensitisation and deaths in cattle due to Myoporum aff. Insulare R. Br. toxicity. Australian Veterinary Journal 60(6): 183-186.

28) Jubb, K.V.F.; Kennedy, P.C.; Palmer, N. (1990). Patología de los animales domésticos. 3ª ed. Montevideo, Hemisferio Sur. 672p.

29) Kelly, W.R. (2002) Enfermedad del hígado en grandes y pequeños rumiantes. Jornadas Uruguayas de Buiatría, XXX, Paysandú, Uruguay, pp.1-6.

30) Lafluf O., Termezana A., Rivero R., Riet Alvariza F., feed O., Feola R., Díaz L., Gimenez G., Varela A., Cramino A. y Uriarte G. (1989). Un caso de aflatoxicosis en bovinos asociado a maíz carbonoso. XVII Jornadas Uruguayas de Buiatría, Paysandú, Uruguay. sec. cc 8, p. 1-8.

31) Manual Merck de Veterinaria (2007). 6 Ed. Barcelona, Océano 2 v.

32) Martinson K., Hovda L., Murphy M(2007). Plants poisonous or Harmful to horses in the North Central United States. University of Minnesota Extension Publication Number 08491. 44p.

33) Marzocca A., Marsico O.J., Del Puerto O. (1976). Manual de malezas. 3ª ed. Buenos Aires, Hemisferio Sur. 564 p.

34) Méndez M.C., Riet-Correa F., Schild A.L., Ferreira J. L. y Pimental M. (1991). Fotossensibilização em bovinos causada por Ammi majus (Umbelliferae) no Rio Grande do Sul. Pesquisa Veterinária Brasileira. 11(1/2): 17-19.

35) Méndez M.C. (1993). Intoxicação por Myoporum spp. En: Riet-Correa F., Méndez M.C., Schild A.L. Intoxicações por plantas e micotoxicoses em animais domésticos. Montevideo, Agropecuária Hemisferio Sur, p. 79-84

36) Ministerio de Ganadería Agricultura y Pesca, DIEA (2000). Censo General Agropecuario. Disponible en: **http://www.mgap.gub.uy/portal/hgxpp001.aspx?7,5,27,O,S,0,MNU;E;2;16;10;6;MNU** Fecha de consulta: 17/11/2011.

37) Odriozola E.R. (2005). Intoxicación por Plantas Tóxicas en Bovinos. Décimas Jornadas de Veterinarias de Corrientes- JOVECOR 10, Corrientes, p 17-24. Disponible en: http://vet.unne.edu.ar/ComCientificas/sesion-05/Conferencias/8.pdf. Fecha de consulta: 22/10/2011.

38) Parada R. (2009). Plantas tóxicas para el ganado en Chile. 2da ed. Available: http://www.ropana.cl/plantas_toxicas/index.htm Fecha de consulta: 19/10/11.

39) Pimentel L.A., Riet-Correa F., Guedes K.M., Macêdo J.T.S.A., Medeiros R.M. T., Dantas A.F.M. (2007). Fotossensibilização primária em eqüídeos e ruminantes no semi-árido causado por *Froelichia humboldtiana* (Amaranthaceae). Pesquisa Veterinaria Brasileira 27 (1): 23-28.

40) Radostits O.M., Gay C.C., Blood D.C., Hinchcliff K.W. (2002). Medicina Veterinaria. Tratado de las enfermedades del ganado bovino, ovino, porcino, caprino y equino. Madrid, Mc. Graw Hill. 2, 2215 p.

41) Riet Alvariza F. y Dias L.E. (1974). El hongo *Pithomyces chartarum* asociado con casos de fotosensibilización hepatógena en bovinos. II Jornadas Uruguayas de Buiatría. Paysandú, Uruguay, sección cc, p. 1-8.

42)Riet Alvariza F., Riet-Correa F., Perdomo E., Corbo M., Del Puerto O., Moyna, P., Altamirano J., Meny H. y McCosker P. (1977). Fotosensibilización hepatógena en bovinos asociada a la ingestión de *Echium plantagineum* L. V Jornadas Uruguayas de Buiatría, Paysandú, Uruguay, sección ii, p 1-11.

43) Riet Alvariza F., Corbo M., Meny H., Puerto del O. y McCosker P. (1975). Fotosensibilización primaria en Ganado lechero asociada con *Ammi majus* (cicuta negra). III Jornadas Uruguayas de Buiatría, Paysandú, Uruguay, sección cc, p 1-5.

44) Riet Alvariza F., García y Santos C., Collazo S., Sequeira E. y Martino P. (2000). Casos clínicos de intoxicación por el hongo *Pithomyces chartarum* en bovinos en los años 1998 y 1999. XXI Congreso Mundial de Buiatría. XXVIII Jornadas Uruguayas de Buiatría. Punta del Este. Uruguay. p. 109.

45) Riet-Correa F. y Méndez M.C. (1993). Introdução ao estudo das plantas tóxicas. Em: Intoxicações por plantas e micotoxicoses em animais domésticos. Riet-Correa, F.; Méndez, M.C.; Schild, A.L. Montevideo, Agropecuaria Hemisferio Sur, 1-20p.

46) Riet-Correa F., Rivero R., Dutra, F. y Méndez M.C. (1996). Intoxicaciones en rumiantes en Rio Grande del Sur y Uruguay. VI Congreso Nacional de Veterinaria. 1er. Congreso de Pequeños Animales. Montevideo. Uruguay. Formato electronico.

47) Riet-Correa F. y Medeiros R.M.T. (2000). Toxic plants for ruminants in Brazil and Uruguay: economic impact, control measures and public health implications. XXI World Buiatric Congress, Punta del Este, Uruguay 11p.

48) Rivero R., Matto C., Dutra F. y Riet-Correa F. (2009). Toxic Plants Afecting Catlle and Sheep in Uruguay. 8th International Symposium on poisonous plants. May 4-8; Joao Pessoa, Paraiba, Brazil. p 1.

49) Schild A. L., (2007). Fotossensibilização hepatógena. Em: Riet-Correa F., Schild A. L., Lemos R.A.A Borges J. R. J. Doenças de ruminantes e eqüídeos. 3 ed. Santa María, Pallotti, 39-42p.

50) Seawright A.A., Groenendyk S., Silva K.I.N.G. (1970). An outbreak of oxalate poisoning in cattle grazing *Setaria sphacelata.* Australian Veterinary Journal 46: 293 – 296.

51) Swenson M. J. y Reece W. O. (1999). Fisiología de los animales domésticos de Dukes. 2ª ed. México, Uteha.

52) Tokarnia C.H., Döbereiner J., Peixoto P.F. (2000). Plantas toxicas do Brasil. Rio de Janeiro, Helianthus. 297 p.

53) Villar D. (2007). Factores que predisponen a la ingestión de plantas tóxicas por el ganado. Revista CES/ Medicina Veterinaria y Zootecnia 2(2). Disponible en: http://www.imbiomed.com.mx/1/PDF/Co-Ve072-08.pdf, Fecha de consulta 02/11/2011.

54) Villar D., y Ortiz J.J. (2006). Plantas tóxicas de interés veterinario: Casos clínicos. Barcelona. Masson, 179 p.

55) Witte S. T., y Curry S. L. (1993). Hepatogenous photosensitization in cattle fed a grass hay. Journal of Veterinary Diagnostic Investigation 5: 133.